caso clínico interactivo
www.sepeap.org

Coordinadores: P. Rodríguez Díaz*, I. Bulnes Rodríguez**, M. García Boyano***, M. Cid Sainz***,
*Hospital Universitario Infantil Niño Jesús. Madrid,
**Hospital General Universitario Gregorio Marañón. Madrid
***Hospital Universitario Infantil La Paz. Madrid

*El **Rincón del Residente** es una apuesta arriesgada de Pediatría Integral. No hemos querido hacer una sección por residentes para residentes. Yendo más allá, hemos querido hacer una sección por residentes para todo aquel que pueda estar interesado. Tiene la intención de ser un espacio para publicaciones hechas por residentes sobre casos e imágenes clínicas entre otras. ¡Envíanos tu caso! Normas de publicación en www.sepeap.org*

Caso clínico MIR. Haz tu diagnóstico

Eritrodermia y lesiones ampollosas en un neonato: ¿cómo orientar el diagnóstico?

M.D. de la Cruz Hidalgo*, A.M. Lladò Tomás*, C. Salamanca Cuenca**

***Residente de Pediatría. **FEA de Pediatría. Unidad De Neonatología. Hospital Universitario Virgen Macarena. Sevilla**

Resumen

Un neonato de 29 días acude a Urgencias por eritrodermia generalizada y lesiones periorales, con irritabilidad y rechazo de las tomas. Presenta descamación progresiva, con signo de Nikolsky positivo, sin fiebre ni afectación sistémica. Su hermana presenta lesiones cutáneas impetiginizadas.

Abstract

A 29-day-old neonate presented to the Emergency Department with generalized erythroderma and perioral lesions, accompanied by irritability and feeding refusal. The patient exhibited progressive desquamation with a positive Nikolsky sign, without fever or systemic involvement. The patient's sister had impetiginized skin lesions.

Caso clínico

Se presenta el caso de un neonato de 29 días de vida, pretérmino tardío de 35 + 5 semanas. La gestación fue controlada y sin incidencias relevantes, con controles prenatales normales. El cultivo vagino-rectal materno para estreptococo del grupo B resultó negativo. El parto fue inducido debido a hipertensión arterial crónica y preeclampsia materna, y se desarrolló por vía eutócica, sin complicaciones en el periodo perinatal inmediato.

https://doi.org/10.63149/j.pedint.85

Acude a Urgencias por la aparición, en las últimas 24 horas, de lesiones cutáneas localizadas en la región perioral, acompañadas de irritabilidad y rechazo de las tomas. En el momento de la consulta, se encuentra afebril y sin otra sintomatología asociada. En cuanto al ambiente epidemiológico, se destaca una infección respiratoria de vías altas en la madre y lesiones de dermatitis atópica impetiginizadas en la hermana.

En la exploración inicial en Urgencias, el paciente tiene un estado general aceptable, con buena hidratación, aunque con irritabilidad marcada y eritrodermia generalizada. Destaca, especialmente, la presencia de labios fisurados con lesiones melicéricas y descamativas en la región perinasal y en los pabellones auriculares (Fig. 1). Asimismo, se observan secre-

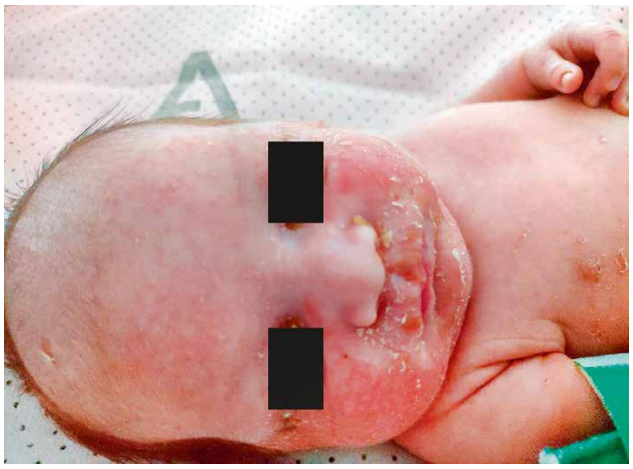

Figura 1. Eritrodermia, costras perinasales y fisuración perioral.

ciones conjuntivales bilaterales acompañadas de hiperemia conjuntival, sin afectación de la mucosa oral. El resto de la exploración no revela hallazgos patológicos de interés.

Durante su estancia en el área de observación, se constata una rápida progresión de las lesiones cutáneas, con extensión del eritema y la descamación hacia la región genital, así como descamación localizada en la primera falange del pie derecho. En este contexto, se evidencia la presencia de signo de Nikolsky positivo, hallazgo que orienta de forma significativa la aproximación diagnóstica.

1. **¿Cuál sería la primera sospecha diagnóstica en este caso?**
   a. Pénfigo neonatal.
   b. Síndrome de escaldadura estafilocócica (SSSS).
   c. Impétigo ampolloso.
   d. Síndrome de Stevens-Johnson (SSJ).
   e. Necrólisis epidérmica tóxica (NET).

2. **¿Qué pruebas complementarias realizaría a la paciente del caso?**
   a. Analítica sanguínea con reactantes de fase aguda y prueba de imagen.
   b. Hemocultivo únicamente.
   c. Cultivo de frotis nasal, faríngeo y conjuntival, aunque el diagnóstico es clínico.
   d. Cultivo de las lesiones cutáneas, imprescindible para el diagnóstico.
   e. Biopsia cutánea.

3. **¿Cuál sería el tratamiento empírico a la espera de los cultivos?**
   a. Actitud expectante.
   b. Corticoides sistémicos.
   c. Antibioterapia tópica únicamente.
   d. Antibioterapia oral.
   e. Antibioterapia intravenosa.

30 Aniversario
Pediatría Integral

sepeap
Sociedad Española de Pediatría Extrahospitalaria y Atención Primaria

Cuestionario de Acreditación

Los Cuestionarios de Acreditación de los temas de FC se pueden realizar en "on line" a través de la web: www.sepeap.org y www.pediatriaintegral.es.
Para conseguir la acreditación de formación continuada del sistema de acreditación de los profesionales sanitarios de carácter único para todo el sistema nacional de salud, deberá contestar correctamente al 70 % de las preguntas. Se podrán realizar los cuestionarios de acreditación de los diferentes números de la revista durante el periodo señalado en el cuestionario "on-line".

Respuestas correctas

Pregunta 1. *Respuesta correcta:* b. Síndrome de escaldadura estafilocócica (SSSS).

Comentario

La primera sospecha diagnóstica debería ser el síndrome de escaldadura estafilocócica. La presentación clínica del paciente, caracterizada por la aparición aguda de eritema difuso, descamación cutánea, signo de Nikolsky positivo y afectación predominante en áreas periorificiales y de flexuras, es altamente sugestiva de esta entidad. El contexto epidemiológico, con familiares portadores de lesiones cutáneas impetiginizadas, refuerza la hipótesis de infección por *Staphylococcus aureus* productor de toxinas exfoliativas.

El diagnóstico diferencial debe establecerse con otras enfermedades ampollosas y exfoliativas del periodo neonatal, como el impétigo ampolloso, el pénfigo neonatal, la NET y el SSJ. Sin embargo, la NET y el SSJ suelen asociarse a la exposición farmacológica y afectan de manera característica a las mucosas. El impétigo ampolloso se trata de una forma localizada de la enfermedad cutánea estafilocócica en neonatos. Por su parte, el pénfigo neonatal presenta lesiones más localizadas y no suele cursar con un cuadro exfoliativo tan extenso ni con signo de Nikolsky tan marcado[1-3].

Pregunta 2. *Respuesta correcta:* c. Cultivo de frotis nasal, faríngeo y conjuntival, aunque el diagnóstico es clínico.

Comentario

El diagnóstico del SSSS es clínico, aunque para confirmar la etiología se deben tomar muestras para cultivo bacteriano, como el exudado nasal, faríngeo o conjuntival. Aunque la analítica sanguínea pueda ser útil para valorar el estado inflamatorio del paciente, no confirma la causa. Por otro lado, las pruebas de imagen no son necesarias, ya que se trata de un proceso cutáneo. Aunque el hemocultivo forma parte del protocolo inicial, suele ser negativo. De manera similar, aunque la biopsia cutánea puede proporcionar un diagnóstico definitivo, no se realiza de forma rutinaria, quedando reservada para casos de presentación atípica o de evolución tórpida. Por otra parte, y a diferencia del impétigo, el SSSS es causado por toxinas circulantes y no por infección directa de la piel. Por esta razón, el cultivo de las lesiones cutáneas suele ser negativo[1,2].

Pregunta 3. *Respuesta correcta:* e. Antibioterapia intravenosa.

Comentario

Ante la sospecha de SSSS, es fundamental iniciar antibioterapia intravenosa mientras se esperan los resultados de los cultivos, dado que el tratamiento precoz reduce las complicaciones.

Aunque los cuidados de la piel son importantes, la causa del SSSS es una toxina circulante y no una infección localizada en la piel. Por lo tanto, el tratamiento debe ser sistémico, dirigido a eliminar el *S. aureus* en su foco de origen, que suele encontrarse en la nasofaringe, los ojos o un área de impétigo. Los antibióticos tópicos no son suficientes por sí solos.

Figura 2. Descamación laminar de antebrazo izquierdo.

Por otro lado, los corticoides están contraindicados, ya que pueden interferir con la respuesta inmune, favorecer la diseminación de la infección y retrasar la curación[1,4,5].

Evolución

Nuestro paciente recibió tratamiento con cloxacilina intravenosa (100 mg/kg/día) durante 7 días. Durante las primeras horas de observación en la unidad, se documentó una progresión rápida y significativa de las lesiones cutáneas, algunas de

Figura 3. Resolución casi al completo de las lesiones, con leve descamación.

las cuales presentaban una descamación laminar acentuada (Fig. 2).

A partir de las 48-72 horas de ingreso, se observó una mejoría clara de las lesiones cutáneas (Fig. 3), persistiendo únicamente leve descamación en extremidades y axila derecha los últimos días de hospitalización.

Discusión

Las enfermedades exfoliativas son raras en neonatos. Sin embargo, aunque hay pocos datos clínicos y epidemiológicos en nuestro ámbito poblacional, la incidencia del SSSS en neonatos parece haber aumentado en los últimos años.

El SSSS o enfermedad de Ritter es una enfermedad ampollosa rara causada por *S. aureus* productor de toxinas exfoliativas. En esta patología se afecta la desmogleína a nivel del estrato granuloso de la epidermis, desencadenado por la acción de las toxinas producidas por este germen.

En el caso presentado, se describe la presentación clínica típica del síndrome de escaldadura estafilocócica. Se trata de un neonato de 29 días de vida, con eritema generalizado, lesiones dérmicas descamativas que progresan rápidamente y presencia del signo de Nikolsky positivo (Fig. 1). La orientación diagnóstica se ve reforzada por el ambiente epidemiológico, dado que la hermana del paciente presentaba lesiones impetiginizadas. Esta exposición sugiere la presencia de una cepa de *S. aureus* productora de toxinas exfoliativas, la causa subyacente del SSSS. Cabe destacar la presencia de conjuntivitis purulenta, descrita por la bibliografía como un hallazgo constante en este grupo de edad. Asimismo, los pacientes pueden presentar manifestaciones sistémicas, como fiebre, irritabilidad, infecciones y alteraciones hidroelectrolíticas.

En cuanto al tratamiento, las recomendaciones indican hospitalización, con fluidoterapia, analgesia, cuidados de la piel y antibioterapia intravenosa, siendo la cloxacilina el fármaco de elección, ajustándose posteriormente según el antibiograma. En caso de no disponer de cultivo, es preciso valorar el cambio a vancomicina si la evolución es lenta, especialmente si hay eritrodermia o fiebre persistente[1,4].

En los últimos años, se ha debatido sobre el uso de clindamicina como parte del tratamiento antibiótico. Este fármaco puede tener un papel relevante como terapia adyuvante, ya que inhibe la síntesis proteica bacteriana y puede reducir la producción de exotoxinas, aportando un efecto antitóxico adicional al efecto bactericida de otros antimicrobianos. Sin embargo, no debe emplearse como monoterapia en casos de sospecha de *S. aureus* resistente a meticilina. Por ello, las recomendaciones actuales son iniciar tratamiento antiestafilocócico intravenoso empírico y valorar añadir clindamicina como adyuvante antitóxico, cuando el germen aislado sea sensible según antibiograma[6].

La enfermedad tiene buen pronóstico y las lesiones evolucionan hacia descamación en grandes láminas sin dejar cicatriz[1,5]. La mayoría tiene una curación completa de las lesiones en 10-14 días[4].

En conclusión, el síndrome de escaldadura estafilocócica parece ser más frecuente en los últimos años y debe sospecharse ante un paciente con eritrodermia aguda y afectación conjuntival o peribucal, incluso en el periodo neonatal. En estos casos, es preciso iniciar el tratamiento con cloxacilina a la espera de los resultados de los cultivos, ya que el tratamiento precoz reduce las complicaciones y conduce a la curación sin secuelas.

Palabras clave

Síndrome estafilocócico de la piel escaldada; Recién Nacido; *Staphylococcus aureus*; Ampolla.

Staphylococcal Scalded Skin Syndrome; Newborn; Staphylococcus aureus; Blister.

Bibliografía

1. Nso AP, Baquero-Artiago F, García Miguel MJ, Benito Caldés C, de José MI, del Castillo F. Síndrome de escaldadura estafilocócica de presentación neonatal.Acta Pediatr Esp. 2007; 65: 327-9.
2. Neubauer HC, Hall M, Wallace SS, Cruz AT, Queen MA, Foradori DM, et al. Variation in diagnostic test use and associated outcomes in staphylococcal scalded skin syndrome at children's hospitals. Hosp Pediatr. 2018; 8: 530-7.
3. Manjarres PA, Galíndez AL, Muñoz NA. Síndrome de piel escaldada asociado a estafilococcemia en un neonato: reporte de un caso. Revista Salud Uninorte. 2024; 40: 330-8.
4. Sellarés Casas E, Moraga Llop FA. Infecciones cutáneas bacterianas. En: Moraga Llop FA, editor. Protocolos diagnósticos y terapéuticos en dermatología pediátrica. Vol I. Barcelona: Esmon Publicidad SA; 2006. p. 29-35.
5. McKoy K. Síndrome de Stevens-Johnson y necrólisis epidérmica tóxica. Merck Sharp & Dohme Corp.; 2024. Disponible en: https://www.msdmanuals.com/es/hogar/trastornos-de-la-piel/hipersensibilidad-y-trastornos-cut%C3%A1neos-reactivos/s%C3%ADndrome-de-stevens-johnson-y-necr%C3%B3lisis-epid%C3%A9rmica-t%C3%B3xica.
6. Saleh HM, Ross A, Sathe NC. Staphylococcal Scalded Skin Syndrome. En: StatPearls. Treasure Island (FL): StatPearls Publishing; 2025.

30 Aniversario
Pediatría Integral

Caso clínico MIR. Haz tu diagnóstico

caso clínico interactivo
www.sepeap.org

Diagnóstico a considerar en caso de desvanecimiento

G. Palau Lozano*, M. Ricart García**

*Residente de Pediatría. Hospital Universitario de la Ribera. Alzira. Valencia
**Médico Adjunto de Pediatría. Centro de Salud Alzira II. Alzira. Valencia

Resumen

Preadolescente con antecedente de síncopes tras visualización de sangre, que consulta por episodio de síntomas prodrómicos y disminución del tono muscular, sin pérdida de conciencia, mientras era peinada, con recuperación completa tras 5 minutos. La exploración física era normal y el electrocardiograma no mostró hallazgos patológicos.

Abstract

Prepubertal patient with a history of syncope triggered by blood exposure, presenting with an episode of prodromal symptoms and decreased muscle tone, without loss of consciousness, while being combed, with complete recovery after 5 minutes. Physical examination was unremarkable, and the electrocardiogram showed no pathological findings.

Caso clínico

Una niña de 10 años de edad consultó por palidez cutánea, visión borrosa, sensación de palpitaciones y de mareo sin pérdida de conciencia, pero con caída al suelo (por disminución del tono muscular) cuando su madre le estaba peinando el pelo. La duración del episodio fue de aproximadamente 5 minutos, con recuperación posterior completa. No mostró movimientos tónico-clónicos, cianosis perioral, ni pérdida del control de esfínteres. Tras el episodio, no presentó somnolencia. Presentaba, como antecedente personal, síncopes tras la visualización de sangre. No refería antecedentes familiares de enfermedades cardiológicas ni de muerte súbita.

La exploración física, incluida la exploración neurológica y la toma de constantes vitales, fue normal para la edad de la paciente.

1. **¿Cuáles son los signos o síntomas de alarma en caso de síncope?**
   a. Desencadenado durante la realización de ejercicio físico.
   b. Ausencia de pródromos.
   c. Precedido por palpitaciones o dolor torácico.
   d. Antecedentes familiares de muerte súbita o cardiopatía.
   e. Todas las anteriores son correctas.

2. **¿Qué pruebas complementarias se requieren para el diagnóstico del caso clínico referido?**
   a. Electrocardiograma.
   b. Analítica sanguínea.
   c. Tóxicos en orina.
   d. Electroencefalograma.
   e. Ninguna.

3. **¿Cuál es el tratamiento recomendado para el síncope por cuidado del cabello?**
   a. Evitar peinarse en bipedestación durante mucho tiempo.
   b. Medidas posturales para prevenir: cortarse o lavarse el pelo sentado.
   c. Medidas posturales para mitigar: ante síntomas prodrómicos, sentarse de inmediato o cruzar las piernas.
   d. Tratamiento farmacológico.
   e. a, b y c son correctas.

https://doi.org/10.63149/j.pedint.86

Respuestas correctas

Pregunta 1. *Respuesta correcta:* e. Todas las anteriores son correctas.

Comentario

Los síntomas de alarma en caso de síncope son: desencadenamiento durante la realización de ejercicio físico, ausencia de síntomas prodrómicos, presencia de palpitaciones o dolor torácico precediendo el episodio y antecedentes familiares de muerte súbita o cardiopatía. Todos ellos aumentan el riesgo de etiología cardiogénica en un síncope.

Pregunta 2. *Respuesta correcta:* a. Electrocardiograma.

Comentario

Para el diagnóstico del presíncope sin datos de alarma, al igual que para el del síncope, únicamente se debe realizar un electrocardiograma. El objetivo de realizar esta prueba complementaria es identificar pacientes de alto riesgo (por causas cardíacas graves) y guiar el manejo posterior según los hallazgos, ya que el presíncope y el síncope comparten implicancias pronósticas y pueden ser la manifestación inicial de una patología cardíaca subyacente.

El resto de pruebas complementarias (analítica sanguínea, tóxicos en orina y electroencefalograma) pueden estar indicadas en determinadas circunstancias, cuando los síntomas nos orienten hacia patologías concretas.

Pregunta 3. *Respuesta correcta:* e. a, b y c son correctas.

Comentario

Los principios generales del manejo terapéutico incluyen la adopción de estrategias encaminadas a evitar los desencadenantes reconocidos y la aplicación de maniobras que permitan mitigar o interrumpir la evolución del episodio de síncope o presíncope. En principio, no se requiere tratamiento farmacológico, aunque se podría considerar en situaciones de recurrencia frecuente o de fallo en la adopción de las medidas preventivas.

Evolución

Como pruebas complementarias, se realizó un electrocardiograma, sin encontrar hallazgos patológicos. El diagnóstico en este caso fue presíncope por cuidado del cabello. No fue necesario iniciar ningún tipo de tratamiento; bastó con informar a la familia y a la paciente sobre el carácter benigno y autolimitado, aunque potencialmente recurrente, del cuadro. También se explicó cómo reconocer los síntomas de forma precoz (pródromos) para actuar a tiempo (evitando la caída al suelo) e identificar los factores precipitantes.

Discusión

Un síncope es una pérdida súbita, breve y completa de la conciencia, asociada a pérdida del tono muscular, con recuperación espontánea, rápida y total, originada por el descenso transitorio del flujo sanguíneo cerebral[1]. Puede ir acompañado de pródromos con clínica vegetativa (mareo, giro de objetos, sudoración fría, visión borrosa o palidez, entre otros). Se considera presíncope a la sensación inminente de síncope sin llegar a perder la conciencia[2]. Hasta el 20 % de la población infantil experimentará un episodio sincopal antes de llegar a la adolescencia. Aunque puede deberse a un problema grave, en su mayoría son de naturaleza benigna[2].

En cuanto a su clasificación, existen tres tipos principales de síncope: autonómicos/reflejos, cardiogénicos o por hipotensión ortostática[1]. Dentro de los síncopes autonómicos se encuentran el síncope vasovagal o neurocardiogénico, el síncope situacional y el espasmo del sollozo.

El síncope vasovagal o neurocardiogénico es el más frecuente en la edad pediátrica. Se desencadena por múltiples causas, como estrés emocional, dolor, calor, ayuno prolongado, visualización de sangre o permanencia prolongada en bipedestación. Suele presentar una fase prodrómica que termina con sensación de inestabilidad, pérdida del tono postural y de la conciencia. Tiene una duración aproximada de 15-30 segundos, con recuperación posterior completa.

El síncope situacional se produce tras algunas situaciones concretas, como la deglución de sustancias muy frías o calientes, la defecación, la micción, tocar un instrumento musical que conlleve maniobra de Valsalva o el peinado del cabello. Su fisiopatología se basa en una respuesta refleja anormal del sistema nervioso autónomo ante ciertos estímulos, combinando hiperestimulación vagal, precarga reducida y aumento de la actividad simpática. El caso concreto del síncope por cuidado del cabello es típico de niñas en edad prepuberal o puberal, coincidiendo con actos de cuidado del cabello (peinado, trenzado, secado, lavado, corte, etc.)[3]. La causa puede ser el dolor de un tirón de pelo, la estimulación del trigémino o de las raíces cervicales del cuero cabelludo, o la estimulación de barorreceptores debido a la flexión y extensión del cuello[4].

Los síncopes de origen cardiogénico representan entre el 2 % y el 10 % de los casos, pero su detección es de vital importancia, ya que presentan peor pronóstico. Se suelen presentar sin pródromos, aunque, a veces, pueden estar precedidos de dolor torácico o palpitaciones. Además, se debe sospechar cuando ocurre durante el ejercicio. Las causas incluyen arritmias, disfunción miocárdica u obstrucción de la salida ventricular.

Por último, se describen los síncopes por hipotensión ortostática. Su fisiopatología se basa en la incapacidad del organismo para mantener la tensión arterial al adoptar la bipedestación, lo que provoca un descenso transitorio de la perfusión cerebral y la pérdida de conciencia. En condiciones normales, este cambio de posición es detectado por los barorreceptores carotídeos y auriculares, desencadenando una respuesta compensatoria, que incluye aumento del tono simpático (vasoconstricción) y aumento de la frecuencia cardíaca; en el síncope ortostático lo que ocurre es que esta respuesta es insuficiente.

Para el diagnóstico, en la mayoría de pacientes basta con una historia clínica detallada, una exploración física minuciosa y un electrocardiograma para determinar el origen del síncope[5]. No suelen ser necesarias más pruebas complementarias.

El tratamiento del síncope vasovagal se basa en tres pilares fundamentales: tranquilizar, educar y prevenir. Es importante informar a los pacientes sobre la naturaleza benigna del proceso, evitar o minimizar en la medida de lo posible las maniobras que causan los episodios sincopales, enseñar a detectar los síntomas prodrómicos y pautar maniobras que contribuyan a interrumpir el episodio[3]. Se debe instruir al paciente para evitar la bipedestación estática y realizar maniobras como dar pequeños pasos adelante y atrás, cruzar las piernas, incorporarse sobre las puntas de los pies o sacudir los pies, con el fin de movilizar el remanente sanguíneo en las extremidades inferiores. El reconocimiento de los síntomas premonitorios es crucial para la inmediata adopción de la posición de decúbito, cuclillas o sedestación con la cabeza emplazada entre las piernas. Un aumento en la ingesta líquida y de sal puede ser beneficioso al contribuir a un aumento de la volemia efectiva.

El manejo del síncope situacional o por cuidado del cabello incluye medidas similares a las del síncope vasovagal: tranquilizar al paciente y a los familiares, evitar peinarse de pie durante periodos prolongados, cortarse o lavarse el pelo sentado o recostado, realizar estas actividades en un ambiente fresco y ventilado, y si se identifican los síntomas previos, sentarse de inmediato, cruzar las piernas o tensar los músculos de piernas y brazos.

El presíncope por peinado es un motivo de consulta frecuente en Atención Primaria, aunque, hasta el momento, los casos clínicos publicados sobre esta entidad son escasos.

Es importante distinguir a aquellos pacientes con síncope vasovagal de aquellos con síncope cardiogénico, quienes deberán ser remitidos al especialista para su valoración. La importancia de este caso clínico radica en dar a conocer el cuadro típico del presíncope/síncope por peinado, dada su frecuencia, y enfatizar la benignidad del episodio, la necesidad de evitar situaciones desencadenantes y la implementación de medidas sintomáticas como tratamiento.

Palabras clave

Síncope; Tono muscular; Sistema nervioso autónomo.
Syncope; Muscle Tonus; Autonomic Nervous System.

Bibliografía

Castellar MA, Iglesias C. Síncope por peinado del cabello. Rev Pediatr Aten Primaria. 2018; 20: e117-e119.

Fernández R, González J. Diagnóstico y tratamiento del síncope. Protoc diagn ter pediatr. 2020; 1: 177-82.

González J, Pérez M. Síncope. En: Protocolos diagnósticos y terapéuticos en urgencias de pediatría. 4ª ed. Sociedad Española de Urgencias de Pediatría (SEUP). 2024. Disponible en: https://seup.org/wp-content/uploads/2024/04/14_Sincope_4ed.pdf.

Rivera DR. Cartón AJ. Síncope. En: Guerrero J, Cartón A, Barreda AC, Menéndez J, Ruiz J, eds. Manual de diagnóstico y terapéutica en pediatría. 6ª ed. Madrid: Editorial Médica Panamericana; 2018. p. 325-30.

Silveira M, Rodríguez MJ, Rodicio M, Abadi A, Dafonte M. Síncope por cuidado del cabello. An Esp Pediatr. 1999; 50: 637-8.

30 Aniversario
Pediatría Integral

sepeap
Sociedad Española de Pediatría Extrahospitalaria y Atención Primaria

Cuestionario de Acreditación

Los Cuestionarios de Acreditación de los temas de FC se pueden realizar en "on line" a través de la web: www.sepeap.org y www.pediatriaintegral.es.
Para conseguir la acreditación de formación continuada del sistema de acreditación de los profesionales sanitarios de carácter único para todo el sistema nacional de salud, deberá contestar correctamente al 70 % de las preguntas. Se podrán realizar los cuestionarios de acreditación de los diferentes números de la revista durante el periodo señalado en el cuestionario "on-line".