sepeap

Pediatría Integral

Órgano de expresión de la Sociedad Española de Pediatría Extrahospitalaria y Atención Primaria

VOLUMEN XXVI
NÚMERO 7
OCT-NOV 2022
CURSO VII

Programa de Formación Continuada en Pediatría Extrahospitalaria

Sumario

Editorial

VACÚNATE, VACÚNALO...
Vacunación de la gripe en el personal sanitario: una asignatura (permanentemente) pendiente
J. de la Flor i Brú 392

Temas de Formación Continuada (*)

Obstrucción crónica de la vía aérea superior
J. Santos Pérez, P. Viveros Díez, V. Duque Holguera, M. Álvarez Álvarez, A. Fernández Rodríguez, M. Justel Nuevo, M. Alonso Mesonero 395

Laringitis, crup, estridor y disfunción de las cuerdas vocales
M. Ridao Redondo 405

Alteraciones y patología del oído externo. Otitis externa
E. Calvo Boizas, M. V. Barajas Sánchez 414

Patología de las glándulas salivales
D. Aguilera Alonso, A. Lowy Benoliel 423

Disponible *on-line* también en inglés

Otros temas relacionados publicados en Pediatría Integral 434

Regreso a las Bases

Cuerpos extraños en vía aérea y conducto auditivo externo
M. Rodríguez Anzules, M. Bartolomé Benito 435

ⓔ El Rincón del Residente

Caso clínico MIR. Haz tu diagnóstico

Una causa no infrecuente de disfagia en Pediatría
C. Pradera Cibreiro, M. Ramos Alonso, G. Urricelqui Laparte

Tortícolis recurrente en niña de 9 meses, ¿en qué patología debemos pensar?
L. Fernández García, M. García Bascones, B. Losada Pinedo, M. Hernández López 442

De Interés Especial

Seguimiento del niño con drenajes transtimpánicos en Pediatría
F. Pumarola Segura, V. Escalona Mendoza 443

ⓔ Historia de la Medicina y la Pediatría

Enfermedades pediátricas que han pasado a la historia (13): De la escrófula a la diátesis exudativa
V.M. García Nieto, M. Zafra Anta 447

ⓔ Representación del niño en la pintura española

Alejo Fernández y su obra renacentista
J. Fleta Zaragozano 448

Noticias 449

PATOLOGÍA ORL (II)

(*) TEMAS DE FORMACIÓN ACREDITADOS 4,6 CRÉDITOS POR NÚMERO

Comisión de Formación Continuada
SISTEMA NACIONAL DE SALUD
Comisión de Formación Continuada de las Profesiones Sanitarias de la Comunidad de Madrid

I

LOS MARTES DE PEDIATRÍA SOCIAL.

PROGRAMA INTERDISCIPLINAR DE FORMACIÓN *ONLINE* SOBRE VIOLENCIA EN LA INFANCIA Y ADOLESCENCIA:

ECOLOGÍA SOCIAL, PREVENCIÓN Y REPARACIÓN

"Una infancia infeliz no determina la vida"



sepeap
Sociedad Española de Pediatría Extrahospitalaria y Atención Primaria

Coordinador

- Jesús García Pérez

Grupo de Trabajo de Pediatría Social

- Jesús García Pérez
- Esther Pérez Suárez
- Jorge Martínez Pérez
- Ana Isabel Jiménez

Auspicios

sepeap
Sociedad Española de Pediatría Extrahospitalaria y Atención Primaria

SEPS
Sociedad Española de Pediatría Social

ImPe
Instituto Madrileño de Pediatría

fapmi

sema
Sociedad Española de Medicina de la Adolescencia

Precio de inscripción	Precio inscripción MIR
100 €	50 €

Pediatría Integral

sepeap Órgano de expresión de la Sociedad Española de Pediatría Extrahospitalaria y Atención Primaria

Programa de Formación Continuada en Pediatría Extrahospitalaria

Directora Ejecutiva
Executive director

M.I. Hidalgo Vicario, MD, PhD
Madrid

Subdirectores Ejecutivos
Deputy Executive Directors

J. de la Flor i Brú, MD
Barcelona

T. de la Calle Cabrera, MD, PhD
Salamanca

Jefe de Redacción
Managing Editor

J. Pozo Román, MD, PhD
Madrid

Consejo Editorial *Editorial Board*

S. Ammerman, MD
San Francisco (EE. UU.)

J. Brea del Castillo, MD, PhD
República Dominicana

J. Campistol Plana, MD, PhD
Barcelona

A. Cartón Sánchez, MD, PhD
Madrid

A. Clement Corral, MD, PhD
París (Francia)

C. Coronel Rodríguez, MD, PhD
Sevilla

M. Esquerda Areste, MD, PhD
Lérida

V. Fumadó Pérez, MD, PhD
Barcelona

M. García Boyano, MD
Madrid

V. García Nieto, MD, PhD
Canarias

F. García-Sala Viguer, MD
Valencia

A. Girard, MD, PhD
Argentina

D. Gómez de Andrés, MD, PhD
Barcelona

M. Güemes Hidalgo, MD, PhD
Madrid

J. López Ávila, MD, PhD
Salamanca

J.C. López Robledillo, MD, PhD
Madrid

F. López Sánchez, PhD
Salamanca

R. de Lucas Laguna, MD, PhD
Madrid

N. Manrique Martínez, MD, PhD
Valencia

V. Martínez Suárez, MD, PhD
Asturias

J.M. Marugán de Miguelsanz, MD, PhD
Valladolid

J.J. Menéndez Suso, MD, PhD
Madrid

P. Moleiro, MD
Portugal

F. Moraga Llop, MD, PhD
Barcelona

M.T. Muñoz Calvo, MD, PhD
Madrid

J. Naranjo, MD, PhD
Ecuador

I. Noriega Echevarría, MD, PhD
Madrid

J.A. Ortega García, MD, PhD
Murcia

J. Pellegrini Belinchón, MD, PhD
Salamanca

D. Rodríguez Álvarez, MD
Madrid

J. Rodríguez Contreras, MD, PhD
Madrid

P. Rodríguez Hernández, MD, PhD
Canarias

P. Sánchez Masqueraque, MD, PhD
Madrid

L. Sánchez Santos, MD, PhD
Santiago de Compostela

F. Santos Simarro, MD, PhD
Madrid

T. Silber, MD, PhD
Washington (EE. UU.)

S. Walton Betancourth, MD
Londres (Inglaterra)

Traducciones al inglés
English translations

M. Güemes Hidalgo, MD, PhD
Madrid

Junta Directiva de la SEPEAP

Presidente de Honor
† F. Prandi Farras

Presidente de Honor
J. del Pozo Machuca

Presidente
C. Coronel Rodríguez

Vicepresidente
F.J. Pellegrini Belinchón

Secretaria General
B. Aguirrezabalaga González

Tesorero
A. Hernández Hernández

Presidente de la Fundación Prandi
F. García-Sala Viguer

Vocales
G. García Ron
M.Á. Learte Álvarez
R. Mazas Raba
B. Pelegrín López
M.C. Sánchez Jiménez

Director Fundador
J. del Pozo Machuca

Director de la WEB
J. López Ávila

Vocales Regionales

Andalucía occidental y Extremadura
L. Ortiz González

Andalucía oriental
J.M. González Pérez

Aragón, La Rioja y Soria
J. Sánchez Gimeno

Asturias-Cantabria-Castilla y León
M.M. Matilla Barba

Baleares
E. Verges Aguiló

Canarias. Las Palmas
G. Cabrera Roca

Canarias. Tenerife
G. Perera de León

Castilla-La Mancha
J.A. González Mateos

Cataluña
J. de la Flor i Bru

Comunidad Valenciana
R. Mínguez Verdejo

Galicia
M. Sampedro Campos

Madrid
M. Villa Arranz

Murcia
M.L. García Mancebo

Navarra
R. Pèlach Pániker

Grupos de Trabajo (Coordinadores)

Actualizaciones Bibliográficas
J. López Ávila

Asma y Alergia
F.J. Pellegrini Belinchón

Dermatología
B. Pelegrín López

Docencia y MIR
O. González Calderón

Dolor
I. Manrique Martínez

Educación para la Salud y Hábitos de Vida Saludables
R. Mazas Raba, E. Pérez Martínez

Gastroenterología y Nutrición
A. Hernández Hernández

Investigación y Calidad
V. Martínez Suárez

Neonatología y Lactancia Materna
F. García-Sala Viguer

Neurodesarrollo
A. García Ron

Pediatría Social
J. García Pérez

Simulación
L. Sánchez Santos

Sueño
R. Mínguez Verdejo, T. de la Calle Cabrera

Técnicas Diagnósticas en A.P.
J. de la Flor i Brú

Temas Profesionales
A. Hernández Hernández

Vacunas
B. Aguirrezabalaga González

En portada

La obstrucción de la vía aérea en la población pediátrica es frecuente. Existen factores anatómicos que pueden favorecerlo: posición habitual de ligera flexión cefálica, diámetro estrecho y no distensible del cartílago cricoides, epiglotis blanda y en omega con fácil colapso, posición elevada de la laringe, tamaño lingual y predominancia de la respiración nasal en RN y primeros meses de vida.

Pediatría Integral on-line y normas de publicación:
www.pediatriaintegral.es

Periodicidad:
8 números / año

Suscripción:
Gratuita para los socios de SEPEAP (excepto gastos de envío). Los no socios deberán contactar con la Secretaría Técnica por correo electrónico.

Secretaría Técnica:
secretaria@pediatriaintegral.es

Publicidad:
publicidad@pediatriaintegral.es

© SEPEAP Sociedad Española de Pediatría Extrahospitalaria y Atención Primaria
www.sepeap.org

ECPCP Miembro de la European Confederation of Primary Care Pediatrician

Pediatría Integral

Fundada en 1995

PEDIATRÍA INTEGRAL (Programa de Formación Continuada en Pediatría Extrahospitalaria) es el órgano de Expresión de la Sociedad Española de Pediatría Extrahospitalaria y Atención Primaria (SEPEAP).

PEDIATRÍA INTEGRAL publica artículos en castellano que cubren revisiones clínicas y experimentales en el campo de la Pediatría, incluyendo aspectos bioquímicos, fisiológicos y preventivos. Desde el año 2020 se realiza la corrección por pares de todos los artículos de formación continuada. En 2021 se inicia la traducción de un artículo de cada número al inglés. Acepta contribuciones de todo el mundo bajo la condición de haber sido solicitadas por el Comité Ejecutivo de la revista y de no haber sido publicadas previamente ni enviadas a otra revista para consideración. PEDIATRÍA INTEGRAL acepta artículos de revisión (bajo la forma de estado del arte o tópicos de importancia clínica que repasan la bibliografía internacional más relevante), comunicaciones cortas (incluidas en la sección de información) y cartas al director (como fórum para comentarios y discusiones acerca de la línea editorial de la publicación).

PEDIATRÍA INTEGRAL publica, desde 2016, ocho números al año, y cada volumen se complementa con dos suplementos del programa integrado (casos clínicos, preguntas y respuestas comentadas) y un número extraordinario con las actividades científicas del Congreso Anual de la SEPEAP.

PEDIATRÍA INTEGRAL se puede consultar y/o descargar gratuitamente en formato PDF desde www.pediatriaintegral.es.

© Reservados todos los derechos. Absolutamente todo el contenido de PEDIATRÍA INTEGRAL (incluyendo título, cabecera, mancha, maquetación, idea, creación) está protegido por las leyes vigentes referidas a los derechos de propiedad intelectual.

Todos los artículos publicados en PEDIATRÍA INTEGRAL están protegidos por el Copyright, que cubre los derechos exclusivos de reproducción y distribución de los mismos. Los derechos de autor y copia (Copyright) pertenecen a PEDIATRÍA INTEGRAL conforme lo establecido en la Convención de Berna y la Convención Internacional del Copyright. Todos los derechos reservados.

Además de lo establecido específicamente por las leyes nacionales de derechos de autor y copia, ninguna parte de esta publicación puede ser reproducida, almacenada o transmitida de forma alguna sin el permiso escrito y previo de los editores titulares del Copyright. Este permiso no es requerido para copias de resúmenes o abstracts, siempre que se cite la referencia completa. El fotocopiado múltiple de los contenidos siempre es ilegal y es perseguido por ley.

De conformidad con lo dispuesto en el artículo 534 bis del Código Penal vigente en España, podrán ser castigados con penas de multa y privación de libertad quienes reprodujeren o plagiaren, en todo o en parte, una obra literaria, artística o científica fijada en cualquier tipo de soporte sin la preceptiva autorización.

La autorización para fotocopiar artículos para uso interno o personal será obtenida de la Dirección de PEDIATRÍA INTEGRAL. Para librerías y otros usuarios el permiso de fotocopiado será obtenido de Copyright Clearance Center (CCC) Transactional Reporting Service o sus Agentes (en España, CEDRO, número de asociado: E00464), mediante el pago por artículo. El consentimiento para fotocopiado será otorgado con la condición de quien copia pague directamente al centro la cantidad estimada por copia. Este consentimiento no será válido para otras formas de fotocopiado o reproducción como distribución general, reventa, propósitos promocionales y publicitarios o para creación de nuevos trabajos colectivos, en cuyos casos deberá ser gestionado el permiso directamente con los propietarios de PEDIATRÍA INTEGRAL (SEPEAP). ISI Tear Sheet Service está autorizada por la revista para facilitar copias de artículos sólo para uso privado.

Los contenidos de PEDIATRÍA INTEGRAL pueden ser obtenidos electrónicamente a través del Website de la SEPEAP (www.sepeap.org).

Los editores no podrán ser tenidos por responsables de los posibles errores aparecidos en la publicación ni tampoco de las consecuencias que pudieran aparecer por el uso de la información contenida en esta revista. Los autores y editores realizan un importante esfuerzo para asegurar que la selección de fármacos y sus dosis en los textos están en concordancia con la práctica y recomendaciones actuales en el tiempo de publicación.

No obstante, dadas ciertas circunstancias, como los continuos avances en la investigación, cambios en las leyes y regulaciones nacionales y el constante flujo de información relativa a la terapéutica farmacológica y reacciones de fármacos, los lectores deben comprobar por sí mismos, en la información contenida en cada fármaco, que no se hayan producido cambios en las indicaciones y dosis, o añadido precauciones y avisos importantes. Algo que es particularmente importante cuando el agente recomendado es un fármaco nuevo o de uso infrecuente.

La inclusión de anuncios en PEDIATRÍA INTEGRAL no supone de ninguna forma un respaldo o aprobación de los productos promocionales por parte de los editores de la revista o sociedades miembros, del cuerpo editorial y la demostración de la calidad o ventajas de los productos anunciados son de la exclusiva responsabilidad de los anunciantes.

El uso de nombres de descripción general, nombres comerciales, nombres registrados... en PEDIATRÍA INTEGRAL, incluso si no están específicamente identificados, no implica que esos nombres no estén protegidos por leyes o regulaciones. El uso de nombres comerciales en la revista tiene propósitos exclusivos de identificación y no implican ningún tipo de reconocimiento por parte de la publicación o sus editores.

Las recomendaciones, opiniones o conclusiones expresadas en los artículos de PEDIATRÍA INTEGRAL son realizadas exclusivamente por los autores, de forma que los editores declinan cualquier responsabilidad legal o profesional en esta materia.

Los autores de los artículos publicados en PEDIATRÍA INTEGRAL se comprometen, por escrito, al enviar los manuscritos, a que son originales y no han sido publicados con anterioridad. Por esta razón, los editores no se hacen responsables del incumplimiento de las leyes de propiedad intelectual por cualesquiera de los autores.

PEDIATRÍA INTEGRAL se imprime solo bajo demanda y el papel que utiliza en su impresión cumple con certificaciones de calidad y sostenibilidad como PEFC, Ecolabel, ISO 9001, ISO 9706, ISO 50001, ISO 14001, ECF, OSHAS 18001 y EMAS, entre otras.

Comisión de Formación Continuada · Sistema Nacional de Salud · Comisión de Formación Continuada de las Profesiones Sanitarias de la Comunidad de Madrid

Temas de formación acreditados · 4,6 · Créditos por número

Tema: Patología Otorrinolaringológica que el pediatra de atención primaria necesita conocer.
Expediente nº 07-AFOC-00543.5/2022. 4,6 créditos.

Actividad acreditada por la Comisión de Formación Continuada de las Profesiones Sanitarias de la Comunidad de Madrid-Sistema Nacional de Salud.

Los créditos de formación continuada no son aplicables a los profesionales que estén formándose como especialistas en Ciencias de la Salud. Puede consultarse información sobre la acreditación de formación continuada sanitaria en: **www.madrid.org**

Visite la web oficial de la Sociedad: **www.sepeap.org**, allí encontrará:

- Información actualizada
- Boletín de inscripción a la SEPEAP (gratuito para los MIR de pediatría: los años de residencia más uno)
- Normas de publicación
- Cuestionario on-line para la obtención de créditos
- Encuesta de satisfacción

También puede consultar la revista en su edición electrónica: **www.pediatriaintegral.es**

Asociación Española de Pediatría · AEP · Biblioteca Nacional de España · BNE · CEDRO Nº asociado: E00464 · CSIC · Embase · HINARI · Índice Médico Español · latindex · Scopus

sepeap · Sociedad Española de Pediatría Extrahospitalaria y Atención Primaria

Fundación Prandi de Pediatría Extrahospitalaria

Edita
Sociedad Española de Pediatría Extrahospitalaria y Atención Primaria (SEPEAP)

ISSN versión impresa: 1135-4542
ISSN versión en línea: 2695-6640
SVP: 188-R-CM
Depósito Legal M-13628-1995

Secretaría de redacción
secretaria@pediatriaintegral.es

Publicidad
publicidad@pediatriaintegral.es

sepeap

Pediatría Integral

Official publication of the Spanish Society of Community Pediatrics and Primary Care

VOLUMEN XXVI
NUMBER 7
OCT-NOV 2022
COURSE VII

Continuing Education Program in Community Pediatrics

Summary

Editorial

VACCINATE YOURSELF, VACCINATE OTHERS... Influenza vaccination in healthcare personnel: a (permanently) pending subject
J. de la Flor i Brú 392

Topics on Continuous Training in Paediatrics (*)

Chronic obstruction of the upper airway
J. Santos Pérez, P. Viveros Díez, V. Duque Holguera, M. Álvarez Álvarez, A. Fernández Rodríguez, M. Justel Nuevo, M. Alonso Mesonero 395

Laryngitis, croup, stridor, and vocal cord dysfunction
M. Ridao Redondo 405

Abnormalities and pathology of the external ear. External otitis
E. Calvo Boizas, M. V. Barajas Sánchez 414

Salivary gland pathology
D. Aguilera Alonso, A. Lowy Benoliel 423

On-line version also available in English

Other related topics published in Pediatría Integral 434

Return to the Fundamentals

Foreign bodies in the airway and external auditory canal
M. Rodríguez Anzules, M. Bartolomé Benito 435

ⓔ The Resident's Corner

Clinical Case-Residents. Make your diagnosis

A not uncommon cause of dysphagia in Pediatrics
C. Pradera Cibreiro, M. Ramos Alonso, G. Urricelqui Laparte

Recurrent torticollis in a 9-month-old girl, what pathology should we think of?
L. Fernández García, M. García Bascones, B. Losada Pinedo, M. Hernández López 442

Of Special Interest

Follow-up of the child with transtympanic drainage in Pediatrics
F. Pumarola Segura, V. Escalona Mendoza 443

ⓔ History of Medicine and Pediatrics

Pediatric diseases that have gone down in history (13): From scrofula to exudative diathesis
V.M. García Nieto, M. Zafra Anta 447

ⓔ Representation of children in Spanish painting

Alejo Fernández and his Renaissance work
J. Fleta Zaragozano 448

News 449

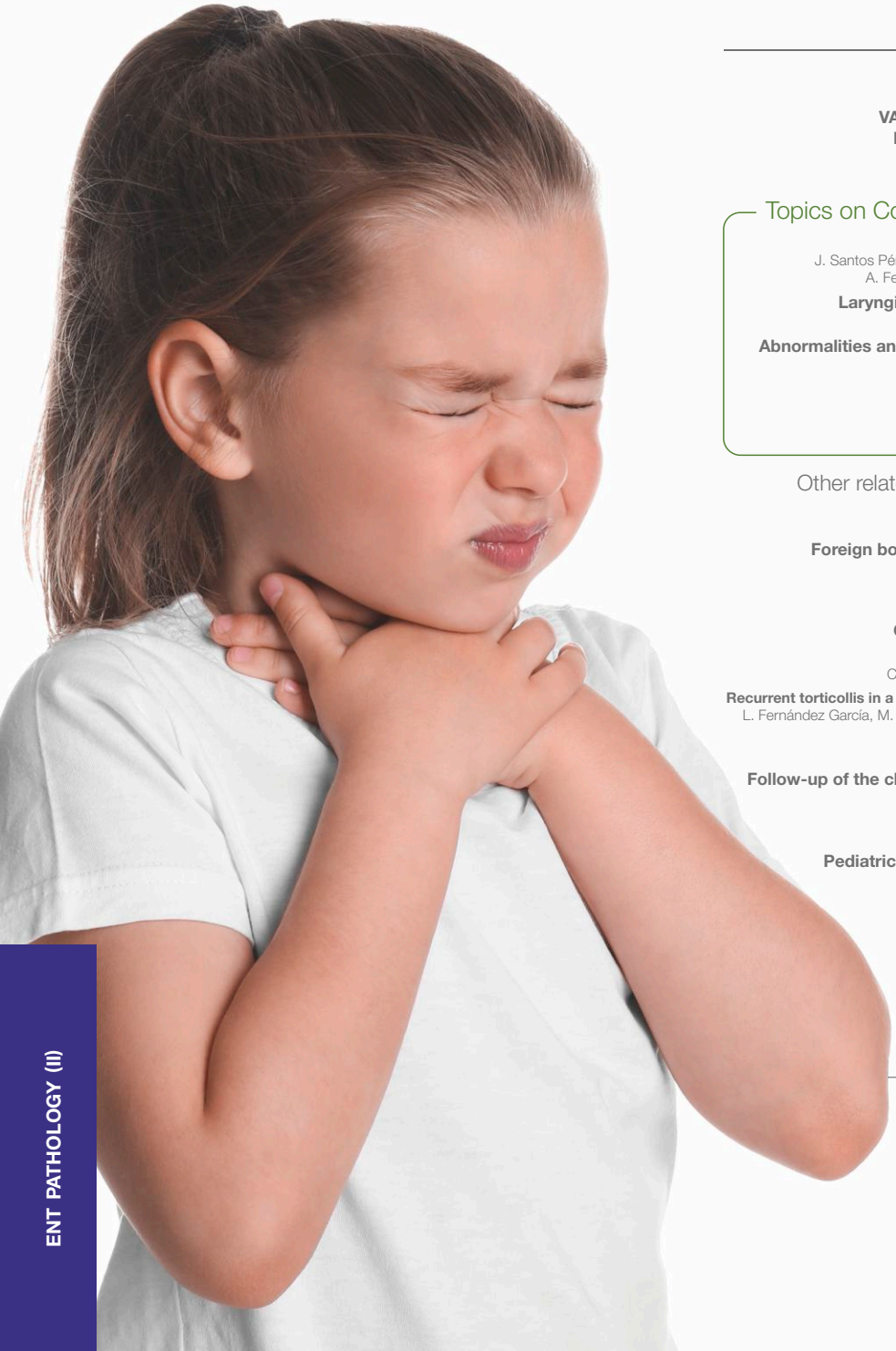

ENT PATHOLOGY (II)

(*) ACCREDITED TRAINING TOPICS 4,6 CREDITS BY NUMBER

Comisión de Formación Continuada
SISTEMA NACIONAL DE SALUD
Comisión de Formación Continuada de las Profesiones Sanitarias de la Comunidad de Madrid

> “El personal sanitario no se vacuna de la gripe... Esta es una evidencia que repetidamente se nos aparece cada año, cuando se publican los datos de vacunación de la temporada anterior”

J. de la Flor i Brú

Pediatra de AP, CAP El Serral, Sant Vicenç dels Horts, Institut Català de la Salut, Barcelona. Subdirector ejecutivo de Pediatría Integral; y Grupo VACAP: B. Aguirrezabalaga (coordinadora), S. Bernárdez, G. Cabrera, J. García, L. Ortiz, B. Rubira, C. Villanueva; C. Coronel

Editorial

VACÚNATE, VACÚNALO...
Vacunación de la gripe en el personal sanitario: una asignatura (permanentemente) pendiente

El personal sanitario no se vacuna de la gripe... Esta es una evidencia que repetidamente se nos aparece cada año, cuando se publican los datos de vacunación de la temporada anterior. Hay que aclarar de entrada que estos datos, proporcionados por las distintas Comunidades Autónomas (CCAA), y no por todas, se obtienen por encuestas a los profesionales y pueden estar sometidos a múltiples sesgos, con probable tendencia a la infranotificación. No es información que se obtenga por el cruce de datos de las historias clínicas informatizadas de Atención Primaria (AP), como en el caso de otros grupos de riesgo (GR) como: embarazadas, mayores de 60 o 65 años (según la Comunidad) o pacientes con comorbilidades, y sorprenden las grandes diferencias entre las distintas CCAA.

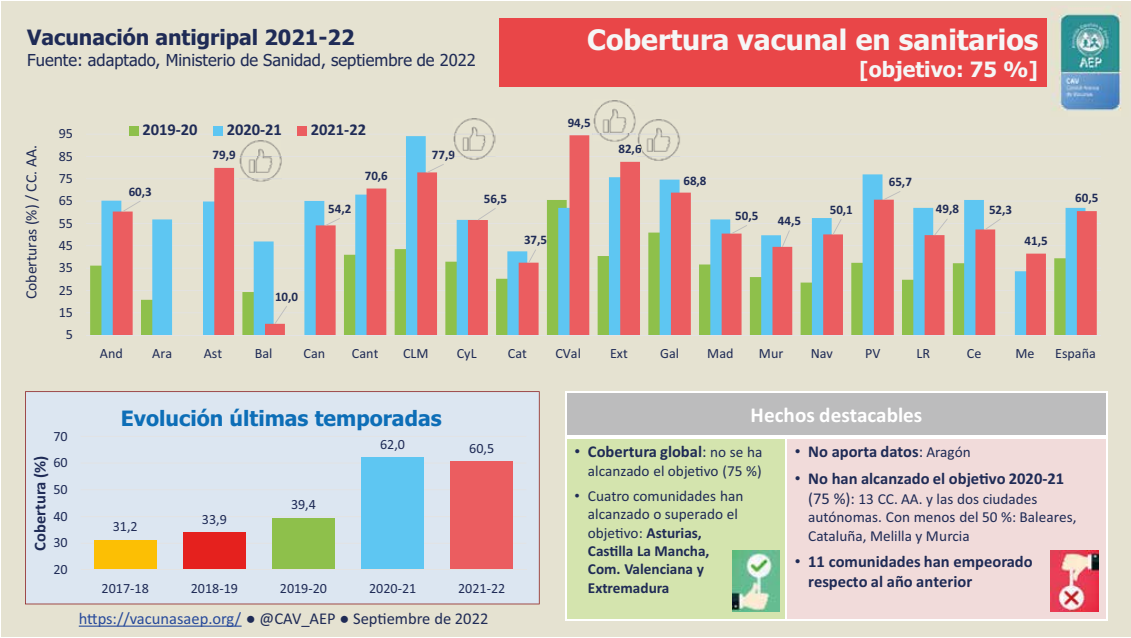

Figura 1. Cobertura vacunal en sanitarios, desde la temporada 2017-2018 a la 2021-2022. *Fuente: CAV de la AEP, adaptado del Ministerio de Sanidad (https://vacunasaep.org/profesionales/noticias/gripe-coberturas-vacunacion-temporada-2021-22).*

Superado el "espejismo pandémico" que se produjo en la temporada 2020-21, los datos que se publican de la 2021-22 nos muestran un retroceso que hace temer un regreso al escenario anterior, si bien con mejores resultados que en la temporada prepandémica 2019-2020[1]. En efecto, podemos observar en la figura 1, que se habían producido leves aumentos desde la 17-18 a la 19-20, pero en el primer año pandémico, el crecimiento es espectacular, de más de 20 puntos. Ninguna campaña de promoción de la vacunación de la gripe, ni siquiera en la temporada de la gripe pandémica 2009, pudo competir con el efecto miedo generado por la pandemia de SARS-CoV-2, causante del COVID-19. La ausencia de vacuna contra el COVID en aquella época temprana de la pandemia, con sucesivas olas causadas por variantes derivadas de la primitiva cepa de Wuhan, sin duda tuvo un efecto decisivo en la toma de decisiones de sanitarios que nunca se habían planteado vacunarse de la gripe o lo habían hecho de manera intermitente o irregular. Sin embargo, la temporada 2021-2022, segunda temporada pandémica y con unas cifras de vacunación COVID ya muy elevadas en sanitarios, las cifras han experimentado un retroceso leve, pero que hace temer que vuelvan a decaer a niveles anteriores prepandémicos. La percepción de que la pandemia está en vías de resolución (alentada por declaraciones precipitadas de muchos políticos y, sorprendentemente, de más de un experto), de que las vacunas, poco efectivas en evitar la transmisión, sí lo son de manera contundente en la reducción de formas graves, de hospitalización y de mortalidad, y de que estamos volviendo a la "normalidad", sin duda ha provocado que la prevención de la gripe sea la gran damnificada. Sin negar la clara mayor capacidad de letalidad que tiene el SARS-CoV-2, el extendido comentario de que "el COVID no es como una gripe" ya muestra una evidente banalización de una enfermedad tan seria como es la gripe, que sigue siendo infravalorada, infradiagnosticada, infraprevenida y, en las ocasiones en las que se requiere, infratratada...

¿Qué se esconde detrás del sostenido rechazo o reticencia del personal sanitario a recibir la vacunación de la gripe? Los argumentos son diversos y, probablemente, se trata de un problema multifactorial:

- "**No**, **no** hace falta que te vacunes de la gripe... total es una enfermedad leve...".
- "**No**, yo **no** me vacuno de la gripe, porque no la cojo nunca".
- "**No**, yo **no** me vacuno nunca de la gripe, porque el año que me vacuné pasé la peor gripe de mi vida...".
- "**No**, yo **no** me vacuno de la gripe, porque no sirve para nada...".
- "**No,** yo **no** me vacuno de la gripe, porque tiene muchos efectos adversos...".

Aunque nos parezca increíble, estos comentarios no son hechos únicamente por profanos, sino también y muy extensamente, por personal sanitario. ¿Cuántas veces no hemos escuchado frases parecidas en nuestros Centros de Salud, pronunciadas por médicos, enfermeras, personal auxiliar, personal administrativo?...

Se han propuesto múltiples explicaciones a este rechazo, todas relacionadas entre sí y derivadas de un conocimiento insuficiente de la enfermedad y de su prevención:

- **La falta de diagnóstico específico de la enfermedad.** La no confirmación microbiológica comporta que la mayor parte de gripes no se diagnostiquen como tales, sino con eufemismos, tales como: "fiebre sin foco", "síndrome gripal", "catarro de vías altas", o bien por sus complicaciones: "sobreinfección", "bronquitis", etc. Si bien en adultos (y, por tanto, también en sanitarios), el concepto ILI (por sus siglas en inglés *influenza like illness*), definido por fiebre y tos, en ausencia de otro diagnóstico específico y en temporada gripal, tiene un alto valor predictivo positivo (lo que no sucede en nuestros pacientes pediátricos), la realidad es que no se utiliza suficientemente el diagnóstico "gripe", y muchos médicos de familia y pediatras se pasan toda una temporada estacional de gripe en la que han visto cientos de casos, sin diagnosticar gripe ni una sola vez. ¿Para qué voy a vacunar/vacunarme de algo que no existe?... La generalización de los test de diagnóstico rápido en AP, ya introducidos con carácter general en la primera temporada pandémica en Cataluña[2], será un paso decisivo para revertir esta realidad, al menos en Pediatría, ya que se está estudiando su incorporación a la nueva cartera de servicios comunes del Ministerio de Sanidad y Consumo.
- **La falsa percepción de benignidad** y falta de convencimiento de la importancia de la enfermedad. Si no nos creemos la enfermedad, no vamos a hacer nada para prevenirla, ni en nosotros mismos ni a nuestros pacientes. Si la gripe es un simple "catarrillo" más o menos fuerte, ¿para qué me voy a vacunar o recomendar la vacuna a nadie?...
- **Las limitaciones de la vacuna.** La vacuna de la gripe recibe un trato injusto, cuando la comparamos con otras vacunas de efectividades superiores al 90%. En efecto, las actuales vacunas de la gripe tienen efectividades mucho menores, con rangos muy variables y dependientes de la temporada y el grado de concordancia entre las cepas vacunales y las realmente circulantes[3]. Es muy probable que la generalización de vacunas tetravalentes reduzca la discordancia en el caso de las infecciones por el virus B, pero es evidente que las vacunas antigripales deben mejorarse, para lo que se están dedicando grandes esfuerzos de investigación. Sin embargo, pese a sus limitaciones, la vacuna de la gripe es efectiva, mucho más en evitar complicaciones, hospitalización y mortalidad que en evitar propiamente la infección. Y más allá de su efectividad, hay que valorar el enorme impacto que supone en una enfermedad tan frecuente que afecta a un porcentaje importante de población cada año.
- **Miedo a los efectos adversos:** muchos profesionales sanitarios creen que la vacuna es muy reactógena y lo van a pasar mal. En realidad, se trata de una vacuna segura, con un 30% de efectos adversos locales leves y transitorios, y un 5% de efectos generales de semejante levedad: fiebre, malestar y mialgias. Incluso hay sanitarios que consideran que la vacuna de la gripe puede "causar" gripe, lo que es absolutamente falso, dado que se trata de una vacuna inactivada (la vacuna de virus vivos atenuados adaptados al frío y de administración intranasal tiene como límite de aplicación los 18 años). Lo que sí es posible es tener la gripe

habiéndose vacunado, por fracaso vacunal, incluso tener la gripe pocos días después de hacer recibido la vacuna, que tiene un periodo de entre 2 y 6 semanas para generar inmunogenicidad protectora.

A estas alturas de este escrito, el lector se planteará qué podemos hacer. Está claro que la educación del personal sanitario es un paso obligado y básico. En algunos estudios[4], se postula que es el principal factor que decide la toma de decisiones del sanitario. Sin embargo, al menos en nuestro medio, no parece que la misma aumente significativamente las cifras de vacunación (observación personal). Iniciativas como premios, incentivos o compensaciones económicas para vacunarse de la gripe, más utilizadas en servicios hospitalarios, han tenido resultados irregulares e inconsistentes.

Hay que decir también, que aunque los sanitarios, en general NO se vacunan de la gripe, los pediatras SÍ que nos vacunamos de la gripe. Como mínimo sí que lo hacíamos años antes de la pandemia, como demuestra la encuesta Vac gripe de noviembre de 2012, encargada por el CAV de la AEP y publicada el 20 de noviembre de 2012, en la que se obtenían tasas de cobertura vacunal entre pediatras del 60%, muy por encima de las medias contemporáneas del resto de personal sanitario.

Además de la formación e información constante, hay que plantearse honestamente el debate de la obligatoriedad. En EE.UU., las políticas de vacunación obligatoria han obtenido coberturas medias del 70%[5,6], con algunos estados por encima del 90%. Son las coberturas más altas reportadas en todo el mundo y, la comparación con otras iniciativas, permite afirmar[7] que la obligatoriedad para acceder a determinados puestos de trabajo en Sanidad es la única política que ha conseguido aumentar las coberturas de manera significativa (en el escenario prepandémico).

Sin embargo, no debemos ocultar que la obligatoriedad plantea algún dilema ético. El principal es si vulnera el principio de libertad individual del profesional sanitario. No obstante, un análisis ponderado de esta cuestión[8,9] concluye que desde la óptica del paciente, la obligatoriedad cumple con los principios de beneficencia, de no maleficencia y de justicia.

Para terminar, debemos decir que un profesional sanitario que no se vacuna de la gripe (incluso en algunos casos alardeando de ello, con el pésimo ejemplo social que esto comporta):

- Muestra desconocimiento científico, porque la vacuna de la gripe es segura y efectiva.
- Se arriesga a sufrir una enfermedad potencialmente grave, con un riesgo que aumenta con la edad.
- Es insolidario con sus compañeros, porque en plena epidemia estacional puede causar baja varios días y su trabajo va a tener que ser suplido por otros profesionales que sí se vacunaron.
- Es insolidario con su familia y con sus pacientes, a los que puede transmitir la enfermedad.

Como conclusión, desde el Grupo de trabajo de vacunas en AP de la SEPEAP (VACAP), animamos a todos nuestros consocios a que este año sí, a que este año os vacunéis de la gripe y no olvidéis vacunar también a vuestros pacientes pediátricos de riesgo. Al menos a ellos, aunque el objetivo debería ser una vacunación universal de la gripe, como propone en su excelente y reciente revisión[10] nuestro consocio Josep Marès.

Vacúnate, vacúnalo...

Bibliografía

1. Coberturas de vacunación antigripal de la temporada 2020-2021. Disponible en: https://pestadistico.inteligenciadegestion.sanidad.gob.es/publicoSNS/I/sivamin/sivamin. Consultado el 2 de octubre de 2022.
2. De la Flor J. ***¿Y se hizo la luz?:*** los test de diagnóstico rápido respiratorios empiezan a incorporarse a los sistemas públicos de Salud. Pediatr Integral. 2021; XXV: 273-5.
3. Centers for Disease Control and Prevention. Prevention and control of influenza with vaccines. Recommendations of the advisory committee on immunization practices, United States, 2021–22 influenza season. MMWR. 2021; 70: 1-28.
4. Hulo S, Nuvoli A, Sobaszek A, Salembier-Trichard A. Knowledge and attitudes towards influenza vaccination of health care workers in emergency services. Vaccine. 2017; 35: 205-7.
5. Backer H. Counterpoint: In Favor of Mandatory Influenza Vaccine for All Health Care Workers. Clin Infect Dis. 2006; 42: 1144-7.
6. Hofmann F, Ferracin C, Marsh G, Dumas R. Influenza Vaccination of Healthcare Workers: a Literature Review of Attitudes and Beliefs. Infection. 2006; 34: 142-7.
7. Hayward AC. Influenza Vaccination of Healthcare Workers Is an Important Approach for Reducing Transmission of Influenza from Staff to Vulnerable Patients. PLoS One. 2017; 12: e0169023.
8. Galanakis E, Jansen A, Lopalco PL, Giesecke J. Ethics of mandatory vaccination for healthcare workers. Euro Surveill. 2013; 18: pii=20627.
9. Lacobucci G. NHS staff who refuse flu vaccine this winter will have. BMJ. 2017; 359: j4766.
10. Marès Bermúdez J. Vacunación antigripal universal en la infancia en España: ¿ha llegado la hora? Vacunas. 2022. Disponible en: https://doi.org/10.1016/j.vacun.2022.08.001.

Cuestionario de Acreditación

Los Cuestionarios de Acreditación de los temas de FC se pueden realizar en "on line" a través de la web: www.sepeap.org y www.pediatriaintegral.es. Para conseguir la acreditación de formación continuada del sistema de acreditación de los profesionales sanitarios de carácter único para todo el sistema nacional de salud, deberá contestar correctamente al 85% de las preguntas. Se podrán realizar los cuestionarios de acreditación de los diferentes números de la revista durante el periodo señalado en el cuestionario "on-line".

Obstrucción crónica de la vía aérea superior

J. Santos Pérez*, P. Viveros Díez**, V. Duque Holguera**, M. Álvarez Álvarez**, A. Fernández Rodríguez**, M. Justel Nuevo**, M. Alonso Mesonero**

***Jefe de Servicio de Otorrinolaringología y Cirugía de Cabeza y Cuello (CCC).**
****Servicio de Otorrinolaringología y Cirugía de Cabeza y Cuello (CCC).**
Hospital Clínico Universitario de Valladolid

Resumen

La obstrucción de la vía aérea en la población pediátrica es una situación clínica frecuente y potencialmente grave. Dentro de las diversas patologías que pueden ocasionar dicha situación, el diagnóstico y el manejo de las mismas es a menudo complejo y multidisciplinar. Es importante conocer los signos fundamentales de sospecha que puedan orientar a la localización y la naturaleza del problema, así como su gravedad potencial. Se clasifica fundamentalmente en patología congénita o adquirida, siendo la hipertrofia adenoidea la causa más frecuente de obstrucción crónica de la vía aérea superior en la edad pediátrica y adolescencia.

Abstract

Airway obstruction in the pediatric population is a frequent and potentially serious clinical situation. Among the various pathologies that can cause this situation, their diagnosis and management is often complex and multidisciplinary. It is important to know the fundamental signs of suspicion that can lead to the location and nature of the problem, as well as its potential severity. It is basically classified as congenital or acquired pathology, with adenoid hypertrophy being the most frequent cause of chronic upper airway obstruction in children and adolescents.

Palabras clave: Hipertrofia adenoamigdalar; Obstrucción de la vía aérea.

Key words: *Adenotonsillar hypertrophy; Airway obstruction.*

OBJETIVOS

- Entender el diagnóstico diferencial de la obstrucción crónica de la vía aérea.
- Aprender el diagnóstico topográfico de las patologías implicadas.
- Identificar los cuadros potencialmente graves y su manejo urgente.
- Manejar los tratamientos médicos existentes y las indicaciones quirúrgicas actuales.

Introducción

La obstrucción de la vía aérea en la población pediátrica es una situación clínica frecuente, con gravedad potencial en su evolución. Existen unos factores anatómicos que pueden favorecer esta patología: posición habitual de ligera flexión cefálica por las características craneales, diámetro estrecho y no distensible del cartílago cricoides, epiglotis de consistencia blanda y en omega con fácil colapso, posición elevada de la laringe, tamaño lingual y predominancia de la respiración nasal en recién nacidos y primeros meses de vida.

En líneas generales podemos clasificar las patologías que causan obstrucción en: agudas o crónicas e infecciosas o no infecciosas.

A efectos de orientar la etiología de la etiología obstructiva, podemos decir que en el niño con respiración ruidosa: si existe empeoramiento con el sueño, la localización será nasal o faríngea y, si el empeoramiento se produce despierto o en situación de agitación, la localización será laríngea, traqueal o bronquial[1].

Fosas nasales

Los trastornos adquiridos y, dentro de estos, la patología inflamatoria/ infecciosa es la causa más frecuente de obstrucción nasal en niños.

La obstrucción nasal en Pediatría es un síntoma frecuente que puede deberse a distintas causas. Diferenciaremos entre: anomalías congénitas, trastornos adquiridos, traumatismos y neoplasias.

Anomalías congénitas

Esqueléticas

Arrinia

La arrinia o agenesia nasal es una alteración muy infrecuente, que se puede asociar a otras anomalías craneofaciales

con origen embriológico común y cuya presencia puede significar una urgencia respiratoria al nacimiento, precisando intubación orotraqueal; sin embargo, la arrinia parcial es más frecuente y está asociada fundamentalmente a trastornos por hendiduras faciales. En ambos casos, se puede plantear la realización de una traqueotomía. En cuanto a su reconstrucción es muy compleja, pudiéndose plantear el uso de una prótesis osteointegrada con buen resultado estético[2,3].

Estenosis de la abertura piriforme

Es una causa poco frecuente de la obstrucción nasal y se relaciona con un crecimiento óseo excesivo de la apófisis nasal del maxilar, que ocasiona un aumento significativo de la resistencia al flujo de aire nasal. También puede tener una causa iatrogénica, por estenosis secundaria, fundamentalmente por la colocación de sonda nasogástrica en el periodo neonatal[4]. La sospecha es clínica, ya que pueden debutar con distrés respiratorio o cianosis cíclica al igual que la atresia de coanas, con imposibilidad de colocación de sonda nasogástrica; pero, en este caso, se observa la presencia de un único alveolo maxilar central y/o ausencia de frenillo labial superior y un labio inferior en forma de arco. El estudio radiológico, mediante TC, es esencial y mostrará una abertura en un corte axial a nivel del meato inferior menor de 11 mm, aunque no existe consenso acerca de este valor.

Puede relacionarse con holoprosoencefalia, por lo que se deberá incluir una RM al diagnóstico, además de valoración endocrinológica y estudio genético.

Su tratamiento es médico, con irrigación de suero salino y uso de descongestivos o gotas de corticoides nasales a corto plazo (recomendado un máximo de 2 semanas). Si existiera compromiso respiratorio o retraso del crecimiento, podría precisar reparación quirúrgica con fresado de la región estenótica[2-5].

Estenosis del tercio medio nasal

Se trata de una entidad rara y poco documentada. Se debe a un sobrecrecimiento óseo y mucoso de las estructuras del tercio medio nasal.

La clínica es similar a la estenosis de la abertura piriforme y atresia de coanas, por lo que la exploración endoscópica es fundamental para su diagnóstico diferencial inicial, pudiendo traspasar la cabeza del cornete inferior, pero no visualizando el cornete medio en ausencia de desviación septal. No obstante, el diagnóstico de certeza nos lo dará la TC.

El tratamiento inicial es médico con: irrigaciones salinas, descongestionantes tópicos y gotas de corticoides, reservando el tratamiento quirúrgico para los casos más graves o refractarios[2,3,6].

Atresia de coanas

La atresia de coanas representa la malformación nasal más frecuente, pudiéndose presentar de forma unilateral entre un 60-70% de los casos o bilateral entre el 30-40%. Hasta un 50% pueden asociarse a otras anomalías congénitas.

Puede variar desde ser una emergencia médica, sobre todo en casos bilaterales, que pueden debutar con distrés respiratorio agudo y cianosis que mejora con el llanto, hasta pasar desapercibido durante los primeros meses o incluso años de vida en los casos aislados y unilaterales.

La sospecha al igual que en las estenosis anteriores, es clínica, pero en las imágenes endoscópicas veremos una placa atrésica a nivel de la coana. El diagnóstico definitivo es a través de la TC, que nos permitirá discernir entre una atresia de coanas con componente puramente óseo (29%) u óseo-membranoso (71%).

El tratamiento definitivo es quirúrgico y precoz, para proporcionar una permeabilidad coanal adecuada[2,3,7].

Masas nasales

Meningocele / encefalocele /glioma / heterotopia neuroglial

Se manifiestan como masas nasales de la línea media, que ocasionan grados variables de obstrucción y deformidad nasal.

- **Meningocele / Encefalocele:** es una herniación del contenido craneal por defecto óseo de la base del cráneo, que pueden contener tanto tejido de la meninge (meningocele) como tejido cerebral (encefalocele). Se suelen presentar más comúnmente en la línea media a diferencia de los gliomas y pueden asociarse a otros síndromes o comorbilidades.
  Se presentan como una tumoración nasal azulada, normalmente pulsátil, que aumenta con Valsalva, con transiluminación positiva. Pueden debutar con obstrucción nasal o incluso meningitis y su tratamiento es quirúrgico con reparación del defecto óseo[2,3,8].
- **Glioma (heterotopia neuroglial):** se producen por un defecto de cierre del neuroporo anterior, que ocasiona herniación y secuestro de tejido; contienen células gigantes y tejido fibroso y vascular. En un 15-20% de los casos, se mantienen unidos al encéfalo mediante un tallo fibroso. Suelen debutar con insuficiencia respiratoria nasal y no siempre se presentan en la línea media. La forma intranasal se presenta como una masa pálida que puede protruir por la fosa nasal. El tratamiento es quirúrgico de cara a evitar malformaciones del desarrollo cartilaginoso nasal.

Quistes

El **quiste dermoide** es la lesión quística nasal y la lesión congénita en línea media más frecuente, aunque hay otros tipos más raros como: **quiste del conducto nasolacrimal, quistes nasoalveolares** o quistes maxilares no odontogénicos, **quistes dentígenos**.

Los quistes dermoides son quistes ectodérmicos que contienen piel y anejos cutáneos, que pueden extenderse intracranealmente, pero sin comunicación con el sistema nervioso central.

El diagnóstico es inmediato, dada la presencia de una fístula cutánea externa que puede aparecer desde la glabela hasta la columela, en ocasiones, con salida de contenido seroso o purulento.

El tratamiento es quirúrgico para evitar posibles complicaciones infecciosas.

Malformaciones vasculares

El **hemangioma** es la malformación vascular más frecuente que afecta a la nariz. Se trata de una lesión benigna, muy frecuente en la infancia, que conlleva un crecimiento rápido en las primeras semanas, con tendencia a la involución y resolución a partir de los 6 años. Lo más común es que se presente como una lesión vascular en la punta o dorso nasal, pero también se pueden manifestar como una masa intranasal.

El tratamiento de elección es médico, con el uso de propranolol oral, optando por la quimioterapia si hay un riesgo inmediato para la órbita.

Trastornos adquiridos

Inflamatorios / Infecciosos

Es la causa más frecuente de obstrucción nasal en Pediatría.

Rinitis alérgica (RA)

Se caracteriza por obstrucción nasal de carácter estacional. Suele producir síntomas nasales y oculares, entre los que se incluyen: estornudos, rinorrea, obstrucción nasal, prurito nasal, ocular y lagrimeo. Recientemente, se ha observado un aumento de la incidencia, en relación a una mayor exposición a los alérgenos como: animales, aditivos alimentarios o contaminación ambiental, entre otros.

El elemento fundamental para su diagnóstico es la anamnesis, pero podemos confirmarlo realizando pruebas de alergia, como el PRICK-test. Su tratamiento se basará en control ambiental, evitando el alérgeno, tratar la sintomatología mediante: antihistamínicos, corticoides tópicos y descongestivos y, en ocasiones, la inmunoterapia.

Rinosinusitis crónica (RSC)

En este caso, los síntomas nasales de congestión, rinorrea purulenta, cefalea, etc., se alargan durante 12 semanas o más. La endoscopia nasal nos permite una mejor visualización del meato medio, lecho adenoideo y la rinofaringe. La presencia de pólipos nasales en niños es infrecuente, pero si se observan en la exploración, debemos descartar: fibrosis quística, discinesia ciliar primaria o sinusitis fúngica alérgica. No debe confundirse con una **hipertrofia de cornetes inferiores** o con un **pólipo antrocoanal** (Fig. 1), que se presenta de forma unilateral con el resto de los senos libres.

La TC se reserva para sospecha de complicación o previa intervención quirúrgica[9].

El tratamiento se basa en irrigaciones con suero salino y corticoides tópicos, limitando el uso de antibióticos a la rinosinusitis **aguda** bacteriana[9]. La cirugía endoscópica tiene una tasa de éxito del 88%[10], siendo un abordaje seguro, que no influye sobre los parámetros cualitativos o cuantitativos del crecimiento facial pediátrico[11], sin embargo, sí que se recomienda que este abordaje sea limitado.

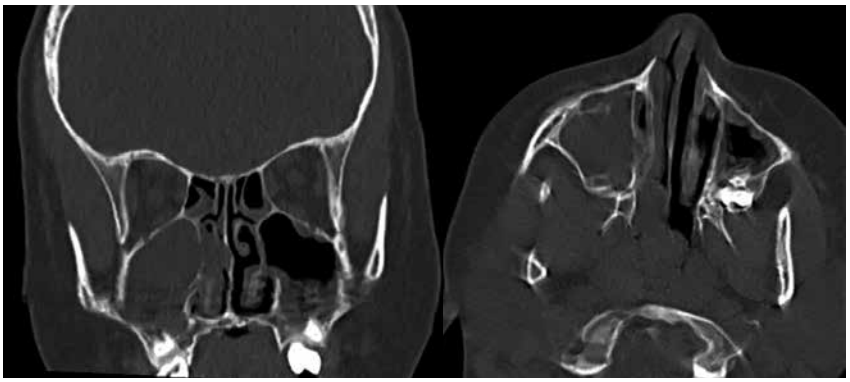

Figura 1. Pólipo antrocoanal derecho.

Hipertrofia de cornetes inferiores

Representa una causa muy común de obstrucción nasal en la infancia, en torno al 43% de los casos. Su tratamiento con corticoides tópicos intranasales, no siempre es efectivo y, en algunos casos, hay que llevar a cabo radiofrecuencia de cornetes inferiores, que aunque cada vez es un procedimiento más frecuente, hay poca evidencia aún en niños. Sin embargo, se ha visto que es un procedimiento seguro que mejora, no solo la calidad de vida, sino también los valores en la rinomanometría[12].

Traumáticos

- **Deformidad osteocartilaginosa:** en su mayoría con afectación del ***septum* cartilaginoso**, siendo necesario un examen minucioso; pues, en muchos casos, pueden ocasionar alteraciones en la morfología facial o nasal.
  En los neonatos puede deberse al paso por el canal del parto o ser secundaria a la postura intraútero. Existe controversia acerca del tratamiento, desde reducción cerrada al diagnóstico, si ocasiona sintomatología importante, hasta observación y resolución espontánea.
  En el caso de niños, habrá que valorar el grado de sintomatología, aceptándose, cada vez más, cirugías limitadas con preservación de cartílago en niños mayores de 6 años con síntomas problemáticos.
- **Cuerpos extraños:** Los cuerpos extraños intranasales, deben sospecharse en niños con rinorrea purulenta unilateral persistente. En caso de no extraerse, acaban produciendo insuficiencia respiratoria nasal unilateral, al formarse un rinolito.

Neoplásicos

Displasia fibrosa

Es una lesión benigna con características fibro-óseas que puede presentarse en una o múltiples localizaciones. El diagnóstico es radiológico, observándose un hueso de aspecto "esmerilado" y su tratamiento es quirúrgico.

Fibroma osificante juvenil

Es una neoplasia que, al igual que la displasia fibrosa, puede presentarse en una o múltiples localizaciones. En los estudios radiológicos se observa una lesión expansiva, bien definida, con calcificación variable y adelgazamiento de la cortical. Su tratamiento es quirúrgico, en ocasiones radical, pues presenta tasas de recidiva no desdeñables, en torno al 30-50%.

Neuroblastoma olfatorio

El neuroblastoma olfatorio o estesioneuroblastoma es una neoplasia maligna del epitelio olfatorio muy infrecuente en la edad pediátrica, cuya presentación tiende a ser más agresiva. El tratamiento combina la resección craneofacial con radioterapia y/o quimioterapia.

Teratoma

Es una neoplasia formada por tejidos de las tres capas germinales embrionarias, presentándose como una tumefacción turgente, pudiendo asociarse con polihidramnios, por alteraciones de la deglución. El tratamiento es quirúrgico y en función del tamaño de la lesión.

Angiofibroma nasofaríngeo juvenil (ANJ)

Clásicamente, denominado angiofibroma de cavum y, en la actualidad, angiofibroma nasofaríngeo juve-

nil (ANJ), es un tumor nasal cuyo origen suele encontrarse en el foramen esfenopalatino o en la parte posterior de la cavidad nasal, y no estrictamente en la nasofaringe. Se da prácticamente en exclusividad en varones adolescentes, con un rango de edad entre 9 y 25 años, siendo excepcional fuera de este o en personas de sexo femenino. Su síntoma inicial suele ser la *epistaxis* o la *insuficiencia respiratoria nasal unilateral*. Otros síntomas pueden ser cefalea o rinorrea. Comprende entre el 0,05 y el 0,5% de todas las masas de cabeza y cuello.

Aunque se trata de una lesión histológicamente benigna, es localmente invasiva, pudiendo afectar a: la cavidad nasal, los senos paranasales y, ocasionalmente, a la base del cráneo. Los tumores de gran tamaño suelen tener afectación, tanto orbitaria como intracraneal, ocasionando: proptosis, déficits visuales, afectación de pares craneales o disfunción de la trompa de Eustaquio. Se trata de un tumor muy vascularizado. Actualmente, se estudia su posible relación, en algunos casos, con el síndrome de poliposis adenomatosa familiar.

El diagnóstico de sospecha se establece por visualización mediante nasofibroscopia de una masa nasofaríngea roja o rojo-violeta, cuyo estudio deberá completarse con una prueba de imagen (RM, TC) con contraste intravenoso.

La realización de una biopsia se encuentra contraindicada por la amplia vascularización de este tipo de tumores.

El tratamiento de elección es la resección quirúrgica endoscópica, siendo recomendable la embolización previa del tumor.

Nasofaringe

La hipertrofia adenoidea es la causa más frecuente de obstrucción de la vía aérea superior en niños y adolescentes, y puede asociarse a patología otológica, por lo que hay que realizar siempre exploración otoscópica ante esta sospecha diagnóstica.

La nasofaringe, también denominada rinofaringe o cavum, es la parte más superior de la faringe. En su ubicación contacta con las fosas nasales, anteriormente a través de la coana, con la orofaringe inferiormente y, lateralmente, con el oído medio a través de la trompa auditiva o de Eustaquio. Esta porción de la faringe tiene función únicamente respiratoria, no deglutoria.

La rinofaringe es, por tanto, el espacio comprendido desde la coana hasta el paladar blando.

La obstrucción de estos espacios anatómicos tiene su origen fundamentalmente en causas inflamatorias y en causas tumorales[13]. Nos referiremos en primer lugar a las causas inflamatorias, que son las más frecuentes.

Para el estudio de la patología inflamatoria es fundamental conocer la existencia de una importante red linfoide en esta encrucijada anatómica denominada anillo de Waldeyer, constituido por: las amígdalas palatinas, faríngeas, linguales; los rodetes tubáricos y los cordones faríngeos posteriores[14].Todas estas áreas representan la primera zona de contacto con microorganismos existentes en el alimento y aire inhalado, y la primera línea de defensa contra agresiones exógenas. Dichos tejidos sufren una hipertrofia durante los primeros años de la infancia hasta los cuatro años, involucionan a partir de la pubertad, para casi desaparecer en la edad adulta. Por tanto, cierto tipo de hipertrofia adenoidea se podría considerar fisiológica, dentro de los cinco primeros años de vida.

Hipertrofia adenoidea

Es la causa más frecuente de obstrucción de la vía aérea superior en la infancia y adolescencia. Resulta de un incremento de la actividad inmunológica propia de las etapas tempranas de la vida[15].

Fisiopatología

Las vías respiratorias superiores durante la respiración, tienen un diámetro que se mantiene por el equilibrio entre una fuerza de apertura y otra de cierre, el cual se puede alterar tanto por la disminución del diámetro como por la alteración del tono muscular de la vía aérea. Tanto el diámetro como el tono, son frágiles durante el sueño del niño, especialmente durante la fase de sueño paradójico, ya que es cuando pueden estar ausentes los mecanismos compensadores. Esta obstrucción puede ocasionar el descenso del flujo de aire y, por tanto, una reducción en la saturación de oxígeno, con hipercapnia. La principal causa de desequilibrio en el niño es un obstáculo anatómico, como la hipertrofia adenoidea, que ocasiona un aumento de la fuerza generada por el diafragma, con el fin de mantener un flujo aéreo suficiente en la inspiración.

De la misma manera, la hipertrofia adenoidea puede ocasionar el acúmulo de material seromucoso en el oído medio, por impedir la ventilación del mismo a través de la trompa de Eustaquio, no siendo infrecuente que niños con hipertrofia adenoidea asocien hipoacusia transmisiva, y facilitar la asociación con: patología nasal, respiración oral, asma, alteraciones en el lenguaje, alteraciones del desarrollo craneofacial *(facies adenoidea),* maloclusión mandibular o incluso alteraciones cognitivas y del comportamiento. Es, por tanto, imprescindible la exploración otoscópica del paciente, para descartar de forma concomitante, la afectación del oído medio y, por tanto, de su disfunción.

Clínica

Dentro de la sintomatología que puede manifestar, se encuentra: congestión nasal, rinorrea, rinolalia, etc. A pesar de tener en cuenta esta posibilidad diagnóstica ante un cuadro clínico similar al descrito, no hay que olvidar otras alteraciones que pueden provocar un cuadro similar y que requerirían un manejo terapéutico distinto, como pueden ser: desviaciones septales nasales, rinitis alérgica, pólipos nasales, etc.

Diagnóstico de la hipertrofia adenoidea

Aunque, clásicamente, el diagnóstico se llevaba a cabo mediante radiografía simple lateral de cavum y la medición del grado de ocupación del cavum por la amígdala faríngea, actualmente se recomienda no llevarla a cabo, tanto por protección radiológica de la población pediátrica como por su escasa rentabilidad diagnóstica.

Por ello, la valoración del grado de hipertrofia y obstrucción se realiza mediante visualización directa con nasofibroscopia flexible, con anestesia tópica nasal. Durante este procedimiento, pueden existir maniobras que faciliten la valoración, como por ejemplo: pedir al niño que suene la nariz una vez introducido el endoscopio hasta la coana para producir una relajación del paladar y, con

ello, una evaluación más exacta del grado de obstrucción[16] (Fig. 2).

Parikh et al., proponen una graduación en función del grado de obstrucción y de las estructuras con las que contacta[17]:

- Grado 1: sin tejido adenoideo obstructivo o hasta el 25% de obstrucción.
- Grado 2: adenoides en contacto con el rodete tubárico y el 50% de obstrucción.
- Grado 3: adenoides en contacto con el rodete tubárico y el vómer, y el 75% de obstrucción.
- Grado 4: adenoides en contacto con el rodete tubárico, el vómer y el paladar blando, y el 100% de obstrucción.

Tratamiento

Se han planteado tratamientos con corticoides nasales (fundamentalmente, mometasona fuorato a dosis de 100 mcgr/día, 1 pulverización de 50 mcgr/fosa/24 h durante, al menos, 3 meses), observándose disminución del tamaño del tejido y, con ello, del grado de obstrucción, aunque los resultados tras el tratamiento, son inconstantes[18]. Igualmente, se han observado en los estudios realizados, resultados más limitados, si esta hipertrofia adenoidea está acompañada de rinitis alérgica.

En cuanto al tratamiento quirúrgico, la adenoidectomía puede realizarse según la técnica clásica o con radiofrecuencia. Según la técnica clásica, el procedimiento de la adenoidectomía se realiza bajo anestesia general, introduciendo una legra a través de la boca hasta la coana, para generar un "raspado" de la amígdala faríngea en la rinofaringe. El procedimiento con radiofrecuencia puede realizarse a través de la cavidad oral o transnasal con visión endoscópica. Son indicaciones de adenoidectomía:

- Hipertrofia adenoidea que origina insuficiencia respiratoria nasal mantenida.
- Otitis media aguda recidivante, otitis media crónica o secretora persistente.
- Infección adenoidea que tenga repercusión ótica persistente.
- Sin conclusiones definitivas en rinosinusitis crónica.

Existen precauciones a la hora de realizar esta técnica, tales como: malformación del paladar, procesos infecciosos agudos, enfermedades hematológicas o aquellas en las que pueda existir un riesgo anestésico o quirúrgico.

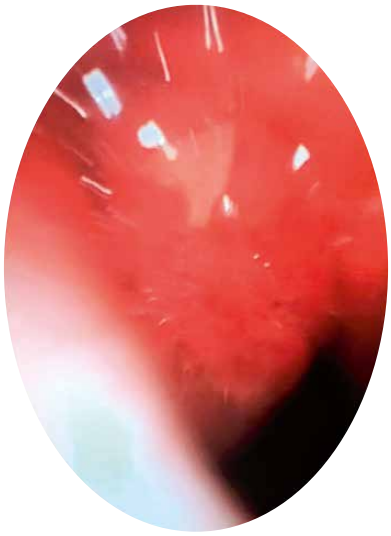

Figura 2. Hipertrofia adenoidea.

Causas tumorales

Carcinoma de nasofaringe

El carcinoma de nasofaringe es un carcinoma epitelial que con frecuencia se desarrolla en la fosa de Rosenmüller. Es un tumor infrecuente; se estima que se trata del 0,7% de todos los cánceres. En más del 70% de los casos que se diagnostican, se trata de pacientes del sudeste asiático. La incidencia en los últimos años, sobre todo en las zonas endémicas, está en descenso.

Existen tres subtipos histológicos del carcinoma de cavum: carcinoma queratinizante (20%), carcinoma no queratinizante diferenciado y carcinoma no queratinizante indiferenciado. El subtipo no queratinizante está ampliamente relacionado con la infección por el virus de Epstein-Barr (VEB). En la edad pediátrica constituye menos del 1% de los tumores de cabeza y cuello. Es más frecuente en varones y en edad adolescente.

Clínicamente, suelen ser asintomáticos, con afectación metastásica al diagnóstico en la mayoría de los casos, siendo las más frecuentes las adenopatías cervicales.

En las ocasiones en las que es sintomático, puede manifestarse con síntomas: rinológicos (epistaxis, insuficiencia respiratoria), otológicos (otalgia, hipoacusia, sensación de plenitud ótica) o neurológicos por afectación de pares craneales.

El diagnóstico de sospecha se establece mediante la visualización de la masa tumoral por nasofibroscopia, siendo necesaria una prueba de imagen (preferiblemente resonancia magnética) para el estadiaje tumoral.

El diagnóstico de certeza histopatológico se obtendrá tras la realización de una biopsia tumoral bajo anestesia general.

En la actualidad, el tratamiento consiste en un abordaje combinado con radioterapia y quimioterapia.

Quiste de Tornwaldt

Derivado de la persistencia de la bolsa faríngea de Luschka, en la pared faríngea posterior. Se ubica en la parte posterosuperior del cavum, más inferiores a los quistes de la bolsa de Rathke.

Aunque se estima que existen en el 6% de la población, clínicamente suelen ser asintomáticos, por lo que su hallazgo en la mayoría de los casos es casual. En caso de dar síntomas, estos suelen ser obstrucción nasal o rinorrea posterior, y suceden en los casos en los que el quiste se sobreinfecta o aumenta de manera importante su volumen, lo que algunos autores nombran *enfermedad de Tornwaldt*.

El diagnóstico se sospecha por visualización directa mediante nasofibroscopia, pero es necesaria la realización de una prueba de imagen (TC, RM) para realizar el diagnóstico diferencial con otros quistes de la línea media, con meningoceles o meningoencefaloceles.

Quiste de la bolsa de Rathke

Es una lesión quística epitelial benigna que se produce a nivel selar o supraselar, pudiendo localizarse entre la adenohipófisis y la neurohipófisis. Cuando existe una ausencia de obliteración del conducto craneofaríngeo, el desarrollo de un quiste en la porción más inferior del tallo hipofisario condiciona que aparezca una formación quística en la nasofaringe.

Clínicamente son asintomáticos en la práctica totalidad de los casos.

Orofaringe

Es el espacio anatómico comprendido entre el paladar blando y la epiglotis.

Hipertrofia amigdalar

La indicación principal de cirugía amigdalar y adenoamigdalar es la sintomatología obstructiva.

Es la causa más frecuente de obstrucción en esta localización. Raro por debajo de 12 meses de vida, en su etiología se ha relacionado con causa infecciosa aguda o crónica, alergias ambientales o alimentarias o exposición crónica a irritantes, entre los que hay que tener en cuenta la enfermedad por reflujo gastroesofágico.

Clínica

Dentro de los síntomas asociados, podemos encontrar: ronquido, apnea obstructiva del sueño o disfagia, que marcarán la severidad del cuadro clínico y la necesidad o no de tratamiento.

Diagnóstico

La inspección de la cavidad oral mediante luz directa es fundamental para establecer el grado de obstrucción, según: el tamaño de las amígdalas palatinas y su contacto entre ellas, la úvula o el pilar amigdalino anterior.

Pueden clasificarse en cuanto a su tamaño en 5 grados:

1. Amígdalas atróficas o incluidas totalmente en los pilares faríngeos.
2. Ocupan <25% de la luz faríngea.
3. Ocupan el 25-50% de la luz faríngea.
4. Ocupan el 50-75% de la luz faríngea.
5. Ocupan >2/3 de la luz faríngea.

Asociación de hipertrofia adenoamigdalar y alteraciones del sueño

Mientras el ronquido se observa en un 8-27%, tan solo un 1-5% presenta apnea obstructiva del sueño (AOS).

Epidemiología

Aunque la prevalencia exacta es difícil de establecer por la variabilidad de los estudios, se estima de aproximadamente el 3% (1-5%) en niños en edad preescolar, teniendo su pico máximo entre los 2 y los 6 años, periodo en el que es más común la hipertrofia adenoamigdalar y la hiperplasia linfoide. Existe un segundo pico de incidencia de apnea obstructiva del sueño en la adolescencia, debido a otros motivos, como la obesidad.

Es más frecuente en varones y no infrecuentemente asocian antecedentes familiares de apnea obstructiva del sueño.

Hay especial incidencia en pacientes con: Prader-Willi, alteraciones neuromusculares, alteraciones craneofaciales o en niños con obesidad.

Junto con la hipertrofia adenoidea, el motivo de consulta fundamentalmente va a ser por ronquido nocturno (con o sin pausa de apnea) y amigdalitis crónica. Los síntomas que se producen por la obstrucción en esta área, fundamentalmente se manifiestan durante el sueño, generando ronquido nocturno y, en ocasiones, apnea nocturna, con la consiguiente morbilidad asociada para el niño[19]. Hay que tener en cuenta que, mientras el ronquido nocturno en la población pediátrica se observa en un 8-27%, solamente un 1-5% presentan AOS[20].

Las manifestaciones clínicas son distintas a las que se dan en los adultos[21]: puede suceder que tengan eventos obstructivos leves sin cambios significativos en la saturación, pero tendrán despertares breves pero frecuentes, conocidos como *arousal*, para reabrir la vía aérea, lo que resultará en un sueño fragmentado y poco reparador. Esto ocasionará síntomas, tanto nocturnos como diurnos:

- Síntomas nocturnos: ronquidos continuos y de alto volumen, movimientos paradójicos del tórax o movimiento del abdomen, posiciones extrañas al dormir (como cuello hiperextendido), sudoración nocturna, apnea o dificultad respiratoria. Debe matizarse que los ronquidos con alto volumen, suceden en un 3-12% de los niños sin apnea obstructiva del sueño.
- Síntomas diurnos: congestión nasal, respiración oral, alteraciones del comportamiento o, menos frecuentemente, somnolencia diurna: quedarse dormidos en trayectos cortos de coche o de autobús, por ejemplo. Pueden asociar cefalea por la mañana por los microdespertares nocturnos. Todas estas alteraciones diurnas y nocturnas van a ocasionar: déficit de atención, agresividad, irritabilidad, enuresis, parasomnias (terrores nocturnos o sonambulismo), dificultad para despertarse por la mañana e inestabilidad emocional.

Diagnóstico del síndrome de apnea obstructiva del sueño

La apnea obstructiva del sueño se puede asociar con retraso del crecimiento, debido al aumento de la energía requerida para compensar el aumento de demandas por el trabajo respiratorio incrementado en estos pacientes durante el sueño.

Para llevar a cabo el diagnóstico, según la Academia Americana de Medicina del Sueño, hay que cumplir dos criterios distintos:

1. Criterio clínico, para el cual se debe cumplir uno de los siguientes:
   - Ronquidos.
   - Trabajo respiratorio, respiración paradójica o apneas.
   - Somnolencia, hiperactividad, problemas de comportamiento o problemas de aprendizaje.
2. Criterio polisomnográfico: se debe cumplir, al menos, uno de los criterios polisomnográficos:
   - Una o más apneas obstructivas, apneas mixtas o hipopneas por hora de sueño.
   - Patrón de hipoventilación obstructiva.

   Se debe recalcar que la polisomnografía (PSG) es la única herramienta diagnóstica que puede identificar de manera definitiva los eventos obstructivos y cuantificar la gravedad de la apnea obstructiva del sueño, incluyendo anomalías en el recambio gaseoso o microdespertares asociados a eventos respiratorios. La PSG tiene como indicación fundamental la discordancia entre la sintomatología obstructiva y los hallazgos exploratorios, con el fin de establecer definitivamente la presencia o no de apneas, y los menores de 2 años, en los que las posibilidades de complicaciones postquirúrgicas respiratorias son mayores.
3. Exploración videoendoscópica con sueño inducido DISE *(drug-induced sleep endoscopy)*: técnica ampliamente validada en el estudio de la apnea obstructiva en adultos, es introducida en los años 90 en la población pediátrica. Se basa en los hallazgos exploratorios de posibles causas de obstrucción en la vía aérea superior durante el sueño, teniendo en cuenta las diferencias, entre otras, en el tono muscular de este estado con respecto a la vigilia[22].

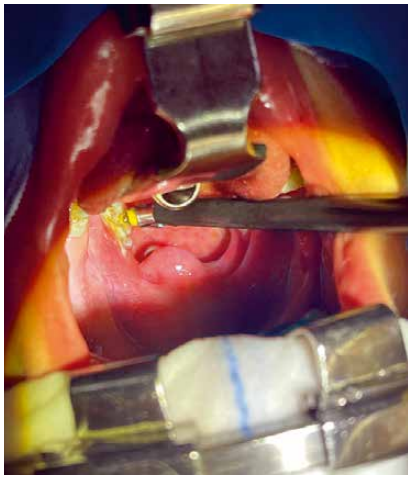

Figura 3. Amigdalectomía intracapsular con coblación.

Figura 4. Abrebocas de Davis, utilizado en adenoamigdalectomía.

Puede utilizarse como complemento a la PSG y como método de planificación de la técnica quirúrgica necesaria en cada caso. Fundamentalmente indicada en apneas obstructivas con: tamaño adenoamigdalar normal, persistencia tras cirugía adenoamigdalar y presencia de comorbilidades adicionales que puedan implicar otras causas de obstrucción.

Tratamiento

La adenoamigdalectomía, conjuntamente o por separado, es uno de los procedimientos quirúrgicos más frecuentemente realizados en el mundo en edad pediátrica. La indicación más frecuente en la actualidad va a ser los trastornos obstructivos por hipertrofia.

En el caso de la AOS, es eficaz en la mayoría de los pacientes, consiguiendo la normalización del cuadro respiratorio, tanto nocturno como diurno, las consecuencias cardiopulmonares y la estabilización del crecimiento ponderal.

Esta cirugía ha sufrido una importante evolución históricamente, tanto en sus indicaciones como en su técnica quirúrgica.

Podemos dividirlas, según la técnica utilizada, en: frías, aquellas en que no se libera energía térmica durante el procedimiento, lo cual se ha visto asociado con menor dolor postoperatorio; y técnicas calientes, utilizando diferentes dispositivos que liberan energía térmica que producen un efecto cauterizador, disminuyendo el tiempo quirúrgico y el sangrado intraoperatorio. Así mismo, la disección puede ser, según el tejido extirpado, extracapsular o total, que reseca la totalidad del tejido amigdalar e intracapsular o parcial, al no resecar habitualmente, la totalidad del tejido amigdalar. La técnica intracapsular presenta menor incidencia de sangrado postoperatorio y dolor que la extracapsular, con el posible inconveniente de una recidiva de la hipertrofia o posibles cuadros infecciosos sobre el remanente amigdalino. La elección de la técnica viene dada por la indicación de la amigdalectomía (la técnica intracapsular tiene como indicación fundamental la hipertrofia sin cuadros infecciosos) (Figs. 3 y 4).

Laringe

Introducción

La patología laríngea, tanto congénita como adquirida, no es infrecuente en la infancia. Se puede manifestar desde el nacimiento hasta meses y años posteriores. Por ello, es fundamental el conocimiento y manejo de las distintas patologías en esta área, debido a su gravedad y potencial mortalidad en algunos casos.

Clínica

La clínica característica de las entidades que siguen se debe a la alteración de las funciones normales de la laringe y cambia según la localización. En general, consiste en: estridor inspiratorio, obstrucción respiratoria, llanto débil o anormal, disnea, taquipnea, aspiraciones frecuentes y, en los casos más graves, incluso muerte por asfixia.

La exploración endoscópica de la vía aérea (complementada o no con otras pruebas) es el *gold standard* del diagnóstico de estas patologías.

Etiología

Congénita

Las alteraciones congénitas de la laringe se describen según el nivel anatómico en el que asientan.

La anomalía congénita laríngea más frecuente es la laringomalacia, caracterizada por estridor, que se manifiesta en las primeras semanas de vida, y se resuelve hacia los 2 años, por lo que el tratamiento, en la mayor parte de los casos, será conservador.

Supraglotis

Área por encima de las cuerdas vocales que se extiende desde la epiglotis hasta el suelo de ventrículo laríngeo (zona superior de la cuerda vocal). El vestíbulo laríngeo está delimitado por la epiglotis, los repliegues aritenoepiglóticos, que descienden hasta las bandas ventriculares (falsas cuerdas), y los cartílagos aritenoides.

Laringomalacia

Anomalía congénita laríngea más frecuente y causa más frecuente de estridor en la infancia (65-75%)[23], caracterizada por el colapso de las estructuras supraglóticas durante la inspiración, debida a una flacidez congénita de la laringe. La mayoría de los casos se manifiesta en las primeras semanas de vida y se resuelve hacia los dos años.

Su etiología no está clara, aunque se postulan causas: anatómicas, cartilaginosas y neurológicas. Su característica típica es el estridor inspiratorio, más pronunciado durante el llanto, la excitación o la supinación. En casos más graves, pueden presentar: insuficiencia respiratoria, dificultad para la alimentación o cianosis. Suele coexistir con reflujo gastroesofágico.

El tratamiento, dada su frecuente regresión espontánea, es expectante en la mayoría de los casos. Sin embargo, siempre se debe descartar la coexistencia de otras patologías de la vía aérea. La cirugía (supraglotoplastia o epiglotopexia) se reserva para los casos más graves y en los que se haya demostrado la existencia de problemas persistentes[23].

Laringoceles y quistes supraglóticos

Malformaciones debidas a la dilatación anormal o herniación del ventrículo laríngeo, siendo estas raras (2%)[23], siendo más frecuentes los quistes.

Clínicamente, se manifiestan por estridor inspiratorio congénito, con llanto ronco y dificultad respiratoria. Sin embargo, esta es variable según su tamaño y localización.

Su diagnóstico diferencial es difícil por sus similitudes clínicas y radiológicas, especialmente si el laringocele se llena de líquido o pus. A la exploración, mediante fibroscopio, se objetivará la existencia de una tumoración redondeada, blanda y lisa[23].

Hemangioma supraglótico

Los hemangiomas supraglóticos son mucho menos frecuentes que los subglóticos. Su clínica suele iniciarse a los de 2-3 meses de vida y de forma progresiva, siendo similar a la de otras patologías supraglóticas. El diagnóstico y las opciones terapéuticas son similares a los de los hemangiomas subglóticos, que serán explicados en el correspondiente apartado[23].

Atresia y membrana supraglótica

Son infrecuentes y se consideran parte del espectro de la atresia laríngea. Se pueden observar en el contexto de otras anomalías laríngeas; pero, en ocasiones, se producen de forma aislada. El tratamiento es individualizado, siendo necesaria la realización de una traqueotomía en el momento del nacimiento[23].

Glotis

Parte media de la laringe donde se localizan las cuerdas vocales.

La parálisis bilateral en aducción de cuerdas vocales, caracterizada por estridor inspiratorio, disnea, con compromiso respiratorio importante, precisarán la realización de traqueotomía.

Parálisis de cuerdas vocales

Se trata de una de las patologías más frecuentes tras la laringomalacia y la estenosis subglótica. Aunque no constituyen una malformación laríngea *per se*, su diagnóstico diferencial con estas es fundamental.

Habitualmente, son bilaterales y asociadas en su mayoría a otras lesiones del sistema nervioso central.

Su clínica depende fundamentalmente de si son uni o bilaterales, pudiendo pasar las primeras inadvertidas, solamente causando un llanto débil. En cambio, una inmovilidad bilateral en aducción, dará lugar a una intensa disnea con estridor inspiratorio, y en abducción a aspiraciones y disfonía.

En caso de parálisis unilaterales, se puede optar por un tratamiento expectante, mientras que en el caso de parálisis bilaterales que comprometan la respiración, será necesaria la realización de traqueotomía[23].

Membrana laríngea

Se trata de una malformación congénita rara (5% de todas las malformaciones laríngeas) con frecuente extensión subglótica, producida por un defecto de recanalización de la luz laríngea en la embriogénesis. Su gravedad varía entre sinequias membranosas (Fig. 5) que fusionan las cuerdas vocales, hasta una atresia laríngea completa, incompatible con la vida a menos que se realice una traqueotomía en el momento del nacimiento. Según el grado de esta, varía igualmente la sintomatología del niño, pudiendo pasar desapercibidas durante meses[23].

Hendidura laríngea posterior

Rara anomalía congénita que se debe al fracaso de la extensión rostral del tabique traqueoesofágico. Este defecto puede extenderse hacia o a través de la lámina posterior del cricoides y, en los casos más graves, hacia la tráquea. Muchos pacientes presentarán anomalías congénitas asociadas, en particular, una fístula traqueoesofágica. La presentación clínica varía según la extensión de la hendidura y la presencia de otras anomalías. La prioridad en estos pacientes es asegurar la vía aérea. El tratamiento a largo plazo es difícil y requiere experiencia quirúrgica[23].

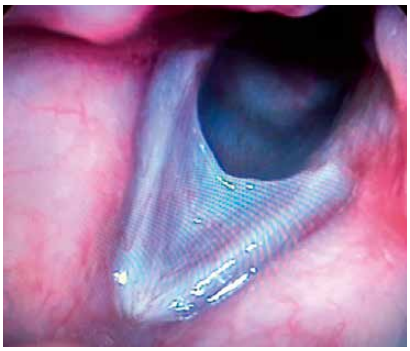

Figura 5. Membrana laríngea.

Subglotis

Parte más inferior de la laringe que se entiende desde el borde inferior de las cuerdas vocales hasta el borde inferior del cartílago cricoides.

El hemangioma es el tumor más frecuente en neonatos, pudiendo asociarse hemangiomas cutáneos con hemangioma subglótico, que puede manifestarse con estridor bifásico.

Estenosis subglótica congénita

La estenosis subglótica se define como: el diámetro subglótico menor de 4 mm en un neonato a término y menor de 3 mm en un prematuro[23]. Puede hallarse de forma aislada, en combinación con membrana glótica o asociada a ciertos síndromes (en especial, síndrome de Down). Se manifiesta como un estridor bifásico (en inspiración y espiración) y se diagnostica mediante endoscopia.

El tratamiento de la estenosis subglótica congénita es quirúrgico en los casos más graves. En casos leves, se puede realizar un tratamiento expectante, ya que pueden corregirse con el crecimiento del niño[23].

Hemangioma subglótico

Los hemangiomas son los tumores más frecuentes en los neonatos. Se trata de lesiones vasculares que comienzan a dar sintomatología aproximadamente a los dos meses de edad, con un máximo de crecimiento hacia el año de vida, para sufrir una regresión natural en los siguientes años. Pueden afectar a cualquier parte de la cabeza y cuello, estando los subglóticos asociados a lesiones cutáneas en un 50%. Se ha descrito que hasta el 1-2% de angiomas cutáneos se asocian a hemangiomas subglóticos, sospechándose siempre en un niño con estridor bifásico y lesiones cutáneas. La sospecha se debe confirmar con una exploración endoscópica, en la que objetivará una lesión asimétrica, lisa, de color azulado o rosado.

El tratamiento universalmente aceptado actualmente es el propranolol a 0,16 mg/kg/8 h incrementado hasta un máximo de 2 mg/kg/día, durante 7 meses[23].

Quistes saculares subglóticos

Son raros y se tratan endoscópicamente, bien con resección fría o con vaporización láser[23].

Adquirida

Estenosis

La estenosis subglótica adquirida más frecuente es la producida en intubaciones prolongadas. La clínica aparece varios días tras la extubación. Se recomienda diferir el tratamiento lo máximo posible para evitar la reestenosis[24].

Parálisis adquirida

Habitualmente, dan lugar a una parálisis unilateral, siendo las más frecuentes las iatrogénicas tras el parto. También pueden producirse, de forma menos habitual: tras cirugías, malformaciones cardiovasculares, infecciones o tumores. Son más frecuentes en el lado izquierdo. La clínica es superponible a las parálisis congénitas. Su pronóstico es relativamente bueno, pudiendo revertir de forma espontánea[23].

Lesiones mucosas

La mucosa laríngea se puede dañar por causas externas, como son las lesiones químicas y térmicas. Las lesiones químicas son frecuentemente producidas por la ingesta de cáusticos. Las quemaduras leves supraglóticas no son infrecuentes, por lo que en cualquier niño con antecedentes de sospecha de ingesta de cáusticos, se deberá realizar una inspección laríngea si se va a realizar una endoscopia digestiva[24].

Las quemaduras de vía aérea superior son infrecuentes, aunque potencialmente graves. El mayor riesgo se presenta en la supraglotis, ya que el edema resultante puede ser potencialmente mortal. Además, a largo plazo, pueden producirse estenosis de vía aérea. El tratamiento en estos casos es fundamentalmente de soporte, planteándose la intubación orotraqueal en casos graves[24].

Quistes ductales

Se originan secundariamente a la obstrucción del conducto glandular, tras una intubación orotraqueal. El tratamiento es endoscópico, al igual que los quistes saculares.

Infecciones específicas

- *Papilomatosis respiratoria recurrente:* enfermedad de origen viral (VPH-6 y 11), caracterizada por la aparición de lesiones exofíticas y múltiples en la vía aerodigestiva. La laringe es la región más afectada.
  Es la neoplasia benigna más frecuente de la vía aérea, la segunda causa más común de disfonía en la población pediátrica y la segunda causa de estridor en la infancia.
  El cuadro clínico se manifiesta habitualmente en escolares con disfonía ocasionalmente acompañada de estridor. En caso de lactantes, la clínica suele ser más grave. La enfermedad puede sufrir una regresión con el paso de los años, aunque lo más frecuente es la recurrencia a pesar del tratamiento.
  El objetivo del tratamiento es prevenir la obstrucción de las vías respiratorias. La resección quirúrgica de las lesiones se realiza mediante: láser CO_2, microdesbridador, *Coblator* u otros instrumentos, en función de la disponibilidad. El tratamiento médico adyuvante está indicado en casos graves, siendo el Cidofovir intralesional el más usado. Actualmente, está recomendada la vacuna contra el VPH para prevenir la infección genital y, en consecuencia, disminuir la incidencia de la papilomatosis respiratoria recurrente[25].

- *Laringitis tuberculosa:* poco frecuente en edad pediátrica y, en muchas ocasiones, asociada a VIH. Habitualmente, se presenta como: disfonía, estridor y obstrucción, sin afectación pulmonar. Las regiones laríngeas más comúnmente afectadas son las cuerdas vocales, las bandas ventriculares y la epiglotis, así como la comisura posterior, donde aparecen lesiones granulomatosas, típicas de esta enfermedad[25]. El tratamiento se basa en pautas ordinarias de antituberculosos durante 6-12 meses.

Laringitis autoinmunes

- *Granulomatosis de Wegener:* aunque las lesiones clásicas a nivel ORL de esta enfermedad son los granulomas en fosas nasales, no es rara la afectación laríngea subglótica, en forma de estenosis. El síntoma más frecuente en estos casos es la dificultad progresiva para respirar, que puede evolucionar a estridor agudo[25].
- *Artritis idiopática juvenil:* enfermedad autoinmune que puede producir, en casos excepcionales, artritis de la articulación cricoaritenoidea[25]. Se debe sospechar en todo paciente diagnosticado de AIJ con disfonía y/o dificultad respiratoria.

Función del pediatra de Atención Primaria

Identificar las alteraciones respiratorias del niño, en función de sus características clínicas, orientando los posibles estudios y valoraciones específicas necesarias, así como el grado de urgencia presente en el cuadro respiratorio.

Conflicto de intereses

No hay conflicto de interés en la elaboración del manuscrito.

Bibliografía

Los asteriscos reflejan el interés del artículo a juicio de los autores.

1. Mandal A, Kabra SK, Lodha R. Upper Airway Obstruction in Children. Indian J Pediatr. 2015; 82: 737-44.
2.*** Wyatt M. Obstrucción nasal en Pediatría. En: RW Clarke. Otorrinolaringología pediátrica: Manual clínico práctico. 1ª ed. Elsevier España; 2020. p.210-9.
3. Lowy Benoliel A, Tucciarone M, Fernández Rodríguez A, Lipari Sebastianini F, Uceda Carrascosa L, Santos Pérez J. Obstrucción congénita nasal. En: Actualización en Otorrinolaringología y Cirugía de Cabeza y Cuello. SEORL.
4. Fernández A, Maráis Pérez D, Santos Pérez J, Blanco Mateos G, Millás Gómez T, Landinez Cepeda G. Estenosis vestibular. Caso Clínico. Rev Soc. Otorrinolaringol. Castilla Leon Cantab. La Rioja. 2010.
5. Marrugo Pardo GE, Parra Charris JS, Parra Charris AE, Villa Zaluaga DF. Congenital nasal pyriform apertura stenosis: Diagnosis, management and technical considerations. Acta Otorrinolaringol Esp. 2020; 71: 154-9.
6. Raghavan U, Fuad F, Gibbin KP. Congenital midnasal stenosis in an infant. Int J Peadiatr Otorhinolaryngol. 2004; 68: 823-5.
7. Woemald PJ, Zhao YC, Valdes CJ, Pacheco AE, Ha TN, Tewfik MA, et al. The endoscopic transseptal approach for choanal atresia repair. Int Forum Allergy Rhinol. 2016; 6: 654-60.
8. Thompson HM, Schlosser RJ, McCarty Walsh E, Cho DY, Grayson JW, Karnezis TT. Current management of congenital anterior cranial base encephaloceles. Int J Pediatr Otorhinolaryngol; 2020. p. 131.

9.*** Fokkens WJ, Lund VJ, Hopkins C, Hellings PW, Kern R, Reitsma S, et al. European Position Paper on Rhinosinusistis and Nasal Polyps 2020. Rhinology. 2020; 58: 1-464.

10. Hebert RL, Bent JP. Meta-analysis of outcomes of pediatric functional endoscopic sinus surgery. Laryngoscope. 1998; 108: 796-9.

11. Bothwell MR, Piccirillo JF, Lusk RP, Ridernour BD. Long-term outcome of facial growth after functional endoscopic sinus surgery. Otolaryngol Head Nek Surg. 2002; 126: 628-34.

12. Calvo Henríquez C, Lechien JR, Méndez-Benegassi I, Lowy Benoliel A, Faraldo-García A, Martínez-Capoccioni G, et al. Pediatric turbinate radiofrequency ablation improves quality of life and rhinomanometric values. A prospective study. International Journal of Pediatric Otorhinolaringology; 2022. p. 154.

13. Ademà JM, Esteller E, Matiño E, López R, Pedemonte G, Villatoro JC. Obstrucción crónica de la vía aérea superior. Pediatr Integral. Pediatr Integral. 2013; XVII: 319-29.

14. Pendás JL, Suárez C. Indicaciones de la adenoamigdalectomía. Boletín de la Sociedad de Pediatría de Asturias, Cantabria, Castilla y León. 1999; 39: 72-5.

15. Pereira L, Monyror J, Almeida FT, Almeida FR, Guerra E, Flores-Mir C, et al. Prevalence of adenoid hypertrophy: A systematic review and meta-analysis. Sleep Medicine Reviews. 2018; 38: 101-112.

16. Zwierz A, Domagalski K, Masna K, Burduk P. Effectiveness of Evaluation of Adenoid Hypertrophy in Children by Flexible Nasopharyngoscopy Examination (FNE), Proposed Schema of Frequency of Examination: Cohort Study. Diagnostics. 2022; 12: 1734.

17. Parikh S, Coronel M, Lee J, Brown S. Validation of a new grading system for endoscopic examination of adenoid hypertrophy. Otolaryngology-Head and Neck Surgery. 2006; 135: 684-7.

18. Arslan E, Tulaci KG, Canakci H, Arslan S, Yazici H. Evaluation of the intranasal steroid treatment outcomes in adenoid tissue hypertrophy with or without allergic rhinitis. American Journal of Otolaryngology–Head and Neck Medicine and Surgery. 2021; 42: 102983.

19. Chávez Delgado ME, Castro Castañeda S, De la Rosa C, Jiménez Cordero AA. Comorbilidad en adenoamigdalitis crónica e hipertrófica. Estudio de 3600 casos. Rev Med IMSS. 2005; 43: 103-16.

20.** Nguyen BK, Quraishi HA. Tonsillectomy and Adenoidectomy. Pediatr Clin N Am. 2022; 69: 247-59.

21.** Martins Carvalho C, Vazel L, Potard G, Fortun C, Marianowski R. Síndrome de apnea obstructiva del sueño en la infancia. EMC - Otorrinolaringología. 2006; 35: 1-6.

22. Moré EE, Navazo Egía AI, Carrasco Llatas M. Exploración videoendoscópica bajo sueño inducido en niños. Acta Otorrinolaringol Esp. 2020; 71: 309-15.

23.*** Malformaciones congénitas laringotraqueales. Actualización en Otorrinolaringología y Cirugía de Cabeza y Cuello (Internet). Seorl.net. Citado el 4 de julio de 2022. Disponible en: https://www.actualizacion.seorl.net/article?id=5e58db16-e3dc-47d7-a836-20ab0aca0133.

24. Saunders M, Clarke RW. Trastornos adquiridos de la laringe, la tráquea y los bronquios. En: Clarke RW. Otorrinolaringología pediátrica, manual clínico práctico. 1ª ed. España: Elsevier España; 2020. p. 303-20.

25. Patología infecciosa-inflamatoria de la faringe, laringe y cuello en la infancia. Actualización en Otorrinolaringología y Cirugía de Cabeza y Cuello (Internet). Seorl.net. Citado el 4 de julio de 2022. Disponible en: https://www.actualizacion.seorl.net/article?id=5e58db03-43f4-47a3-9fb9-20ab0aca0133.

Bibliografía recomendada

- Michelle Wyatt. Obstrucción nasal en Pediatría. En: RW Clarke. Otorrinolaringología pediátrica: Manual clínico práctico. 1ª ed. Elsevier España; 2020. p. 210-9.

Excelente revisión clínica de las causas de obstrucción nasal en pediatría.

- Nguyen BK, Quraishi HA. Tonsillectomy and Adenoidectomy. Pediatr Clin N Am. 2022; 69: 247-59.

Artículo de revisión, que resume las indicaciones, complicaciones y resultados de la amigdalectomía y la adenoidectomía, haciendo una breve descripción de las técnicas quirúrgicas.

- Martins Carvalho C, Vazel L, Potard G, Fortun C, Marianowski R. Síndrome de apnea obstructiva del sueño en la infancia. EMC - Otorrinolaringología. 2006; 35: 1-6.

Capítulo clásico que revisa la fisiopatología, clínica, diagnóstico y tratamiento de la apnea obstructiva en la infancia.

Caso clínico

Niña, prematura de 32 semanas, que presenta cuadro de distrés respiratorio al nacimiento con presión positiva continua en las vías respiratorias (CPAP) a 5 cm H_2O al 30%, con Sat. O_2: 74%. Mala ventilación bilateral en presión positiva de dos niveles en las vías respiratorias (BiPAP). Correcta ventilación pulmonar tras intubación orotraqueal. Se intenta colocación de sonda nasogástrica, encontrando un *"stop"* en ambas fosas.

Exploración nasofibroscópica: incapacidad para el paso a nasofaringe, con abundantes secreciones en fosas, sospecha de atresia de coanas.

TAC de fosas y senos paranasales: cierre de ambas coanas por tejido de partes blandas, no se visualizan puentes óseos en coanas, que presentan un calibre de 1,2-1,3 mm en plano axial (Fig. 6).

Se realizan exploraciones complementarias que descartan otras malformaciones asociadas.

Es intervenida al 5º día de vida mediante abordaje endoscópico nasal, con permeabilización de ambas coanas y colocación de tubos en ambas fosas nasales, que son retirados al 10º día sin incidencias. A los 2 meses, durante infección respiratoria, en su ingreso presenta intensa congestión nasal con ligera reestenosis en fosa izquierda por sinequia que se reinterviene.

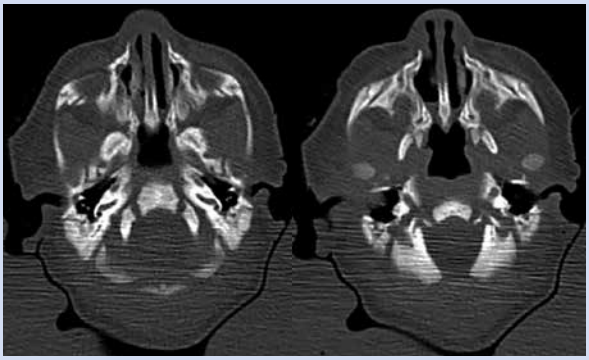

Figura 6. Atresia de coanas mixta bilateral.

Cuestionario de Acreditación

A continuación, se expone el cuestionario de acreditación con las preguntas de este tema de Pediatría Integral, que deberá contestar "on line" a través de la web: www.sepeap.org.
Para conseguir la acreditación de formación continuada del sistema de acreditación de los profesionales sanitarios de carácter único para todo el sistema nacional de salud, deberá contestar correctamente al 85% de las preguntas. Se podrán realizar los cuestionarios de acreditación de los diferentes números de la revista durante el periodo señalado en el cuestionario "on-line".

Obstrucción crónica de la vía aérea superior

1. **En relación con las malformaciones esqueléticas congénitas, ¿cuál de las siguientes afirmaciones es FALSA?**
   a. El tratamiento inicial de la estenosis de apertura piriforme, cuando no se presenta compromiso respiratorio, es médico, mediante irrigación con suero salino, descongestivos y corticosteroides tópicos nasales.
   b. La arrinia o agenesia nasal es la malformación nasal más frecuente.
   c. La atresia de coanas, en la mayor parte de los casos, es unilateral, pudiendo pasar desapercibida.
   d. La agenesia nasal es una urgencia al nacimiento y precisa de intubación orotraqueal.
   e. En la atresia de coanas, las formas osteomembranosas son más frecuentes que las puramente óseas.

2. **En cuanto a la rinosinusitis en edad pediátrica, son ciertas las siguientes afirmaciones EXCEPTO:**
   a. El uso de los antibióticos en la rinosinusitis aguda se limitará a aquellas de origen bacteriano.
   b. El tratamiento quirúrgico en la rinosinusitis crónica está contraindicado por influir en el crecimiento facial pediátrico.
   c. En caso de rinosinusitis crónica con pólipos nasales en un niño, deberemos descartar fibrosis quística o discinesia ciliar primaria.
   d. La TC se reservará ante sospecha de complicación o previa a intervención quirúrgica.
   e. La presencia de cuerpos extraños intranasales, estenosis o atresia unilateral de coanas pueden debutar con una sintomatología similar a la rinosinusitis aguda, por lo que deberemos descartarlo, ayudándonos de la endoscopia nasal.

3. **Respecto al origen del angiofibroma nasofaríngeo juvenil, ¿cuál se propone como punto más FRECUENTE de origen?**
   a. Amígdala faríngea o adenoides.
   b. Foramen esfenopalatino.
   c. Fosa de Rosenmüller.
   d. Mucosa nasofaríngea.
   e. Clivus esfenoidal.

4. **Señale la opción FALSA respecto a los hemangiomas subglóticos:**
   a. Suele comenzar su involución a partir de los cinco años de vida.
   b. Se asocian frecuentemente a lesiones cutáneas.
   c. Se debe realizar una exploración endoscópica para su diagnóstico.
   d. El tratamiento es la extirpación quirúrgica.
   e. Se debe sospechar en lactantes con estridor bifásico.

5. **En el caso de una discordancia entre una sintomatología obstructiva en el niño y la exploración nasofaríngea, estaría INDICADO:**
   a. Realización de adenoamigdalectomía.
   b. Realización de polisomnografía.
   c. Realización de una exploración videoendoscópica con sueño inducido (DISE).
   d. Realización de polisomnografía y DISE si la primera muestra obstrucción de la vía aérea superior.
   e. Actitud expectante.

Caso clínico

6. **En relación con la atresia de coanas, todas las afirmaciones son ciertas, EXCEPTO:**
   a. Es la malformación nasal más frecuente.
   b. La atresia de coanas exclusivamente ósea es la forma más frecuente.
   c. Puede causar distrés respiratorio al nacimiento.
   d. El tratamiento quirúrgico es el tratamiento de elección.
   e. La exploración con TC confirma el diagnóstico.

7. **En relación con el caso expuesto, el *stop* observado para el paso de sonda nasogástrica en el recién nacido nos haría PENSAR en:**
   a. Estenosis del tercio medio nasal.
   b. Atresia de coanas.
   c. Hemangioma subglótico.
   d. a y b son ciertas.
   e. Todas son ciertas.

8. **Con relación al tratamiento QUIRÚRGICO de la atresia de coanas bilateral:**
   a. Ha de ser precoz, tras la estabilización del cuadro respiratorio.
   b. La vía de abordaje de elección es la transnasal endoscópica.
   c. No precisa prueba de imagen previa, evitando así radiación innecesaria al recién nacido.
   d. Todas son ciertas.
   e. a y b son ciertas.

Laringitis, crup, estridor y disfunción de las cuerdas vocales

M. Ridao Redondo

Pediatra de Atención Primaria. EAP Sant Vicenç dels Horts-Torrelles de Llobregat. Barcelona

Resumen

La laringitis aguda es una causa frecuente de obstrucción de las vías aéreas superiores en Pediatría. Es un síndrome caracterizado por la presencia en grado variable de: tos perruna, afonía, estridor y dificultad respiratoria. La sintomatología se debe a edema subglótico. La incidencia estimada es del 3 al 6% de niños entre 3 meses y 6 años, con un pico máximo en el segundo año de vida y en los meses de otoño e invierno. La principal causa es vírica, sobre todo el parainfluenza tipo I. El diagnóstico es fundamentalmente clínico. En función de la gravedad, que estableceremos de forma objetiva con *score* clínico, pautaremos el tratamiento. Los corticoides orales son el tratamiento de elección en todos los niños diagnosticados. La disfunción de cuerdas vocales se define como la aducción inapropiada de las cuerdas vocales durante la inhalación y, a veces, la exhalación. Debido a esta aducción paradójica, se produce una obstrucción parcial de la vía respiratoria que provoca: disnea, estridor inspiratorio o espiratorio, respiración entrecortada y, con menos frecuencia, disfonía, dificultad para tragar o dolor en el cuello. Puede desencadenarse con el ejercicio y los factores emocionales suelen ser importantes. La laringoscopia directa es la prueba diagnóstica de elección. Puede confundirse con el asma o coexistir con ella.

Abstract

Acute laryngitis is a common cause of upper airway obstruction in pediatrics. It is a syndrome characterized by the presence of metal cough, aphonia, stridor and respiratory distress, to a variable degree. The symptomatology is due to subglottic edema. The estimated incidence is 3 to 6% of children between 3 months and 6 years of age, with a maximum peak in the second year of life and during the autumn and winter months. The main cause is viral, especially type I parainfluenza. Diagnosis is essentially clinical. Depending on the severity, which will be objectively establish with a clinical score, will the treatment be prescribed. Oral corticosteroids are the treatment of choice in all diagnosed children. Vocal cord dysfunction is defined as inappropriate adduction of the vocal cords during inhalation and sometimes exhalation. Due to this paradoxical adduction, a partial obstruction of the airway occurs, causing dyspnea, inspiratory or expiratory stridor, shortness of breath and, less frequently, dysphonia, difficulty swallowing or neck pain. It can be triggered by exercise and emotional factors are often important. Direct laryngoscopy is the diagnostic test of choice. It can be confused with asthma or coexist with it.

Palabras clave: Laringitis aguda; Crup; Disfunción de cuerdas vocales.

Key words: *Acute laryngitis; Croup; Vocal cord dysfunction.*

OBJETIVOS

- Conocer los criterios clínicos diagnósticos de la laringitis aguda.
- Conocer la escala de Westley para la valoración de la gravedad y escala de tratamiento.
- Conocer el algoritmo de tratamiento de la laringitis aguda.
- Revisar la clínica, diagnóstico y tratamiento de la disfunción de cuerdas vocales.

Laringitis aguda

Introducción

La laringe tiene tres funciones diferentes: fonación, protección y respiración, controladas por el sistema nervioso central. En cuanto a la protección, la laringe posee dos reflejos principales que le permiten cumplir sus funciones: el cierre glótico y el reflejo de la tos. Además, algunos receptores que desencadenan la respuesta refleja se encargan de detectar cambios de temperatura, irritantes en el aire y cambios en la presión proximal. En combinación, estos reflejos se encargan de coordinar el movimiento de las cuerdas vocales.

El término laringitis aguda describe un síndrome clínico producido por inflamación y obstrucción aguda de la laringe. La laringitis o crup es una enfermedad respiratoria caracterizada por tos disfónica (perruna o metálica), afonía y, en grado variable,

de estridor inspiratorio y dificultad respiratoria. Estos síntomas son el resultado de la inflamación en la laringe y la vía aérea subglótica, que habitualmente son secundarios a una infección vírica. Aunque suele ser una enfermedad leve y autolimitada, puede ocurrir obstrucción significativa de las vías respiratorias superiores. Los términos: laringitis aguda subglótica, crup, laringotraqueítis y laringotraqueobronquitis son equivalentes. Las dos entidades clínicas que provocan este síndrome son la laringitis aguda y la laringitis espasmódica. Aunque ambas entidades presentan algunas diferencias clínicas, etiológicas y epidemiológicas, desde el punto de vista de valoración de la gravedad y tratamiento, presentan el mismo enfoque[1].

Epidemiología

La laringitis aguda incide, sobre todo, en otoño e invierno, en relación con los patrones epidemiológicos de virus, como el parainfluenza y el virus respiratorio sincitial (VRS). Constituye la causa más frecuente de obstrucción de la vía aérea superior en la infancia, llegando a afectar al 3-6% de los niños. Aparece, principalmente, en niños entre 6 meses y 3 años, con una incidencia máxima en el segundo año de vida, e importante reducción a partir de los 6 años. Es más común en varones, con una proporción hombre:mujer de aproximadamente 2:1. Los antecedentes familiares representan un factor de riesgo para el crup espasmódico y los pacientes cuyos padres tienen historia de crup espasmódico tienen 3,2 veces más probabilidades de tener un episodio y 4,1 veces más de tener crup recurrente[2].

Etiología

La etiología suele ser vírica. El parainfluenza tipo 1 es la causa más común de laringotraqueítis aguda, ocasionando epidemias en los meses de otoño e invierno. El parainfluenza tipo 2 generalmente ocasiona cuadros más leves, y el tipo 3 causa casos esporádicos, pero más graves. El VRS, influenza A y B, adenovirus y coronavirus humano son otras causas relativamente frecuentes. Aunque en otras olas de COVID-19 no se detectó, se han publicado recientemente datos sobre el incremento de diagnósticos de laringotraqueobronquitis coincidiendo con la variante ómicron de SARS-CoV-2. Las tasas observadas de hospitalización, reconsulta y tratamientos pueden indicar un fenotipo más severo en comparación con otras etiologías virales[3].

El sarampión es una causa importante de laringitis en áreas donde sigue siendo prevalente. Rinovirus, enterovirus y herpes simple son causas esporádicas de crup leve. Más raramente, esta patología se atribuye a una causa bacteriana: *Mycoplasma pneumoniae, Streptococcus, Neisseria,* bacilos Gram negativos, *Clamydia* spp. y sobreinfecciones por *Staphylococcus aureus,* entre otros.

Fisiopatología

Los niños tienen una glotis más alta, un espacio subglótico de menor tamaño por la influencia del cartílago cricoides, y tejidos submucosos laxos y menos fibrosos en los primeros años de vida; este hecho anatómico explicaría la fisiopatología de la laringitis (Fig. 1).

La infección se transmite de persona a persona a través de secreciones respiratorias o fómites. Ocasiona inflamación difusa, eritema y edema, y deteriora la movilidad de las cuerdas vocales. En la laringitis espasmódica o recurrente, los hallazgos en laringoscopia directa pueden demostrar edema no inflamatorio, lo que sugiere que no hay implicación viral directa del epitelio traqueal. La clínica se produce, sobre todo, por el estrechamiento que la inflamación ocasiona, y que provoca un aumento exponencial de la resistencia al flujo del aire. En formas graves, puede llegar a producir hipoxemia e hipercapnia. Los tejidos supraglóticos usualmente son normales. Solo un pequeño porcentaje de niños con una infección vírica por parainfluenza desarrolla laringitis; esto sugiere que factores del huésped desempeñan un papel en la patogénesis. Los factores que pueden contribuir al desarrollo de la laringitis incluyen: el estrechamiento funcional o anatómico de las vías respiratorias superiores, las variaciones en la respuesta inmune y la predisposición a la atopia.

Clínica

La tríada típica de la laringitis aguda es: disfonía, tos perruna y estridor inspiratorio, con o sin disnea, precedida de un cuadro catarral.

En la laringitis aguda vírica, el inicio de los síntomas suele ser gradual, comenzando con rinorrea, tos leve y febrícula. Progresa en horas, apareciendo disfonía, tos perruna y, si la obstrucción es suficiente, estridor inspiratorio, con o sin fiebre. La tos es disfónica, seca, metálica. El estridor, sonido respiratorio rudo, suele ser inspiratorio, aunque, a veces, es bifásico. Al inicio, solo aparece con la agitación o el llanto, pero al aumentar la gravedad, es patente también en reposo,

Figura 1. Anatomía de la laringe.

aunque su intensidad no es un buen indicador de la severidad de la laringitis. La agitación, el llanto y el decúbito la agravan. El curso clínico suele ser fluctuante, con remisión en 2-7 días, aunque la tos puede persistir más tiempo. Puede observarse una dificultad respiratoria progresiva muy variable, con tiraje de predominio supraesternal, pero incluso a los tres niveles. Los sonidos respiratorios pueden estar disminuidos. Predomina una respiración bradipneica, mientras que suele haber polipnea cuando hay afectación del tracto respiratorio inferior (laringotraqueobronquitis)[4].

El crup o laringitis espasmódica no suele asociar cuadro vírico, es autolimitado, y su tratamiento es similar a la laringitis aguda subglótica. Aparece en la misma franja de edad o incluso en niños algo más mayores, hasta los 6 años. Clínicamente, recuerda a la laringitis aguda subglótica, aunque en contraste con esta, el crup espasmódico ocurre durante la noche, la fiebre está ausente y no suele acompañarse de síntomas catarrales llamativos. El inicio y el cese de los síntomas son abruptos, a menudo disminuyen en el momento de la atención médica. Los episodios pueden repetirse dentro de la misma noche y durante dos o tres noches sucesivas. Una característica del crup espasmódico es su naturaleza recurrente. Se ha demostrado clara predisposición familiar y suele darse en pacientes con antecedentes de atopia y/o alergia. Aunque la presentación inicial puede ser dramática, el curso clínico suele ser benigno.

Diagnóstico

El diagnóstico es fundamentalmente clínico y, únicamente, se solicitarán pruebas complementarias ante evoluciones atípicas o si se busca un diagnóstico diferencial.

Debe realizarse una rápida evaluación del estado general: signos vitales, estabilidad de la vía aérea y estado mental, para identificar a los niños con dificultad respiratoria severa e insuficiencia respiratoria inminente. Esta evaluación debe realizarse con el niño lo más cómodo y tranquilo posible. Se han planteado dudas sobre la seguridad de examinar la faringe; su exploración puede demorarse en casos graves hasta la estabilización del paciente. Para determinar el grado de severidad de la laringitis aguda, se han utilizado diferentes escalas de puntuación clínica, fundamentalmente, el *score* de Taussig o la escala de Westley, actualmente la más utilizada (Tabla I). La gravedad está determinada por: presencia de estridor en reposo, retracción de la pared torácica, entrada de aire, presencia o ausencia de palidez o cianosis y estado mental. Estas escalas, aunque son subjetivas y puede existir variabilidad interobservador, son útiles para controlar la respuesta al tratamiento La pulsioximetría tiene una utilidad limitada, ya que puede ser normal incluso con grados importantes de obstrucción de la vía aérea. No es necesario utilizarla de forma continua.

Tabla I. Escala de Westley para la valoración de la gravedad de la laringitis

	0	*1*	*2*	*3*	*4*	*5*
Estridor inspiratorio	No	Con la agitación	En reposo			
Retracciones/ Tiraje	No	Leve	Moderado	Grave		
Ventilación	Normal	Hipo-ventilación leve	Hipo-ventilación moderada-grave			
Cianosis	No				Con la agitación	En reposo
Nivel de conciencia	Normal					Disminuida

≤ 3: leve; 4-5: moderada; ≥ 6 grave.

La evaluación radiológica no debe realizarse de entrada en la gran mayoría de los niños con laringotraqueítis aguda. La radiografía anteroposterior de cuello puede mostrar el típico estrechamiento progresivo y simétrico de la tráquea con el vértice en la glotis, en la estenosis subglótica, denominado signo "en punta de lápiz", aunque no existe una buena correlación entre este hallazgo y la gravedad de la laringitis. Las pruebas de imagen estarían indicadas si el diagnóstico es dudoso, el curso es atípico, se sospecha un cuerpo extraño inhalado o tragado (aunque la mayoría no sea radiopaco), crup recurrente y/o fracaso terapéutico.

La realización de un test de diagnóstico rápido por frotis nasofaríngeo puede ser útil en épocas epidémicas de gripe, VRS, adenovirus o para el diagnóstico de COVID-19. Estos son los test que con mayor frecuencia se disponen en Atención Primaria. Otras etiologías infecciosas, se buscarán en el paciente ingresado o con evolución atípica.

Diagnóstico diferencial

Debe establecerse diagnóstico diferencial con todas las causas de obstrucción aguda de la vía aérea superior que pueden manifestarse de una forma similar a la laringitis subglótica.

La aspiración de cuerpo extraño puede debutar bruscamente, pero también debe descartarse en niños que no responden al tratamiento o con una evolución prolongada. Igual ocurre con la ingestión de cáusticos o inhalación de tóxicos no siempre reconocidos. La presencia de síntomas crónicos, persistentes o recurrentes, así como la ausencia de síntomas catarrales o fiebre, deben hacernos sospechar la presencia de anomalías congénitas de las vías aéreas superiores (laringomalacia, parálisis de cuerdas vocales, estenosis subglótica, hemangioma subglótico, etc.). Una laringitis añadida a una lesión preexistente entraña un mayor riesgo de obstrucción grave. En niños pequeños, especialmente en lactantes, debemos determinar si ha habido problemas en la deglución, episodios de cianosis, o bien síntomas sugerentes de reflujo gastroesofágico. Un absceso retrofaríngeo o periamigdalino puede confundirse con el crup.

Tabla II. Diagnóstico diferencial de la obstrucción de vías aéreas superiores en función de la localización

Causas glóticas y supraglóticas	– Alergia/edema de glotis – Cuerpo extraño – Hipertrofia amigdalar severa/absceso retrofaríngeo – Edema angioneurótico – Neoplasias
Causas infraglóticas	– Laringotraqueitis aguda – Crup – Traqueítis bacteriana – Estenosis congénita o adquirida – Anillos vasculares – Tetania – Laringomalacia – Neoplasia

La TAC puede ser útil en la sospecha de absceso retrofaríngeo y la inspección directa en el periamigdalino. La disfagia y el babeo continuo pueden indicar: epiglotitis (es la laringitis supraglotica aguda por *Haemophilus* spp., que prácticamente se ha erradicado con la vacunación y que puede requerir intubación precoz); absceso periamigdalino o retrofaringeo; o cuerpo extraño en la vía aérea o en el esófago. El angioedema alérgico también puede simularla, aunque suele aparecer en el contexto de otras manifestaciones anafilácticas. Otros posibles diagnósticos diferenciales, mucho más infrecuentes, serían los quistes broncogénicos y el síndrome de Guillain-Barré (parálisis de la cuerda vocal por afectación del nervio laríngeo). La traqueítis bacteriana pude ser primaria o una complicación. Los niños tienen aspecto tóxico, fiebre alta y empeoramiento de la dificultad respiratoria. En este caso, el tratamiento es antibiótico y el ingreso hospitalario imperativo (Tabla II).

Los pacientes con traqueítis bacteriana tienen una sobreinfección, produciéndose: secreciones purulentas espesas dentro del lumen de la tráquea subglótica, ulceraciones, pseudomembranas y microabscesos de la superficie mucosa.

La forma de inicio, la edad y la clínica nos orientarán en el diagnóstico diferencial entre: laringitis aguda o espasmódica, traqueítis bacteriana, absceso retrofaringeo o epiglotitis (Tabla III).

En el diagnóstico diferencial se debe tener presente la epiglotitis, producida por *Haemophilus influenzae* tipo b, aunque actualmente su incidencia es mínima, debido a la vacunación sistemática. En inmunodeprimidos, debe considerarse la *Candida albicans* y, en poblaciones con baja prevalencia de vacunación, no debe olvidarse el *Corynebacterium difteriae*. La difteria fue la forma más frecuente y, a menudo, mortal de laringitis estenosante en otra época. Actualmente, es casi inexistente en población vacunada, pero es imprescindible mantener coberturas vacunales superiores al 90% en la población infantil y al 75% en los adultos. Hay que asegurar dosis de refuerzo en grupos de especial riesgo como: viajeros a zonas endémicas, sanitarios, trabajadores sociales o personas en situación de exclusión social. En 2018 se notificaron 16.645 casos, la mayoría de ellos en India, Indonesia y Madagascar. Recientemente, se ha alertado del resurgimiento de la enfermedad entre los refugiados rohingya en Cox's Bazar (Bangladesh), en Indonesia (más de 600 casos en 2017), en Yemen y en el continente americano (solo en Brasil se declararon 688 casos en 2021)[5].

Tratamiento

Los corticoides son los fármacos más útiles en el tratamiento de la laringitis aguda. Dada su eficacia, deberían aconsejarse en todos los casos de laringitis, independientemente de su gravedad a dosis de: dexametasona a 0,15 mg/kg o prednisolona 1 mg/kg.

Debemos explicar el proceso a los padres y tranquilizar y molestar lo menos posible al niño. Podemos aconsejar analgésicos, que mejoren el bienestar del niño, y abundante hidratación. Aunque existe la experiencia general de que al salir a la calle, el vapor frío de la noche parece beneficioso, no existen pruebas de su eficacia. La humidificación no ha demostrado una acción específica, pero puede producir mejoría subjetiva al reducir la sequedad de las mucosas y puede aportar tranquilidad a los padres, pudiendo utilizarse siempre que no genere ansiedad en el niño. Si existe dificultad respiratoria y la saturación de O2 es inferior al 94%, debe administrarse oxígeno humidificado[6,7].

Los corticoides son los fármacos más útiles en el tratamiento del crup,

Tabla III. Diagnóstico diferencial de la obstrucción de las vías aéreas superiores en función de la clínica

	Laringitis viral	***Laringitis espasmódica***	***Epiglotitis aguda***	***Traqueítis bacteriana***	***Absceso retrofaríngeo***
Edad	6 meses-3 años	2-6 años	2-5 años	2-10 años	> 5 años
Pródromos	Catarro de vías altas	No	No Vías altas	Catarro agudo	Faringitis aguda
Inicio	Gradual	Brusco	Brusco	Variable	Lento
Disfagia	+/-	+/-	+++	+/-	+++
Fiebre	+/-	No	Elevada	Elevada	Variable
Estridor	+++	++	++	+++	+
Babeo	No	No	+++	+/-	+++
Postura	Normal	Normal	Sentado	Variable	Variable
Radiografía	Estenosis subglótica	Estenosis subglótica (o normal)	Supraglotitis agrandada	Irregularidad subglótica	Retrofaringe ensanchada

reducen el edema, por acción antiinflamatoria, y la intensidad y duración de los síntomas. No se han descrito efectos secundarios de su uso a corto plazo. Han demostrado su utilidad, porque: mejoran los parámetros clínicos, disminuyen la estancia hospitalaria y reducen la necesidad de adrenalina y de intubación. La dexametasona es el corticoide de elección, en dosis única, si es posible por vía oral. Su efecto se inicia tras 1-2 h, y dura más de 12. La dosis de 0,15 mg/kg es igual de eficaz que dosis superiores de 0,30 y 0,60 mg/kg (en este caso, con un máximo de 10 mg). No existe una solución oral comercializada, disponiendo solo de comprimidos y ampollas inyectables, que pueden ser utilizadas por boca, o para preparar una solución oral mediante fórmula magistral, que sería la siguiente:

Dexametasona 1 mg/ml solución oral pediátrica q.s.p. 100 mL:

Dexametasona 100 mg + Jarabe simple 64% q.s.p. 100 ml

Se debe guardar refrigerada y protegida de la luz y tiene una validez de 3 meses. No existen estudios que comparen una dosis *versus* múltiples dosis, aunque podría repetirse la administración en 24 h[8].

Puede utilizarse la dosis equivalente de prednisolona o prednisona (1-2 mg/kg), no en dosis única, sino en pauta de 3 días, ha demostrado ser igual de eficaz que una dosis única de dexametasona oral de 0,6 mg/kg[9].

Los corticoides vía intramuscular no son más eficaces y sí más traumáticos, y quedan reservados para los niños que vomitan o no ingieren los preparados orales.

La budesonida inhalada tiene una eficacia similar a la dexametasona oral, y es una alternativa a la misma, a dosis de 2 mg sin diluir, aunque su efecto no es más rápido, es más cara y su administración puede aumentar la agitación del niño. Su acción se inicia a los 30 min y es máxima a las 2 h, se puede repetir cada 6-8 h, pudiendo intercalarse en formas graves con la adrenalina. No existe mejor resultado terapéutico combinando dexametasona y budesonida que con cada una de ellas por separado.

La adrenalina nebulizada también ha demostrado su eficacia, especialmente en los casos moderados y graves, reduciendo la necesidad de intubación. El efecto es similar para la adrenalina racémica y la L-adrenalina, reduciendo el edema de la mucosa. Su efecto es rápido, comenzando a los 10 min, con un pico máximo a los 30 min y una duración de 2 h, con recidiva clínica precoz, mal interpretada como efecto rebote. Se utiliza L-adrenalina 1:1.000, a dosis de 0,5 ml/kg, hasta un máximo de 5 ml, completando hasta 10 ml con suero salino, nebulizado con un flujo de 5-10 l/min con O_2 al 100%. Habitualmente, se administra en intervalos de 20-30 min, hasta un total de 3 ocasiones en casos severos, manteniendo una estricta vigilancia y monitorización, al menos, durante 2 h por el riesgo de taquicardia. Está contraindicada en ciertas cardiopatías, como tetralogía de Fallot, estenosis pulmonar y estenosis aórtica subvalvular[10].

Otros tratamientos

El heliox es una mezcla gaseosa de helio y oxígeno (70/30) de densidad menor que el aire, lo que facilita el paso del gas a través de las vías aéreas, con menor turbulencia y resistencia que el oxígeno puro. Se administra de forma continua y estaría indicado, especialmente, en los casos de respuesta parcial a adrenalina o budesonida nebulizada o corticoides sistémicos.

En la laringitis vírica, no debe recomendarse el uso de antibióticos, descongestivos ni antitusígenos. En otro tiempo, se han utilizado fármacos con acción antiespasmódica, sedante y antitusígena, como el sulfato de magnesio, papaverina y atropina, sobre todo en la laringitis espasmódica, aunque no hay estudios que demuestren su eficacia. Se utilizarán broncodilatadores solo cuando exista broncoespasmo asociado.

Pronóstico

Habitualmente, se trata de un proceso benigno y autolimitado. Entregar información por escrito a la familia, lleva consigo la reducción de la ansiedad y las reconsultas. Por su llamativa sintomatología, en muchas ocasiones, la laringitis aguda se convierte en una urgencia respiratoria; sin embargo, la mayoría de casos son formas leves, no suelen precisar hospitalización y se recuperan en unos días. De los ingresados, menos del 5% requerirán intubación y la mortalidad es muy baja. Finalmente, alrededor del 15% de los casos tiene un carácter descendente, con afectación bronquial añadida[11].

Disfunción de cuerdas vocales u obstrucción laríngea inducible

La disfunción de las cuerdas vocales (DCV), también descrita como *trastorno de movimiento paradójico de las cuerdas vocales*, se define como la aducción inapropiada de las cuerdas vocales durante la inhalación y, a veces, la exhalación. Debido a esta aducción paradójica se produce una obstrucción parcial de la vía respiratoria que provoca: disnea, estridor inspiratorio o espiratorio (a veces, confundido con sibilancias en la parte superior del tórax), respiración entrecortada y, con menos frecuencia, disfonía, dificultad para tragar o dolor en el cuello. Estos síntomas no son infrecuentes en Pediatría, sobre todo en el asma, con el que puede confundirse y, además, en otras ocasiones puede coexistir. Estas dificultades diagnósticas pueden conllevar a infradiagnóstico y a tratamientos inadecuados, no exentos de iatrogenia[12,13].

Algunos autores describen 2 fenotipos que, además, servirían a la hora de orientar el diagnóstico y el tratamiento. El primero de ellos ocurre de forma brusca y espontánea, con sensación de disnea y estridor inspiratorio, provocando gran ansiedad. Los pacientes son diagnosticados con frecuencia de laringitis aguda o asma. Este tipo de DCV se ha relacionado con múltiples factores psicológicos predisponentes. El otro tipo ocurre generalmente en atletas de alta competición. La disnea causada por DCV puede ir acompañada de sonidos respiratorios inspiratorios toscos o agudos que, a veces, progresan a un estridor claro, y puede estar asociada con dificultad respiratoria grave, hiperpnea y/o reacciones de pánico, que evolucionan en paralelo con el aumento de los requisitos ventilatorios a lo largo de la sesión de ejercicio. En muchas ocasiones, se confunde con asma de esfuerzo pero, a diferencia de esta, se inicia al comienzo de la actividad deportiva y desaparece con rapidez cuando cesa la misma.

Recientemente, Christensen et al.[14] en nombre de la *European Respiratory Society,* la *European Laryngological Society* y el grupo de trabajo del *American College of Chest Physicians* sobre obstrucciones laríngeas inducibles, propuso una nomenclatura para las obstrucciones laríngeas inducibles que causan problemas respiratorios. Sugirieron describirlas con el término obstrucción laríngea inducible (ILO) e incluyeron, bajo esta nomenclatura "paraguas", a todo tipo de obstrucciones funcionales en la región supraglótica, glótica o ambas.

Epidemiología

La prevalencia del trastorno en población general no se conoce bien. Usando prueba de ejercicio con laringoscopia continua (CLE) para la identificación de obstrucción laríngea inducible por ejercicio (EILO) en jóvenes seleccionados al azar de 14 a 18 años, se encuentra que la prevalencia de DCV en esta cohorte fue del 7,5%. Alrededor del 25% de los pacientes con DCV también tenían hiperreactividad de las vías respiratorias. Estos datos muestran que la DCV podría ser un diagnóstico que frecuentemente se confunde con el de enfermedades de las vías respiratorias inferiores, principalmente asma.

En estudios de pacientes adolescentes con disnea inducida por ejercicio, la DCV se confirmó por laringoscopia en un 30% y en aproximadamente el 35% de los atletas jóvenes con síntomas respiratorios inducidos por el ejercicio que fueron remitidos para una prueba de ejercicio con laringoscopia continua. Entre los pacientes pediátricos, la DCV se encuentra con mayor frecuencia en adolescentes, el 80% son mujeres y la edad promedio, al momento del diagnóstico, es de 14 años[15].

Clínica

Los síntomas referidos por el paciente pueden incluir, entre otros: disnea y dificultad al inhalar en lugar de al exhalar y "opresión en la garganta", que no mejorará con los β_2 agonistas inhalados.

El índice de disfunción de las cuerdas vocales de Pittsburg es una herramienta que podría usarse para distinguir entre DCV y otras enfermedades respiratorias, como el asma. La opresión en la garganta, la disfonía, la ausencia de sibilancias y la presencia de olores como desencadenantes de síntomas, fueron características clave de la disfunción de las cuerdas vocales que la distinguen del asma. Este test se ha validado en estudios pequeños como una herramienta útil con una sensibilidad (83%) y una especificidad (93%), pero requeriría una mayor evaluación y validación para su uso[16].

El diagnóstico diferencial en Pediatría se debe hacer básicamente con el asma. Las guías ERS/ATS (*European Respiratory Society/American Thoracic Society)* para el diagnóstico y manejo del asma recomiendan considerarla en el diagnóstico diferencial del asma, especialmente si no hay una respuesta clara al tratamiento prescrito y en el asma grave. La DCV puede tener diferentes presentaciones, incluso con una prueba de broncoprovocación con metacolina falsamente positiva. En otras situaciones, la DCV podría coexistir con asma, en forma de obstrucción laríngea inducible, que es una de las presentaciones del movimiento anormal de las cuerdas vocales.

La enfermedad por reflujo gastroesofágico (ERGE) es otra condición que debe tenerse en cuenta al diagnosticar las causas de estridor o sibilancias en un paciente. La ERGE puede simular asma o DCV o coexistir en pacientes con cualquiera de esas enfermedades. Es importante diagnosticar correctamente la ERGE con endoscopia o pHmetría, especialmente en pacientes que no responden al tratamiento, ya que el reflujo ácido puede irritar la laringe o las cuerdas vocales y provocar la aducción de estas o iniciar un ataque de asma.

Diagnóstico

La laringoscopia flexible se ha establecido como el estándar de oro para el diagnóstico de DCV por observación directa de las cuerdas vocales.

El paciente debe realizar diferentes maniobras para examinar el movimiento de las cuerdas vocales. Se ha intentado aumentar el rendimiento diagnóstico de la laringoscopia flexible estimulando la vía aérea de los pacientes. Una forma de estimulación es aumentar la frecuencia cardiaca y la frecuencia respiratoria del paciente realizando una prueba de esfuerzo en una cinta. Cuando el paciente siente disnea, se realiza una nueva laringoscopia, tratando de encontrar la aducción anormal de las cuerdas vocales durante la inspiración[17].

Espirometría

La espirometría es una técnica no invasiva y fácilmente disponible que se ha utilizado para el diagnóstico y seguimiento del asma en niños en edad escolar y adolescentes. El asma se caracteriza por la limitación del flujo de aire espiratorio. Por lo tanto, cuando se sospecha asma, generalmente se enfatiza solo la curva de flujo-volumen espiratorio. Sin embargo, cuando se considera la DCV en el diagnóstico diferencial, también se debe prestar atención a la curva de flujo inspiratorio-volumen, ya que la DCV representa una obstrucción de las vías respiratorias superiores.

Una rama inspiratoria aplanada sugiere obstrucción de la vía aérea extratorácica superior o central, aunque no es un indicador sensible de DCV en ausencia de síntomas agudos concomitantes. En la

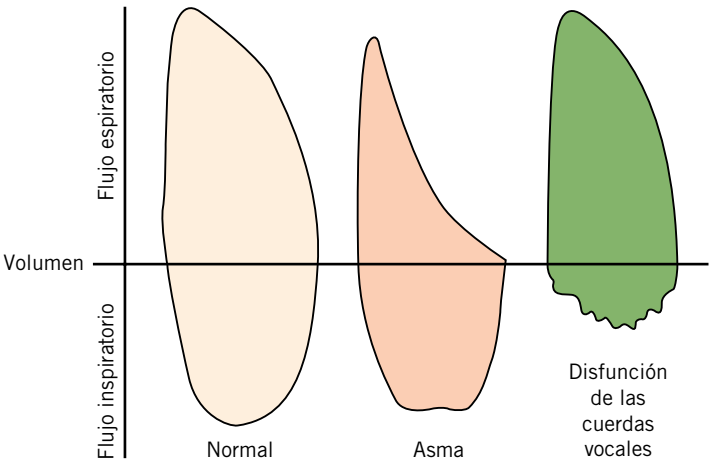

Figura 2. Patrón espirométrico típico de la disfunción de cuerdas vocales.

DCV, la espirometría puede ser normal y los síntomas pueden simular asma; sin embargo, una respuesta adecuada al tratamiento, subraya la necesidad de una prueba de provocación con metacolina y su alto valor predictivo negativo puede excluir de forma fiable el diagnóstico de asma. No obstante, una prueba de provocación positiva en pacientes con sospecha de DCV debe interpretarse con cautela, ya que la disminución del volumen espirado forzado en el 1 segundo (FEV_1) puede estar asociada con una disminución del volumen inspiratorio que, y puede conducir a una caída paralela, tanto del FEV_1 como de la capacidad vital forzada. La falta de cambios en la saturación de oxígeno durante una crisis, con una curva anormal de flujo-volumen, puede generar sospechas de DCV, al igual que la variabilidad en las curvas F/V (Flujo/Volumen). Podría ser difícil diferenciarlo de un esfuerzo insuficiente del paciente para realizar la prueba correctamente[18] (Fig. 2).

La recomendación actual es no usar el test de broncoprovocación como una forma de diferenciar entre el asma y las enfermedades laríngeas.

Oscilometría de impulso

Este método se aplica principalmente en niños pequeños con enfermedades respiratorias, como asma o enfermedad pulmonar crónica de la prematuridad, que no pueden cooperar para realizar la espirometría. Hay datos limitados sobre su contribución potencial para la detección de DCV. Detecta cambios en la impedancia, asociados con un aplanamiento en el flujo de aire en el pico de inspiración. Uno de los inconvenientes de este procedimiento es que no está fácilmente disponible.

Tratamiento

Es aconsejable que el tratamiento se lleve a cabo por un equipo multidisciplinario formado por: neumólogo, otorrinolaringólogo, psiquiatra y foniatra.

Se recomienda seleccionar una terapia individualizada, caso por caso. El tratamiento indicado en estos pacientes son: técnicas de relajación, mostrando al paciente mediante laringoscopia cómo se resuelve el movimiento anormal de las cuerdas vocales, y realizando técnicas fonatorias que se centren más en la espiración y en la respiración abdominal que en la inspiración y respiración laríngea.

Los pacientes pueden ser entrenados para controlar y aprender a modificar los movimientos laríngeos. Esto se realiza mediante laringoscopia terapéutica durante el ejercicio (TLE). La TLE es una herramienta segura que puede usarse para proporcionar tratamiento para casos difíciles de cierre glótico provocados por el ejercicio. En la TLE, los pacientes aprenden los movimientos de las cuerdas vocales mediante videolaringoscopia en tiempo real. Esto les permite relacionar la sensación y los cambios visuales en la laringe, y funciona como retroalimentación visual cognitivo-conductual para controlar los episodios de obstrucción glótica[19,20].

No han resultado útiles diferentes tratamientos con esteroides y medicamentos inhalados, como los broncodilatadores, que se usan para el tratamiento del asma. En algunos casos, las benzodiacepinas, entre ellas el midazolam, pueden ayudar a tratar las crisis agudas de disnea causadas por el cierre glótico psicógeno.

El heliox es útil en el tratamiento de la crisis de obstrucción laríngea inducida.

Pronóstico

Con respecto a los desencadenantes psicológicos, los pacientes tienen un buen pronóstico cuando se les proporciona información sobre la afección y cómo manejar los ataques agudos. La mayoría de ellos controlan la disnea con técnicas de relajación.

Es fundamental reconocer la DCV como una causa importante de sibilancias o estridor en pacientes, incluso a una edad temprana, para evitar tratamientos innecesarios y complicaciones derivadas de un diagnóstico erróneo. El asma es el diagnóstico diferencial principal, e incluso puede coexistir con la DCV. El estándar de oro para el diagnóstico es la laringoscopia flexible, que permite la visualización directa de la aducción anormal durante la inspiración. El tratamiento está estrechamente asociado con la causa y el tratamiento de las comorbilidades, siendo la biorretroalimentación la intervención más importante del grupo de salud. Es importante recordar que el paciente debe ser apoyado por un grupo multidisciplinario, teniendo en cuenta la gravedad de la afección y la variedad de efectos que la enfermedad puede tener en la vida de la población afectada.

Identificar y tratar con éxito la DCV, puede tener un impacto significativo en los resultados del asma, con disminución en el uso de medicamentos para el asma y mejora de los síntomas próxima al 80% y reducción del uso de medicamentos para el asma en el 80% de los atletas adolescentes diagnosticados.

Función del pediatra de Atención Primaria

En la laringitis aguda: al final del artículo se puede ver un algoritmo terapéutico de la laringitis aguda en función de la gravedad.

Una vez diagnosticado el paciente, con la tríada típica de: disfonía, tos perruna y estridor inspiratorio, con o sin disnea, se valorará la gravedad con la escala de Westley y, en función de ella, se aplicará el tratamiento (Tabla IV).

- ***Formas leves. Westley ≤ 3.*** Se explicarán medidas generales. Todos los niños deberían recibir una dosis de corticoides orales, pudiendo darse el alta tras un breve periodo de observación, con signos de alarma por escrito para realizar reconsulta.
- ***Formas moderadas. Westley 4–5.*** Si no presentan afectación del estado general o dificultad respiratoria importante, se puede administrar una dosis de corticoides orales y mantener en observación. Si mejoran podrían marchar a casa. Si hay dificultad respiratoria o bien no mejoran tras un periodo de observación, deben recibir adrenalina nebulizada, una o varias dosis, junto a los corticoides. Se puede dar el alta a domicilio sin riesgo, después de 3-4 h de administración del tratamiento, y en ausencia de estridor en reposo. En caso contrario o si hay algún problema de base, estará indicado el ingreso hospitalario.
- ***Formas graves. Westley >6.*** Precisarán ingreso para observación y tratamiento. Junto a la administración de corticosteroides, se administrarán las dosis repetidas de adrenalina que precisen (hasta 3 dosis en intervalos mínimos de 30 min) y se asociará nebulización de budesonida. Hay que considerar el ingreso en Unidad de Cuidados Intensivos Pediátricos (UCIP) para observación o incluso la

Tabla IV. Tratamiento de la laringitis en función de la gravedad, siguiendo la escala de Westley

Severidad	*Westley*	*Síntomas*	*Tratamiento*
Crisis leve	≤ 3	Tos ronca sin estridor ni dificultad respiratoria en reposo: Sat O_2 ≥ 95%	Iniciar corticoide oral (nebulizar solo si no hay tolerancia). Alta con signos de alarma
Crisis moderada	4-5	Estridor en reposo. No hay afectación del estado general ni dificultad respiratoria importante: Sat O_2 ≥ 95%	Iniciar corticoide oral (nebulizar solo si no hay tolerancia) y mantener en observación. Alta con signos de alarma si hay mejoría
		Con dificultad respiratoria o no mejora con tratamiento inicial	Administrar adrenalina nebulizada. Mantener en observación y alta con signos de alarma
Crisis grave	> 6	Estridor en reposo, con retracciones marcadas, tiraje y/o hipoventilación moderada o grave. Agitación o alteración de conciencia	Iniciar tratamiento con adrenalina nebulizada junto a corticoide oral. Si presenta mejoría, observación 4 h. Alta con signos de alarma si hay mejoría
		Si no presenta mejoría o empeora repetir la nebulización de adrenalina (máximo 3 dosis, una cada 30 min)	Valorar ingreso hospitalario o Unidad de Cuidados Intensivos Pediátricos en función de la respuesta al tratamiento. En caso de requerir intubación, usar tubo frío de diámetro inferior al que corresponda por edad

intubación, cuando aparezcan: signos de hipoxia, disminución del nivel de conciencia o gran disnea progresiva. Es mejor intubar en un quirófano o una UCIP, bajo anestesia inhalatoria sin relajantes musculares, con personal entrenado, material disponible para endoscopia, traqueostomía y cricotirotomía de urgencia si fuera necesario, con O_2 al 100% y utilizando un tubo endotraqueal frío, al menos, un número inferior al recomendado para la edad del niño.

En la disfunción de cuerdas vocales: es fundamental reconocer la DCV como una causa importante de sibilancias o estridor en pacientes, incluso a una edad temprana, para evitar tratamientos innecesarios y complicaciones derivadas de un diagnóstico erróneo. El asma es el diagnóstico diferencial principal, aunque puede coexistir con la DCV. El estándar de oro para el diagnóstico es la laringoscopia flexible, que permite la visualización directa de la aducción anormal durante la inspiración. El tratamiento está estrechamente asociado con la causa y el tratamiento de las comorbilidades, siendo la biorretroalimentación la intervención más importante del grupo de salud. Es importante recordar que el paciente debe ser apoyado por un grupo multidisciplinario, teniendo en cuenta la gravedad de la afección y la variedad de efectos que la enfermedad puede tener en la vida de la población afectada.

Conflicto de intereses

No hay conflicto de interés en la elaboración del manuscrito.

Bibliografía

Los asteriscos reflejan el interés del artículo a juicio de la autora.

1.** Callén Blecua M, Cortés Rico O, Mora Gandarillas I. El Pediatra de Atención Primaria y la laringitis aguda – Crup. Documentos técnicos del GVR (publicación DT-GVR-5). Consultado el 6 de junio de 2022. Disponible en: http://www.respirar.org/index.php/grupo-vias-respiratorias/protocolos.

2. Marcos Temprano M, Torres Hinojal MC. Laringitis, crup, estridor. Pediatr Integral. 2017; XXI: 458-64.

3. Brewster RC, Parsons C, Laird-Gion J, Hilker S, Irwin M, Sommerschield A, et al. COVID-19 – Associated Croup in Children. Pediatrics. 2022; 149: e2022056492.

4.** Ventosa P, Luaces C. Diagnóstico y tratamiento de la laringitis en urgencias. Protoc diagn ter pediatr. 2020; 1: 75-82. Disponible en: https://seup.org/protocolos.

5. Mejia Arens C, Sandi Ovares N, Salazar Campo N. Update in viral croup for primary care physicians. Ciencia & Salud. 2020; 4: 2-11.

6. Bourchier D, Dawson KP, Fergusson DM. Humidification in viral croup: a controlled trial. Aust Pediatr J. 1984; 20: 289-91.

7. Defendi GL, Steele RW. What is the Alberta Clinical Practice Guideline scale for croup severity? Actualizado el 18 de octubre de 2018.

8. Woods CR. Croup: Approach to management. This topic last updated: UpToDate. 2018. Consultado el 9 de junio de 2022. Disponible en: http://www.uptodate.com.

9. Parker CM, Cooper MN. Prednisolone versus Dexamethasone for Croup: a Randomized Controlled Trial. Pediatrics. 2019; 144: e20183772. DOI: 10.1542/peds.2018-3772.

10. Sakthivel M, Elkashif S, Al Ansari K, Powell CVE. Rebound stridor in children with croup after nebulised adrenaline: does it really exist? Breathe. 2019; 15: e1-7.

11. Smith DK, McDermott AJ, Sullivan DJ. Croup: Diagnosis and Management. Am Fam Physician. 2018; 97: 575-80. Disponible en: https://www.aafp.org/dam/brand/aafp/pubs/afp/issues/2018/0501/p575.pdf.

12.** Halvorsen T, Schwarz Walsted E, Bucca C, Bush A, Cantarella G, Friedrich G, et al. Inducible laryngeal obstruction: an official joint European Respiratory Society and European Laryngological Society statement. European Respiratory Journal. 2017; 50: 1602221. DOI: 10.1183/13993003.02221-2016.

13. Ariza de la Ossa B, Uribe Giraldo N, Ibarra Jiménez GM. La disfunción de las cuerdas vocales como diagnóstico diferencial en pacientes con tos y sibilancias respiratorias. Rev Asma. 2019; 4: 92-6.

14. Christensen P, Heimdal JH, Christopher KL, Bucca C, Cantarella G, Friedrich G, et al. ERS/ELS/ACCP 2013 international consensus conference nomenclature on inducible laryngeal obstructions. European Respiratory Review. 2015; 24: 445-50. DOI: 10.1183/16000617.00006513.

15. Fretzayas A, Moustaki M, Loukou I, Douros K. Differentiating vocal cord dysfunction from asthma. J Asthma Allergy. 2017; 10: 277-83. DOI: 10.2147/JAA.S146007.

16. Traister RS, Fajt ML, Landsittel D, Petrov AA. A novel scoring system to distinguish vocal cord dysfunction from asthma. J Allergy Clin Immunol Pract. 2014; 2: 65-9.

17. Pérez Ajami RI, Bascuas Arribas M, Sanz Santiago V, De Manuel Gómez C, Almería-Gil E, Romero Andújar F, et al.

Adaptation in Pediatric Population of the Continuous Laryngoscopy Exercise Test for Diagnosis of Exercise-inducible Laryngeal Obstruction, Open Respiratory Archives. 2021; 3: 100092. Disponible en: https://doi.org/10.1016/j.opresp.2021.100092.

18. Santiago VS, Neyra AL, Gil EA, Villa-Asensi JR. Patrones espirométricos en la disfunción de cuerdas vocales. An Pediatría. 2013; 78: 3-7. Disponible en: https://doi.org/10.1016/j.anpedi.2012.07.001.

19. Johnston KL, Bradford H, Hodges H, Moore CM, Nauman E. Olin JT, et al. Breathing techniques: description and initial case series of novel respiratory retraining strategies for athletes with exercise-induced laryngeal obstruction. J Voice. 2018; 32: 698-704. Disponible en: https://doi.org/10.1016/j.jvoice.2017.08.020.

20. Christensen P, Thomsen SF, Rasmussen N, Backer V. Exercise-induced laryngeal obstructions objectively assessed using EILOMEA. Eur Arch Oto-Rhino-Laryngology. 2010; 267: 401-7. Disponible en: https://link.springer.com/article/10.1007/s00405-009-1113-6.

Bibliografía recomendada

– Ventosa P, Luaces C. Diagnóstico y tratamiento de la laringitis en urgencias. Protoc diagn ter pediatr. 2020; 1: 75-82. Disponible en: https://seup.org/protocolos.

Revisión concisa, actualizada y basada en la evidencia, sobre el diagnóstico y tratamiento de la laringitis.

– Callén Blecua M, Cortés Rico O, Mora Gandarillas I. El Pediatra de Atención Primaria y la laringitis aguda – Crup. Documentos técnicos del GVR (publicación DT-GVR-5). Consultado el 6 de junio de 2022. Disponible en: http://www.respirar.org/index.php/grupo-vias-respiratorias/protocolos.

Revisión del diagnóstico y tratamiento desde el punto de vista de la Atención Primaria.

– Halvorsen T, Schwarz Walsted E, Bucca C, Bush A, Cantarella G, Friedrich G, et al. Inducible laryngeal obstruction: an official joint European Respiratory Society and European Laryngological Society statement. European Respiratory Journal. 2017; 50: 1602221. DOI: 10.1183/13993003.02221-2016.

Revisión de la bibliografía y actualización sobre ILO del grupo de trabajo de la Sociedad Respiratoria Europea (ERS) y la Sociedad Laringológica Europea (ELS), para abordar este problema e identificar las prioridades de investigación.

Caso clínico

Consulta una adolescente de 14 años por presentar episodios de comienzo brusco de dificultad respiratoria intensa durante el esfuerzo, fundamentalmente con carrera libre. Nota que "se le cierra la garganta" y tiene dificultad respiratoria que cede a los pocos minutos tras parar el ejercicio. Estos episodios no se acompañan de tos, pero sí de un ruido inspiratorio. Tras estos episodios de disnea, mantiene una voz un poco disfónica durante una hora aproximadamente.

Estos episodios no le ocurren en todas las ocasiones que practica ejercicio. Es una niña deportista y muy perfeccionista. Actualmente, refiere tener problemas familiares.

Antecedentes personales: parto eutócico a las 37 semanas de edad gestacional. Peso al nacimiento: 3.700 g. Periodo neonatal normal. Vacunas correctas. Antecedentes de bronquitis de repetición en la época preescolar. No antecedentes de atopia. No refieren antecedentes familiares de interés.

Exploración física: peso: 52,9 kg. Talla: 166 cm. IMC: 19,2 kg/m^2. Saturación de O_2 basal: 99%. FC: 88 lpm. TA: 112/60 mm Hg. Buen estado general. Coloración normal de piel y mucosas. Sin lesiones en piel. Auscultación cardiopulmonar normal. Abdomen blando y depresible, no doloroso a la palpación. Sin masas ni visceromegalias. ORL normal. Neurológico normal.

Algoritmo de tratamiento de la laringitis

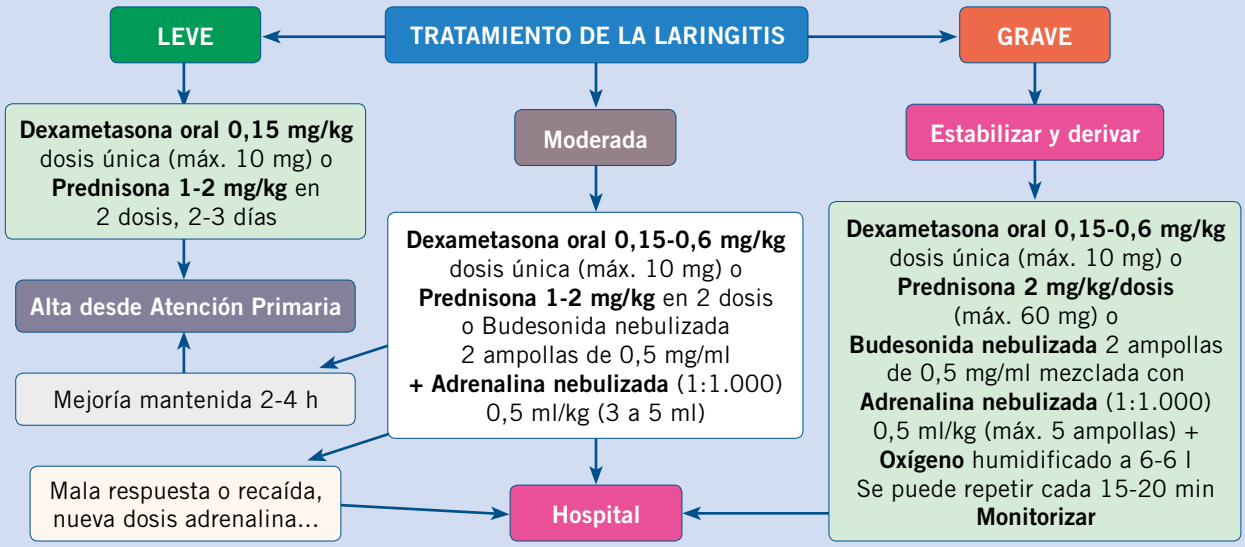

Cuestionario de Acreditación

A continuación, se expone el cuestionario de acreditación con las preguntas de este tema de Pediatría Integral, que deberá contestar "on line" a través de la web: www.sepeap.org.
Para conseguir la acreditación de formación continuada del sistema de acreditación de los profesionales sanitarios de carácter único para todo el sistema nacional de salud, deberá contestar correctamente al 85% de las preguntas. Se podrán realizar los cuestionarios de acreditación de los diferentes números de la revista durante el periodo señalado en el cuestionario "on-line".

Laringitis, crup, estridor y disfunción de las cuerdas vocales

9. ¿Cuáles son los síntomas diagnósticos de la laringitis aguda?, señale la respuesta CORRECTA:

a. Estridor espiratorio.
b. Disnea y tos disfónica.
c. Estridor inspiratorio, tos perruna y disfonía.
d. Rinorrea y tos seca.
e. Fiebre, tos seca y tiraje.

10. ¿En CUÁL de estos casos estaría indicado el ingreso hospitalario en una laringitis aguda?

a. Inadecuado seguimiento por actitud familiar o distancia al domicilio.
b. Estridor en reposo o dificultad respiratoria progresiva tras tratamiento con corticoide y adrenalina, y un periodo de observación de 4 h.
c. Signos de hipoxia: alteración del sensorio o estado general, palidez, cianosis.
d. Problema subyacente de la vía aérea superior.
e. Todos los anteriores.

11. En la laringitis espasmódica o falso crup, señale la respuesta CORRECTA:

a. No se suele asociar cuadro vírico.
b. Hay predisposición familiar.
c. El tratamiento es similar a la laringitis aguda subglótica.
d. Suele ser nocturno y de inicio abrupto.
e. Todas las anteriores.

12. Entre las causas de obstrucción de vía aérea infraglótica, todas están en el diagnóstico diferencial de la laringitis EXCEPTO:

a. Estenosis congénita o adquirida.
b. Anillos vasculares.
c. Epiglotitis.
d. Tetania.
e. Traqueítis bacteriana.

13. Respecto al tratamiento de la laringitis aguda, es FALSO que:

a. Todos los pacientes diagnosticados de laringitis deben recibir corticoides orales.
b. La prescripción de antitusígenos previene complicaciones posteriores.
c. Aunque no existe evidencia, la humidificación es una medida terapéutica clásica.
d. La adrenalina nebulizada es útil en laringitis moderadas y graves.
e. No existe mejor resultado terapéutico de la asociación de budesonida nebulizada y corticoides sistémicos, que del uso de cada uno de ellos por separado.

Caso clínico

14. Ante un paciente con esta historia clínica, ¿cuál sería su principal SOSPECHA DIAGNÓSTICA?

a. Asma inducido por ejercicio.
b. Disfunción de cuerdas vocales.
c. Nódulos de cuerdas vocales.
d. Laringomalacia.
e. Asma alérgica con disfunción de cuerdas vocales.

15. ¿Qué EXAMEN complementario pediría en primer lugar?

a. Espirometría simple.
b. Laringoscopia.
c. Analítica sanguínea y *prick-test*.
d. Prueba de esfuerzo.
e. Espirometría con prueba de esfuerzo y videolaringoscopia.

16. La espirometría basal es normal. A los 5 min de la prueba de esfuerzo presenta un estridor inspiratorio importante y, en la curva de flujo/volumen, se aplana el asa inspiratoria con una caída del flujo inspiratorio forzado (FIF) del 35%. En la laringoscopia, tras el esfuerzo, se objetiva aducción de cuerdas vocales. ¿Qué TRATAMIENTO propondría a esta paciente?

a. Logopedia.
b. Técnicas de relajación y de relajación de cuerdas vocales mediante laringoscopia.
c. Midazolam antes del ejercicio.
d. 4 puffs de salbutamol antes del ejercicio.
e. Todas las anteriores.

Alteraciones y patología del oído externo. Otitis externa

E. Calvo Boizas*, M.V. Barajas Sánchez**

*Servicio de Otorrinolaringología.
**Servicio de Pediatría. Hospital Universitario de Salamanca

Resumen

El conducto auditivo externo es una pequeña parte del organismo, que presenta una patología variada y algunos diagnósticos frecuentes en los niños.
En el presente artículo vamos a recordar los rasgos principales de su anatomía y fisiología, así como las principales enfermedades que lo afectan: otitis externa, tapones de cerumen, cuerpos extraños, etc.
Pretendemos dar algunos consejos para hacer más fácil el diagnóstico y tratamiento de estas patologías y, especialmente, en la forma en que debemos realizar las curas de las otitis externas y la extracción de cuerpos extraños.

Abstract

The external auditory canal represents a small part of the body, but it presents a varied pathology and some frequent diagnoses in children. In this article the main features of its anatomy and physiology will be reviewed, as well as the main diseases that affect it, such as otitis externa, earwax plugs, foreign bodies, etc.
This article intends to provide certain tips to facilitate the diagnosis and treatment of these pathologies, and especially in the way the cures of external otitis and the extraction of foreign bodies must be performed.

Palabras clave: Conducto auditivo externo; Otitis externa; Tapón de cerumen; Cuerpo extraño.

Key words: *External auditory canal; External otitis; Earwax plug; Foreign body.*

OBJETIVOS

- Realizar un adecuado diagnóstico diferencial de las patologías que puedan simular una otitis externa aguda.
- Conocer la patología más frecuente del oído externo. Realizar un adecuado diagnóstico y tratamiento de la otitis externa aguda.
- Algoritmo para realizar un adecuado tratamiento de la otitis externa aguda desde Atención Primaria.
- Conocer la importancia de una correcta administración del tratamiento tópico en la otitis externa aguda, para evitar fracasos de tratamiento e infradosificación.
- Conocer los fármacos tópicos, que incluyen: antibióticos, corticoides y ácido acético o combinación de ellos, y su indicación según la gravedad de la otitis externa aguda.

Introducción

El oído externo está formado por: el pabellón auricular, el conducto auditivo externo (CAE) y las capas externas del tímpano. Su función principal es la captación del sonido. El CAE se forma al final del segundo mes de desarrollo, a partir de una invaginación de la primera hendidura faríngea[1].

Aunque estamos hablando de una zona muy limitada, la patología que presenta es múltiple y de muy diversos orígenes. La patología del oído externo se puede clasificar como se detalla en la tabla I.

De todas estas patologías, nos centraremos en las más frecuentes y que son además las que pueden resolverse en gran porcentaje en la consulta del pediatra. Otras patologías como son las malformativas, van a requerir siempre la colaboración de otros especialistas, como el otorrinolaringólogo (ORL) y cirujano plástico, para una correcta valoración de la extensión de las lesiones y su tratamiento.

Anatomía / Fisiología

El tímpano está a unos 2,5 cm del meato, debemos buscar el mango del martillo, y seguir el *annulus* para estar seguros de lo que vemos.

El canal auditivo externo (CAE) tiene una longitud de 2 a 3,5 cm y un diámetro de 5 a 9 mm en el adulto. Es un cilindro con forma de S, casi horizontal, con dirección de atrás hacia adelante, con un tercio externo fibrocartilaginoso y dos tercios internos óseos. Su fondo es el tímpano y su parte exterior es el meato auditivo externo que se continúa con la concha.

La piel del CAE óseo está unida al periostio, mientras que la piel de la parte cartilaginosa contiene: folículos pilosos, glándulas sebáceas y glándulas ceruminosas. Esta piel es muy fina, lo

Tabla I. Clasificación de las patologías del oído externo

Malformaciones	*Infecciosa-Inflamatoria*	*Traumatismos*	*Tumores*	*Otras*
Pabellón auricular: – Microtia – Anotia – Orejas en asa **Conducto auditivo externo (CAE):** – Estenosis – Atresia **Otros:** – Fístula preauricular – Fosita preauricular	**Infecciosos:** – Otitis externa bacteriana – Otitis externa circunscrita – Otitis externa maligna – Otomicosis – Erisipela – Celulitis – Epidermolisis ampollosa **No infecciosa:** – Otitis externa eccematosa de contacto y enfermedades dermatológicas crónicas	**Pabellón auricular:** – Heridas – Otohematoma – Congelaciones y quemaduras – Eritema Pernio **CAE:** – Heridas y hematomas	**Benignos:** – Exóstosis – Osteoma **Malignos** – **Pabellón auricular:** • Carcinoma basocelular y carcinoma epidermoide – **CAE:** • Adeno-carcinoma • Rabdomio-sarcoma	– Tapón de cerumen – Tapones epidérmicos – Cuerpos extraños

que la hace especialmente delicada a la manipulación instrumental, siendo una causa frecuente de iatrogenia (heridas, hematomas, etc.). Está inervado por el nervio facial, el trigémino y vago[2].

En cuanto a su función, el CAE mejora la audición; la presencia de pelos y cerumen, bacterias saprofitas y pH (5-5,7) protegen al tímpano de agresiones externas. La piel del conducto se descama y va a sufrir un proceso de migración hacia el meato (unos 0,07 mm/día)[3], que contribuye a la limpieza natural del conducto, eliminado los restos descamativos, cerumen y, ocasionalmente, cuerpos extraños.

Patología infecciosa

La otitis externa es la inflamación del CAE. Más del 90% son de causa bacteriana, favorecidas por la humedad, rascado y anomalías del CAE.

Otitis externa

La otitis externa se define como: la inflamación difusa del conducto auditivo externo. En el 90% de los casos tiene una etiología infecciosa bacteriana y se denomina otitis externa aguda difusa (OEA), también llamada "otitis del nadador o de las piscinas", pudiendo afectar al pabellón y a la membrana timpánica.

Presenta una elevada incidencia en la población general, afectando a un 10% de la población, al menos una vez en la vida, con un pico de incidencia en niños entre los 5 a 14 años. Es rara en niños menores de 2 años. Predomina en meses de verano. Suelen ser unilaterales (90%)[4].

Etiopatogenia/ Etiología

El cerumen presente en el CAE forma una barrera protectora de pH levemente ácido con lisozimas, que inhiben el crecimiento bacteriano. Si estos mecanismos de defensa locales se alteran, como con la exposición repetida al agua, el conducto se alcaliniza y favorece la proliferación bacteriana. La patogenia de la otitis externa es multifactorial; en la tabla II se muestran los factores predisponentes.

El 50% de las otitis externas son polimicrobianas. Los gérmenes más frecuentes aislados son: *Pseudomonas aeruginosa* (38%) y *Staphylococcus aureus* (8%). Los hongos son responsables de menos del 2% de los casos de otitis externa aguda; sin embargo, la presencia de factores de riesgo, como el uso de tratamiento antibiótico tópico previo, inmunosupresión y diabetes mellitus puede favorecer la infección fúngica. Los hongos más frecuentemente aislados son: *Aspergillus niger* y *Candida albicans*[5,6].

Tabla II. Factores predisponentes de la otitis externa

- Humedad ambiental, natación, agua contaminada, sudoración excesiva y prótesis auditivas
- Temperatura ambiental elevada
- Traumatismos locales:
  - Bastoncillos
  - Auriculares y prótesis auditivas
  - Rascado y manipulación
- Enfermedades dermatológicas crónicas
- Eccema, psoriasis, dermatitis seborreica o acné
- Anormalidades anatómicas
- Conducto auditivo externo estrecho y largo

Clínica

La otitis externa cursa con otalgia intensa de instauración rápida, con signos inflamatorios del CAE, como dolor a la presión del trago y tracción del pabellón auricular.

El diagnóstico es fundamentalmente clínico, basado en la historia y exploración física. El síntoma principal es la otalgia moderada-intensa de instauración rápida. Se acompaña de signos y síntomas inflamatorios del CAE, como se detalla en la tabla III[7]. El dolor es intenso pudiendo interferir el descanso nocturno. Asocia al inicio del cuadro

Tabla III. Signos y síntomas de otitis externa aguda difusa

- **Inicio rápido:** en 48 h
- **Síntomas de inflamación del CAE:** otodinia (a menudo severa), prurito y/o sensación de ocupación, con o sin hipoacusia, o dolor con la masticación
- **Signos de inflamación del CAE:** dolor a la presión del trago, a la tracción del pabellón auricular o ambos. Edema difuso del canal auditivo y/o eritema con o sin otorrea, linfadenitis regional, eritema de la membrana timpánica si esta es visible, o celulitis de la piel adyacente

CAE: conducto auditivo externo. Modificado de: Rosenfeld RM, Schwartz SR, Cannon CR, Roland PS, Simon GR, Kumar KA, et al. Clinical practice guideline: acute otitis externa. Otolaryngol Head Neck Surg. PubMed. 2014; 150: S1-24.

clínico: prurito y sensación de plenitud ótica, con o sin pérdida de audición. La otorrea es mínima y de aspecto claro al inicio del cuadro, siendo de aspecto grumoso/purulento y de color variable en estadios más avanzados[8].

En la exploración física es fundamental realizar una inspección del pabellón y trago buscando: edema, signos inflamatorios o traumáticos. El dolor a la presión del trago o a la tracción del pabellón auricular son hallazgos indicativos de otitis externa, aunque pueden estar ausentes en casos leves. En la otoscopia se visualiza edema con eritema difuso en conducto auditivo, que puede impedir ver de forma completa el tímpano. En estadios precoces el tímpano no muestra alteraciones. En las formas severas puede aparecer afectación periauricular con presencia de linfoadenopatías y fiebre.

La severidad de la otitis externa se establece en función de la clínica y la exploración física, en tres grados, desde leve a severa[6,9]. El cultivo de las secreciones en las otitis externas puede mostrar flora normal o colonizadores oportunistas[10]. Estaría indicado solo en pacientes con: otitis externa grave, recurrente, crónica, pacientes inmunodeprimidos o en pacientes que no responden al tratamiento[11].

Diagnóstico diferencial

Debemos distinguir la OEA de otras entidades que cursan con otalgia, otorrea e inflamación del CAE, como: otitis media aguda, mastoiditis, dermatitis, herpes zóster ótico, forúnculo, miringitis bullosa o celulitis.

Nuestro principal diagnóstico diferencial de la OEA es la otitis media aguda (OMA) como se muestra en la tabla IV, debido a la alta prevalencia de ambas en la población pediátrica y la necesidad de instaurar antibioterapia sistémica en la OMA. De forma general, el dolor mejora con la perforación timpánica (al ceder la presión a la que está sometido el tímpano) en la OMA y empeora con la otorrea en la OEA. En la OMA los niños suelen presentar antecedentes catarrales y fiebre, ausentes en la OEA, en la que sí encontramos alguno de los factores predisponentes de la OEA. Una prueba muy útil y esclarecedora es la realización de una timpanometría, que mostrará una curva normal en pico (tipo A) en la OEA y una curva con trazado plano (tipo B) en la OMA. El impedancímetro portátil es un instrumento aconsejable en las consultas de pediatría.

Otra patología a tener en cuenta en el diagnóstico diferencial por su gravedad es la mastoiditis, que suele presentarse como complicación de una OMA y cursa con síntomas inflamatorios en región mastoidea y despegamiento del pabellón auricular, no siendo este patognomónico, ya que en algunos casos, el edema de una OEA puede afectar al cartílago auricular y causar dicho despegamiento.

Tratamiento de la otitis externa

El tratamiento de la otitis externa no complicada consiste en: limpieza de las secreciones del conducto auditivo y tratamiento antibiótico/antiséptico tópico asociado a una analgesia adecuada.

Los pilares fundamentales en el tratamiento de la otitis externa no complicada son la limpieza del conducto auditivo y el control del dolor y de la inflamación-infección.

La limpieza del canal auditivo es el primer paso, pues nos va a facilitar la entrada de las gotas tópicas para el control de la inflamación-infección[12]. Debe realizarse de forma cuidadosa, bien de forma instrumental o si la membrana timpánica está íntegra, con lavado con una jeringa con antiséptico diluido 1:1 con agua a temperatura de 37ºC.

El alivio del dolor es fundamental, pues este es intenso, debido a que el periostio está muy próximo a la piel del CAE y es muy sensible al dolor. La administración de analgésicos, como el paracetamol o ibuprofeno a dosis habituales, son suficientes para el control del dolor leve-moderado. En casos severos, aunque es raro, pueden ser necesarios analgésicos opioides. No hay indicación para el uso de anestésico tópico en las OEA, debido a que pueden enmascarar la progresión de la enfermedad.

El tratamiento tópico es de elección en las OEA no complicadas, dado que alcanza altas concentraciones a nivel local y evita efectos secundarios sistémicos o promover resistencias[7]. Existen en el mercado: soluciones acidificantes, antisépticos, glucocorticoides y antibióticos tópicos en monoterapia o en combinación, como se muestra en la tabla V.

El abordaje de la inflamación y de la infección dependerá de la severidad de la OEA[13]. En las OEA leves, se pueden usar preparados combinados de ácido acético-hidrocortisona o antisépticos en monoterapia. En los casos moderados, preparados tópicos ácidos que combinen antibiótico y glucorticoides, dejando para los casos graves, la colocación de mechas y, si hay evidencia de celulitis periauricular, antibiótico sistémico. En los pacientes inmunodeprimidos, independientemente de la gravedad de la infección, está indicado tratamiento antibiótico tópico y sistémico.

Antibióticos tópicos

- Los antibióticos tópicos de primera línea son las fluoroquinolonas (ciprofloxacino y ofloxacino) con actividad bactericida. El ciprofloxacino es activo frente a enterobacterias, *Pseudomonas aeruginosa* y administrado por vía tópica frente a

Tabla IV. Diagnóstico diferencial entre otitis media aguda (OMA) y otitis externa (OEA)

	Otitis externa	*Otitis media aguda*
Edad	Mayores de 5 años	Entre 2 y 5 años
Estación más frecuente	Verano	invierno
Síntomas catarrales previos	Ausentes	Presentes
Antecedentes de natación	Presente	Ausente
Dolor a la masticación	Presente	Ausente
Dolor a la tracción del pabellón y presión del trago	Presente	Ausente
Adenopatía cervical	Frecuente	Menos frecuente

Tabla V. Fármacos disponibles para el tratamiento de la otitis externa

Quinolona con corticoide tópico:
- Hidrocortisona con ciprofloxacino gotas óticas en suspensión 2 g/ml + 10 mg/ml: 3 gotas cada 12 horas
- Fluocinolona con ciprofloxacino gotas óticas en solución 3 mg/ml + 0,25 mg/ml: 6-8 gotas cada 12 horas

Quinolona tópica sin corticoide:
- Ciprofloxacino gotas óticas 3 mg/ml: 4-6 gotas cada 8 horas
- Ciprofloxacino gotas óticas en solución 1,2 mg/0,4 ml: 1 monodosis cada 12 horas. No en menores de 2 años
- Ciprofloxacino sol. ótica monodosis 1 mg/0,5 ml: 1 monodosis cada 12 horas. No en menores de 2 años

Antibiótico no quinolona con corticoide:
- Dexametaxona con polimixina B + trimetoprima gotas óticas en solución 1 mg/10.000 UI/1 mg: 4 gotas cada 6-8 horas. No en menores de 2 años

Modificada de: Maté Cano I, Ordóñez Sáez O, Romero-García A. Otitis externa. En: Guía-ABE. Infecciones en Pediatría. Guía rápida para la selección del tratamiento antimicrobiano empírico [en línea]. Consultado el 21 de enero de 2022. Disponible en: http://www.guia-abe.es.

cocos gram positivos. Las reacciones de hipersensibilidad son raras, siendo seguros en la edad pediátrica. No son ototóxicos. Se administran cada 12 h.

- Pueden aparecer resistencias, sobre todo de *P. aeruginosa*, con el uso crónico de estos antibióticos; sin embargo, los estudios *in vitro* muestran que la sensibilidad de norfloxacino frente a *P. aeruginosa* se mantiene alta (98%)[14,16].
- Los aminoglucósidos tópicos (tobramicina, gentamicina) son bactericidas con efectividad frente a *Pseudomonas aeruginosa* y *S. aureus,* con buena respuesta clínica. En pacientes con perforación timpánica son ototóxicos, por lo que no se deben usar. Se administran cada 6-8 h.
- La polimixina B y neomicina son antibióticos que se usan en combinación con otros preparados tópicos (corticoides). Polymixina B es efectiva frente a *P. aeruginosa* y la neomicina frente a *S. aureus*. Son frecuentes las reacciones de hipersensibilidad local (5-15% con neomicina). Se administran cada 6-8 h.

Glucocorticoides tópicos

Los glucorticoides tópicos disminuyen el proceso inflamatorio mejorando el dolor y el prurito, siendo generalmente bien tolerados. Los más usados son: hidrocortisona, dexametasona y prednisolona.

Antisépticos y soluciones acidificantes

Los antisépticos y soluciones acidificantes actúan como bacteriostáticos. Los más empleados son el ácido acético y el alcohol. Las soluciones acidificantes inhiben el crecimiento bacteriano de *P. aeruginosa* y *S. aureus*[17]. Son seguros, pero pueden producir irritación y dolor local durante su administración. En pacientes con perforación timpánica pueden irritar la mucosa del oído medio. La tasa de curación de estos agentes en monoterapia es más baja que cuando se combinan con glucocorticoides/antimicrobianos tópicos a las 2-3 semanas de seguimiento.

Formas de administración del tratamiento tópico

La instilación de gotas óticas es fundamental para el éxito del tratamiento de la otitis externa, por lo que se debe instruir adecuadamente a los padres, como se indica en la tabla VI. Una causa común de fracaso del tratamiento tópico es la infradosificación.

Las mechas comercializadas (Pope Otowick®) están hechas de una esponja de alcohol polivinílico, que se expanden a medida que se aplican las gotas óticas, facilitando una retención más prolongada de la solución ótica. Se deben reemplazar cada 1-3 días.

Antibióticos sistémicos

Están indicados en pacientes con otitis externa asociada a celulitis preauricular/auricular y en inmunodeprimidos. Se deben cubrir los patógenos frecuentes aislados como *S. Aureus* y *P. Aeruginosa*. El tratamiento con un antibiótico betaláctamico antiestafilococico sería la opción frente a *S. Aureus meticilin* sensible. Siendo las quinolonas una opción a considerar frente a *P. Aureginosa*. La dosis de ciprofloxacino recomendada en niños son 10mg/kg/dosis dos veces al día (máximo 500mg/dosis) durante 7 a 10 días[14,15].

Tabla VI. Instrucciones para la aplicación de tratamiento tópico en el conducto auditivo externo (CAE)

1. Lavado de manos para evitar contaminación
2. Calentar un poco el envase entre las manos, los cambios de temperatura pueden provocar mareo, que cede en poco tiempo
3. Limpieza del pabellón auricular con delicadeza para eliminar secreciones
4. Colocar al paciente sentado con la cabeza inclinada sobre el lado contrario al del oído afectado o tumbado
5. Traccionar de la oreja hacia arriba y hacia atrás en caso de adultos, hacia atrás en los niños, y hacia atrás y hacia abajo en los lactantes. Hace más accesible el conducto
6. Dejar caer las gotas sobre la pared lateral del conducto y no directamente, se evitará la formación de burbujas que impiden a las gotas entrar en el CAE
7. Presionar y liberar el trago (bombeo) para que el medicamento avance en profundidad y permanecer en la postura adoptada entre 3 a 5 min
8. No poner algodones ni gasas, ya que absorben las gotas y, si se dejan durante más tiempo, impiden el drenaje de secreciones y la aireación del CAE
9. Si el conducto es excesivamente estrecho, introducir una mecha y, posteriormente, instilar las gotas. Las mechas de alcohol polivinílico deben estar completamente secas al introducirlas para mantener su rigidez

Complicaciones de la otitis externa

Las complicaciones más frecuentes de la otitis externa son la otitis externa maligna y la celulitis periauricular.

Los pacientes presentan mejoría clínica en las primeras 48 h tras iniciar el tratamiento con desaparición de los síntomas a la semana. La ausencia de mejoría obligaría a descartar otras entidades que simulan OEA o complicaciones. La otitis externa difusa puede presentar complicaciones potencialmente graves, sobre todo en pacientes con comorbilidades. Las complicaciones más frecuentes de la otitis externa son la otitis externa maligna y la celulitis periauricular.

Prevención

Las medidas preventivas se recomendarán a aquellos pacientes con: OEA recurrentes, inmunodeprimidos y con patología dermatológica crónica. Hay que evitar la limpieza enérgica del conducto auditivo externo y la humedad excesiva (debemos secar la parte externa de los oídos después del baño o ducha. Usar tapones o gorro al nadar). Las gotas de ácido acético 2% o alcohol boricado ayudan a mantener seco el oído, previene la maceración de la piel y acidifican el conducto evitando el crecimiento bacteriano. No se han realizado estudios randomizados y controlados para identificar la estrategia más eficaz.

Otras formas de otitis externa

Otitis externa circunscrita. Forúnculo

Es la infección de un folículo pilosebáceo de la parte externa del conducto auditivo externo. El agente causal suele ser *S. aureus* y su vía de entrada es la manipulación del CAE. Cursa con otalgia intensa y pueden aparecer adenopatías. En la otoscopia se reconoce por la presencia de una tumoración hiperémica con aspecto de estar a tensión, muy dolorosa a la palpación (Fig. 1). La evolución suele ser a la abscesificación y drenaje espontáneo. El tratamiento consistirá en la aplicación de pomada antibiótica (mupirocina o ácido fusídico) 3-4 veces al día. La antibioterapia sistémica (cloxacilina, β-lactámicos o macrólidos) estaría indicada en formas graves. Puede ser útil aplicar calor seco local para acelerar la maduración de la lesión. La incisión con drenaje debe llevarse a cabo solo en casos en los que la fluctuación sea evidente.

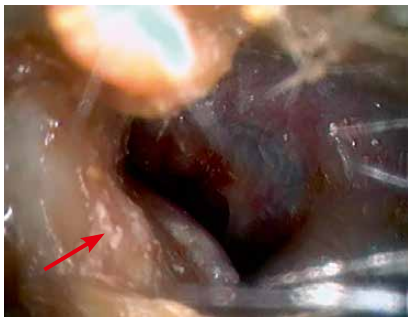

Figura 1. Forúnculo incipiente.

Figura 2. Otomicosis. Hifas.

Otitis externa maligna

El diagnóstico es clínico ante una OEA de evolución tórpida en pacientes inmunodeprimidos, diabéticos y de edad avanzada.

La otitis externa maligna ocurre cuando la infección se propaga desde el canal auditivo a los huesos circundantes de la base del cráneo. Es bastante rara en pediatría, pero puede ocurrir en pacientes con inmunodepresión. La clínica de la otitis externa maligna es inespecífica y deberá sospecharse ante una otitis externa de evolución tórpida en pacientes con comorbilidades (diabetes mellitus, inmunodepresión, etc.). La otalgia intensa es el síntoma más constante. Son frecuentes también: otorrea, plenitud ótica y síntomas sistémicos como: fiebre, cefalea y afectación del estado general. La osteomielitis de la base del cráneo se manifestará con afectación de pares craneales y complicaciones intracraneales. Los niños con otitis externa maligna tienen mayor incidencia de parálisis facial, debido a la situación anatómica del nervio facial próximo al CAE[15,16].

La otoscopia muestra una otorrea amarillo-verdosa con tejido de granulación y áreas ulceradas en la pared del conducto auditivo. El germen más frecuente es *Pseudomonas aeruginosa* (90%). Ante la sospecha, estaría indicado solicitar resonancia magnética craneal o tomografía computarizada (TAC).

El tratamiento se basa en antibioterapia sistémica que cubra *Pseudomona aeruginosa*. En los casos no complicados y pacientes inmunocompetentes se sugiere ciprofloxacino en monoterapia (en adultos: 400 mg IV cada 8 h; en niños: 20-30 mg/kg/día IV cada 12 h, máx. 800 mg/día). La duración del tratamiento se establece en 6-8 semanas. El tratamiento tópico no tiene ningún papel salvo limpieza local. La cirugía se reserva para aquellas situaciones en la que se quiera descartar malignidad.

Otomicosis

Es la infección fúngica del conducto auditivo externo. Aunque es rara como otitis externa primaria, puede aparecer como complicación de otras formas de otitis o por el uso de antibióticos o corticoides tópicos de forma prolongada (Fig. 2). Los más frecuentes son *Aspergillus niger* y *Cándida albicans*.

La clínica es menos intensa que en la otitis externa bacteriana, siendo el prurito el síntoma principal. Es importante no confundir una micosis con el residuo sólido que deja, en forma de punteado o costra blanquecina, el uso de las formas tópicas de ciprofloxacino con corticoides (Fig. 3). El tratamiento de esta otitis exige una limpieza adecuada del CAE y el empleo de antifúngicos tópicos.

Otitis externa vírica

Herpes zóster ótico (síndrome de Ramsay Hunt)

Se origina por la reactivación del virus varicela-zóster acantonado en el

Figura 3. Residuo sólido durante el tratamiento con ciprofloxacino tópico.

Figura 4. Miringitis bullosa.

ganglio geniculado del VII par craneal, tras una primoinfección ocurrida en la infancia. Al inicio, cursa con: otalgia intensa, urente y exploración normal. A las 24-48 h aparecen las vesículas en el conducto auditivo externo y parte de la concha del pabellón auricular y membrana timpánica. Puede haber paresia o parálisis facial ipsilateral. Existe una gran variabilidad en la presentación clínica. El diagnóstico precoz es fundamental para iniciar el tratamiento con antivirales y corticoides.

Miringitis bullosa

Es una inflamación de la membrana timpánica con presencia de vesículas (Fig. 4) que se aprecian en la otoscopia, normalmente en el curso de un catarro de vías altas. Se debe a una infección vírica (rinovirus, parainfluenza, VRS, virus gripe A, zóster, etc.). Cursa con otalgia intensa provocada por la formación de las vesículas, y su rotura puede dar lugar a otorrea sanguinolenta o serosa. Se pueden sobreinfectar con agentes bacterianos. El tratamiento incluye: analgesia, limpieza, y antivirales en caso de infección por herpes simple o zóster. Suele curar espontáneamente, pero está indicado tratamiento antibiótico para evitar la sobreinfección bacteriana.

Otitis externa eccematosa

Se caracteriza por una dermatitis con descamación, eritema y prurito del CAE. Se observa en patologías dermatológicas crónicas como: dermatitis atópica, seborreica o psoriasis, que afectan a la piel que recubre el CAE y pabellón auricular. Otra causa de otitis eccematosa es la dermatitis de contacto. La clínica se caracteriza por prurito intenso y persistente. La otoscopia muestra: eritema, descamación y formación de fisuras en la piel del CAE. La otorrea es escasa, de aspecto seroso e indolora. El tratamiento debe dirigirse al control de la enfermedad dermatológica de base o retirada del agente causal. Los glucocorticoides tópicos se pueden usar en combinación con soluciones acidificantes para controlar la inflamación.

Patología infecciosa del pabellón auricular

Celulitis del pabellón auricular

Es una infección de la dermis y tejido celular subcutáneo producida por patógenos como: *Staphylococcus aureus* y *Streptococcus beta-hemolítico del grupo A*.

La presentación clínica es una tumefacción con enrojecimiento del pabellón sin sobreelevación de bordes, con aumento de temperatura local de inicio y extensión de rápida evolución. Suele haber un antecedente traumático previo, picadura de insecto o diseminación de una otitis externa. Puede asociar malestar general. El tratamiento de elección es: cloxacilina o cefalosporina de tercera generación[1].

Erisipela

Es una infección de la dermis y tejido celular subcutáneo producida por *Streptococcus pyogenes*. Se presenta como una placa eritematosa, dolorosa, de bordes nítidos y sobreelevados bien delimitados. Asocia manifestaciones sistémicas como: fiebre, malestar general, cefalea, etc. El tratamiento de elección es la penicilina y derivados.

Piodermas del pabellón auricular

El pabellón auricular puede presentar infecciones en la piel de recubrimiento, con afectación de la capa dérmica, producidas por *Staphylococcus aureus* o *Streptococcus pyogenes*, dando lugar al impétigo, que cursa con lesiones vesículo-pustulosas que evolucionan a la formación de costras melicéricas (*S. pyogenes*) o ampollas o bullas flácidas sobre una piel normal. Tratamiento con penicilinas y/o cloxacilinas sistémicas.

Pericondritis

Es la infección del cartílago del oído externo de etiología bacteriana; suele existir antecedente traumático previo con puerta de entrada habitualmente visible (contusión, herida, etc.). El germen más frecuente es *Pseudomona aeruginosa*. El diagnóstico es clínico, caracterizado por inflamación y dolor intenso pulsátil del pabellón auricular sin afectar el lóbulo. El tratamiento indicado sería un antibiótico sistémico como las quinolonas (ciprofloxacino 400 mg iv/12 h o 750 mg vo/12 h); también puede usarse β-lactámicos anti-pseudomona + aminoglucósido. A nivel local, se debe realizar drenaje si existe colección hemática o absceso, cubriendo la zona con una gasa impregnada de antibiótico tópico, respetando los relieves del pabellón auricular y vendaje poco compresivo.

Cuerpos extraños en el conducto auditivo externo

Suelen cursar de forma asintomática. Se debe evitar el lavado para la extracción. Las pilas de botón requieren una extracción urgente.

La mayoría de los cuerpos extraños auditivos ocurren en niños menores de 6 años, seguidos por niños mayores y adultos con necesidades especiales[18]. El cuerpo extraño se localiza con mayor frecuencia en el oído derecho (en diestros mano dominante). Los objetos suelen ser inanimados e inertes como: trozos de goma de borrar, lápiz, cuentas o papel, entre otros (Fig. 5). Menos frecuentes: pilas de botón e insectos. En niños cualquier objeto lo suficientemente pequeño puede ser introducido en el CAE.

Los pacientes suelen ser asintomáticos y descubrirse como hallazgo casual. Cuando presentan sintomatología, la más frecuente es otalgia y otorragia. Si se obstruye por completo el CAE da lugar a hipoacusia y, raramente, tos por irritación del nervio vago. En el caso de insectos vivos (garrapatas, mosquitos,

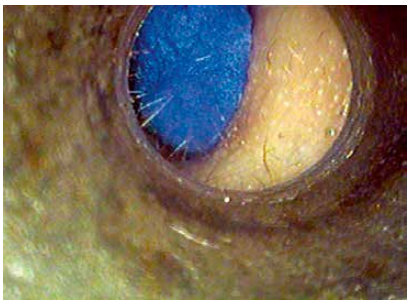

Figura 5. Cuerpo extraño en conducto auditivo externo (tapón de espuma).

etc.) pueden presentar: acúfenos, otalgia y sensación de movimiento en CAE.

El diagnóstico se realiza por otoscopia, debiendo revisar el oído contralateral y ambas fosas nasales.

El tratamiento consiste en la extracción del cuerpo extraño de forma instrumental bajo visualización directa. Se debe evitar el lavado, el cual está contraindicado en el caso de semillas que pueden aumentar de volumen con el agua y quedar enclavadas, y cuando se trata de pilas de botón que en contacto con el agua alcalinizan el conducto y provocan necrosis por licuefacción. Las pilas de botón requieren una extracción urgente por el riesgo de quemaduras. En el caso de insectos vivos, requieren matarlos previamente, instilando sustancias oleosas o anestésicos tópicos que contengan una base de alcohol. Las complicaciones se pueden producir durante la introducción del objeto por las maniobras de extracción o por la misma presencia del cuerpo extraño. Entre ellas, se han descrito: otitis externa, perforación timpánica, infecciones locales, laceraciones de la piel del CAE y hematomas.

Tapón de cerumen

El cerumen protege la piel del CAE de la maceración, infecciones y traumatismos.

La cera está formada por: secreciones de glándulas sebáceas y ceruminosas junto con descamación epitelial, bacterias saprofitas y agua. El cerumen protege el CAE de la maceración, infecciones y traumatismos. Se desaconseja la retirada del cerumen con bastoncillos, dado que introducen más el cerumen en lugar de extraerlo (efecto baqueta). El CAE presenta un mecanismo de autolimpieza por la migración del epitelio descamado junto a los movimientos mandibulares, si estos mecanismos fracasan, la cera se acumula en exceso formando el tapón de cerumen.

La impactación de cerumen suele ser asintomática. En los casos que se produzca una obstrucción completa del CAE aparecerán síntomas como: pérdida de audición, plenitud ótica, molestias o mareo. La otoscopia es suficiente para realizar el diagnóstico.

La extracción del tapón estaría indicada en pacientes sintomáticos y en niños, si es necesario visualizar el tímpano o realizar audiometría. Se puede realizar de tres formas: mediante irrigación del oído con agua a 37ºC, agentes cerumenolíticos con lavado posterior (contraindicado en pacientes con perforación timpánica), y por extracción instrumental bajo control visual con microscopio. En ocasiones, tras la extracción mediante lavado, encontramos una perforación timpánica no conocida; en este caso pautaremos gotas antibióticas tópicas durante 5-7 días, de forma preventiva. Con cualquier procedimiento, hay que recordar que el CAE es muy sensible y es fácil que aparezcan: dolor, tos y, en ocasiones, mareos. Las complicaciones derivadas de la extracción son: hematomas, heridas y perforación timpánica.

Tapones epidérmicos

Se originan por la acumulación de queratina en capas en forma de bulbo de cebolla en la porción ósea del CAE. Se adhieren a la pared ósea, de tal forma que pueden llegar a erosionarla, así como también se puede afectar la membrana del tímpano. Suelen ser bilaterales. La clínica más frecuente es la hipoacusia. El tratamiento de elección es la extracción instrumental con visualización directa[7].

Traumatismos del oído externo

Los traumatismos del oído externo afectan con mayor frecuencia al pabellón auricular que al conducto auditivo externo, al encontrarse más expuesto.

Heridas del pabellón auricular

Se pueden producir aisladas o asociadas a otras lesiones, bien por: agresiones, mordeduras o accidentes de tráfico. Pueden afectar la piel y/o el cartílago; en ocasiones con arrancamiento total del pabellón auricular. El tratamiento consiste en realizar lavado y desinfección de la herida, y sutura con anestesia local. Se recomienda tratamiento antibiótico sistémico para evitar infección y, sobre todo, la pericondritis[19].

Heridas del conducto auditivo externo

Se producen por manipulaciones en el CAE como: el rascado, introducción de cuerpos extraños (horquillas, prótesis auriculares, bastoncillos, etc.) y de forma iatrogénica durante la exploración. Pueden verse lesiones del CAE que se producen de forma indirecta, producidas por el cóndilo mandibular al ser desplazado violentamente hacia atrás como resultado de un golpe sobre el mentón y en fracturas de la base del cráneo. En estos casos se deben descartar lesiones en oído medio. La clínica habitual consiste en: otalgia, otorragia e hipoacusia.

El tratamiento consiste, en el caso de las erosiones pequeñas, en limpieza y la administración de antiséptico tópico durante 3-4 días. En el caso de lesiones más extensas, asociamos tratamiento antibiótico sistémico y colocación de gasa con pomada antibiótica, para evitar una posible estenosis cicatricial del CAE.

Otohematoma

Se denomina otohematoma al acúmulo de sangre entre el cartílago y el pericondrio del pabellón auricular. Se produce por traumatismos directos sobre el pabellón auricular. Se localizan en la parte externa entre el hélix y antihélix. El tratamiento consiste en su drenaje. Se aconseja vendaje compresivo y profilaxis antibiótica que cubra *Pseudomonas aeruginosa* para prevenir la infección del mismo, dando lugar a una pericondritis que pueda dejar como secuela una deformidad del pabellón auricular (oreja de coliflor).

Tumores

Los tumores debemos sospecharlos ante un crecimiento de tejido anormal en el CAE; pero, en ocasiones, simulan una otitis externa, por lo que debemos sospecharlos también ante la ausencia de respuesta al tratamiento.

Los tumores del CAE son raros y menos frecuentes que los localizados en pabellón auricular.

Entre los benignos encontramos **quistes epidérmicos**, que suelen ser asintomáticos y en la otoscopia se presentan como una perla blanquecina localizada en CAE óseo. Presentan crecimiento progresivo y el tratamiento consiste en su extirpación. Los **osteomas** y las **exostosis** son raros en los niños. El osteoma se presenta como una excrecencia ósea lisa mamelonada única y pediculada,

mientras que las exostosis son múltiples y con una base de implantación más amplia. El diagnóstico se confirma con TAC. Las exostosis se ven favorecidas por los deportes acuáticos en agua fría. El tratamiento es quirúrgico[8].

Se presentan con otalgia leve y otorrea sanguinolenta. La parálisis facial y la pérdida de audición son síntomas tardíos. Entre los tumores malignos en los niños encontramos el rabdomiosarcoma.

Malformaciones congénitas del oído externo

Pueden aparecer aisladas o asociadas a otras malformaciones. Su diagnóstico se realiza por inspección y otoscopia.

Son anomalías del pabellón auricular y del CAE por alteraciones en el desarrollo embrionario. La etiología puede ser de origen genético, producida por infecciones (rubéola, sarampión, gripe...) o farmacológicas.

Las malformaciones más frecuentes son: alteraciones en el desarrollo y crecimiento incompleto del pabellón auricular con diferentes grados de afectación (Fig. 6). La ausencia del pabellón auricular (anotia) es rara y suele ser unilateral. Se asocia a distintos grados de estenosis o atresia del CAE. Las alteraciones en la forma se producen por alteración en el desarrollo de los cartílagos (orejas en asa o separadas). Las fositas preauriculares son pequeñas hendiduras situadas delante del hélix y por encima del trago. Suelen ser bilaterales (25-50%). Presentan un riesgo de pérdida auditiva cinco veces superior a la población general. Las fístulas y quistes preauriculares son el resultado de una mala fusión de los arcos branquiales primero y segundo, formando un trayecto fistuloso. Se presentan como un pequeño orificio delante de la raíz del hélix. Puede producir cuadros de infecciones de repetición, estando indicada la cirugía en estos casos.

Figura 6. Microtia.

Función del pediatra de Atención Primaria

El Pediatra de Atención Primaria (AP) ejerce un papel fundamental. Es el primero en atender la mayoría de la patología del oído externo[20], siendo la otitis externa aguda difusa la patología más frecuentemente atendida en meses de verano en las consultas de AP. El pediatra es el encargado de diagnosticar e instaurar el tratamiento de las patologías más frecuentes del oído externo. Su función es realizar un seguimiento de dichas patologías y detectar de forma precoz las complicaciones que requieran una derivación al medio hospitalario para valoración por Otorrinolaringólogo (ORL).

Conflicto de intereses

No hay conflicto de interés en la elaboración del manuscrito.

Bibliografía

Los asteriscos reflejan el interés del artículo a juicio de los autores.

1. Gascón Rubio MC, Díaz de Cerio Canduela P, Lacosta Nicolás JL. Oído. Embriología del oído. En: Libro virtual de formación en ORL I. SEORL-CCC. 2009; cap. 5. p. 1-13. Acceso el 21 de octubre de 2021.
2. de Juan Beltrán J, Virós Porcuna B, Orús Dotú C. Oído. Bases anatómicas del oído y el hueso temporal. En: Libro virtual de formación en ORL I. SEORL-CCC. 2009; cap. 2. p. 1-27. Acceso el 21 de octubre de 2021.
3. Grunstein E, Santos F, Selesnick SH. Trastornos del oído externo. En: Lalwani AK. eds. Diagnóstico y tratamiento en Otorrinolaringología. Cirugía de cabeza y cuello, 2e. McGraw Hill; 2009. Acceso el 8 de noviembre de 2021.
4. Stone KE. Otitis External. Pediatrics in Review. 2007; 28: 77.
5. Martin TJ, Kerschner JE, Flanary VA. Fungal causes of otitis externa and tympanostomy tube otorrhea. Int J Pediatr Otorhinolaryngol. 2005; 69: 1503-8.
6. Goguen LA. External otitis: Pathogenesis, clinical features, and diagnosis. UpToDate. 2021. Acceso el 13 de enero de 2022.
7.*** Rosenfeld RM, Schwartz SR, Cannon CR, Roland PS, Simon GR, Kumar KA, et al. Clinical practice guideline: acute otitis externa. Otolaryngol Head Neck Surg. PubMed. 2014; 150: S1-24.
8.*** François M. Patología del conducto auditivo externo. EMC – Pediatría. 2020; 55: 1-10.
9. Costa Ribas C, Amor Dorado JV. Otitis externa: Guías clínicas Fisterra. 2017.
10. PS Hui C, Canadian Paediatric Society. Infectious Diseases and Immunization Committee Acute otitis externa. Paediatr Child Health. 2013; 18: 96-8.
11. Osguthorpe JD, Nielsen DR. Otitis externa: Review and clinical uptodate. AM Farm Physician. 2006; 74: 1510.
12. Kaushik V, Malik T, Saeed SR. Interventions for acute otitis externa. Cochrane Database Syst Rev. PubMed. 2010; (1): CD004740.
13. Goguen LA. External otitis: Treatment. In Rose, BD (Ed). UpToDate v15.1. Wellesley MA: UpToDate. 2021.
14. Dohar JE, Kenna MA, Wadowsky RM. In vitro susceptibilidad of aural isolates of Pseudomonas aureginosas to commonly used ototopical antibiotics. Am J Otol. 1996; 17: 207.
15. Rubin Grandis J, Yu VL. Malignant (necrotizing) external otitis - UpToDate. 2019.
16. Díaz Sastre MA, Zannin I, Jiménez Antolín J. Oído. Patología inflamatoria del oído externo. Otitis externa. Otitis externa maligna. En: Libro virtual de formación en ORL I. SEORL-CCC. 2009; cap. 13. p. 1-15. Acceso el 21 de octubre de 2021.
17. Ramírez-Salas JE, Benito-Orejas JI, Bauer M, Viveros-Díez P, Cifuentes-Navas VA, Duque-Holguera V. Manifestaciones clínicas del síndrome de Ramsay-Hunt en una serie de 20 casos. Rev. ORL. 2020; 12: 3-17. Citado el 15 de enero de 2022.
18. Bidón Gómez U, Alonso González C, Castro Serrano A. Oído. Tapón de cerumen y epidérmico. Cuerpos extraños. En: Libro virtual de formación en ORL I. SEORL-CCC. 2009; cap.12. p. 1-11. Acceso el 21 de octubre de 2021.
19. Pérez Delgado L, Herrera Tolosana S, Fraile Rodrigo JJ. Oído. Traumatismos del oído. Heridas. Conmoción laberíntica. Fracturas del hueso temporal. Secuelas. En: Libro virtual de formación en ORL I. SEORL-CCC. 2009; cap.22. p. 1-20. Acceso el 21 de octubre de 2021.
20. Gil-Carcedo M, Vallejo LA, Gil Caicedo E. Patología del oído externo en L. Otología. 2ª ed. Panamericana. Madrid. 2004.

Bibliografía recomendada

– Rosenfeld RM, Schwartz SR, Cannon CR, Roland PS, Simon GR, Kumar KA, et al. Clinical practice guideline: acute otitis externa. Otolaryngol Head Neck Surg. PubMed. 2014; 150: S1-24.

Guía de práctica clínica americana actualizada sobre las recomendaciones del manejo y tratamiento de la otitis externa, basada en la evidencia en niños mayores de 2 años y adultos.

– François M. Patología del conducto auditivo externo. EMC – Pediatría. 2020; 55: 1-10.
Actualización de la patología más frecuente del oído externo.

– Libro virtual de formación en ORL. SEORL-CCC. 2009. ISBN: 978-84-692-5637-4.
Revisión y actualización sobre las patologías más frecuentes del oído externo en el diagnóstico y tratamiento.

– Batuecas-Caletrío Á, Santa Cruz Ruiz S, Pardal-Refoyo JL. Atlas de otoscopia para estudiantes. Revista ORL. 2022; 13: 1-79.
Atlas en imágenes, donde se recogen los conceptos en la realización de la otoscopia y las patologías más frecuentes e importantes del oído.

Caso clínico

Escolar de 6 años que acude a consulta por otalgia intensa derecha de 3 días de evolución, asociando en las últimas 24 h otorrea escasa, de aspecto claro. Afebril en todo momento. Sin antecedentes de proceso infeccioso intercurrente previo. Practica natación.

Antecedentes personales: no refiere otitis de repetición. No dermatitis atópica. Sin enfermedades de interés. No alergias medicamentosas conocidas. Calendario vacunal correcto para su edad.

Exploración física: Tª: 36,1ºC. Buen estado general, bien perfundido. A la inspección no presenta signos inflamatorios retroauriculares ni despegamiento de pabellón auricular. Presenta dolor a la tracción del pabellón auricular izquierdo. Otoscopia: edema con hiperemia en CAE, con abundantes secreciones que impiden visualización de membrana timpánica. Resto sin alteraciones.

Algoritmo del tratamiento de la otitis externa

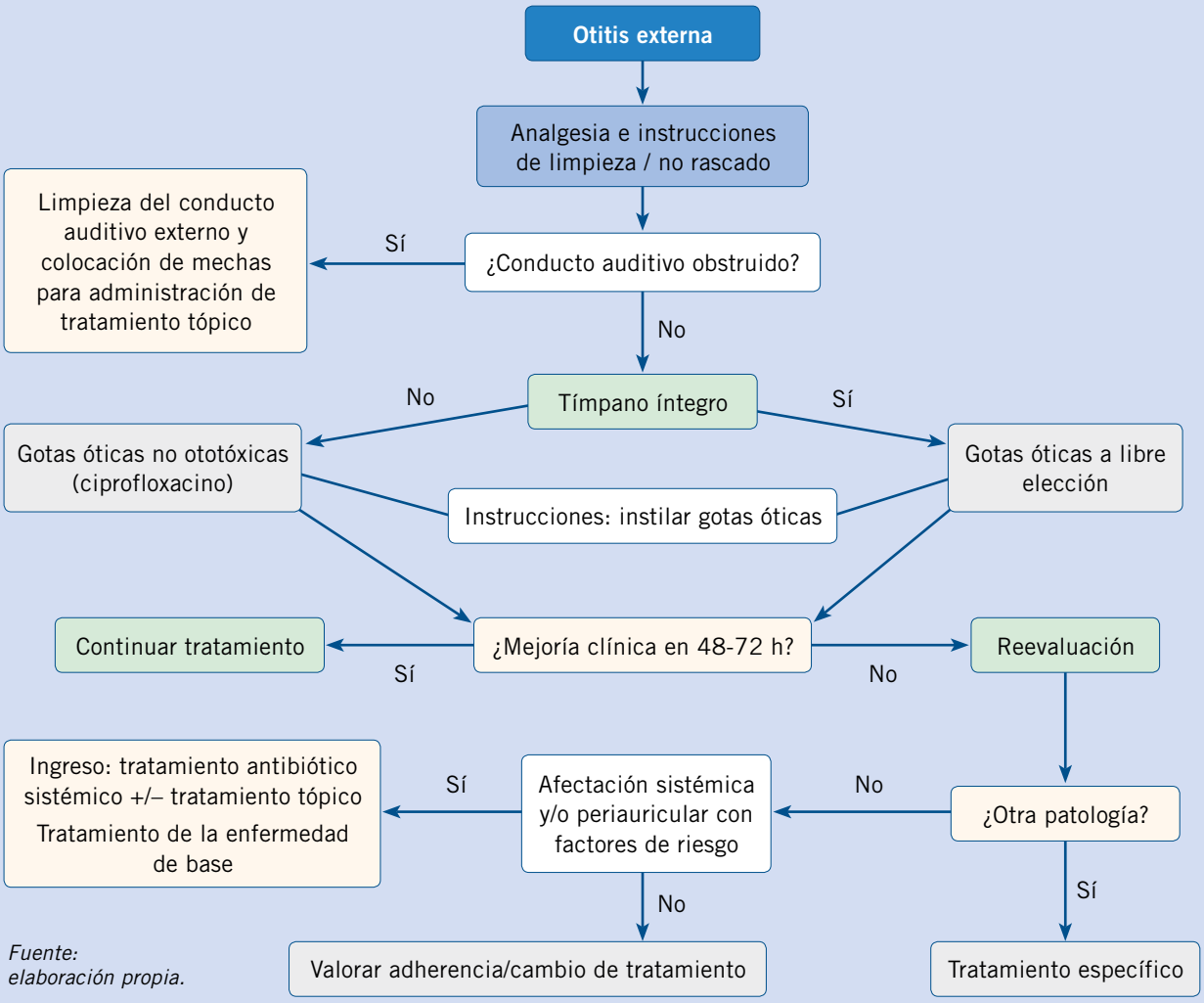

Fuente: elaboración propia.

Cuestionario de Acreditación

A continuación, se expone el cuestionario de acreditación con las preguntas de este tema de Pediatría Integral, que deberá contestar "on line" a través de la web: www.sepeap.org.
Para conseguir la acreditación de formación continuada del sistema de acreditación de los profesionales sanitarios de carácter único para todo el sistema nacional de salud, deberá contestar correctamente al 85% de las preguntas. Se podrán realizar los cuestionarios de acreditación de los diferentes números de la revista durante el periodo señalado en el cuestionario "on-line".

Alteraciones y patología del oído externo. Otitis externa

17. El tratamiento CORRECTO de un hematoma del pabellón auricular (otohematoma) consiste en:

a. Hielo local y antibióticos profilácticos.
b. Escisión del hematoma.
c. Aspiración con aguja y jeringa.
d. Observación.
e. Incisión, drenaje, vendaje compresivo y profilaxis antibiótica.

18. ¿Qué patógenos son los MÁS FRECUENTES en la otitis externa difusa?

a. *E. coli.*
b. *Streptoccoccus pyogenes.*
c. *Pseudomonas aureginosa.*
d. *Klebsiella pneumoniae.*
e. *Staphylococcus epidermidis* y *Candida albicans.*

19. Ante un cuerpo extraño (semilla en oído externo) NO deberíamos realizar:

a. Explicar al niño y a los padres el procedimiento de la extracción.
b. Revisar el oído contralateral y fosas nasales.
c. Realizar lavado del oído para la extracción de la semilla.
d. Realizar la extracción de forma instrumental.
e. El diagnóstico se confirmará con la otoscopia.

20. En relación a las exóstosis en oído externo, ¿cuál es la respuesta CORRECTA?

a. Es una patología frecuente en niños.
b. Se ve favorecida por los deportes acuáticos en aguas frías.
c. El tratamiento es siempre conservador.
d. Son tumoraciones malignas.
e. Se ven más frecuentemente en climas húmedos.

21. Señale la respuesta CORRECTA, respecto a la otitis externa aguda:

a. La otorrea proviene de una perforación en el tímpano y el cultivo suele ser positivo para *Pseudomonas aureginosa*.
b. Cursa con otalgia intensa.
c. La otalgia disminuye cuando se inicia la otorrea.
d. Es más frecuente en climas templados.
e. El tratamiento estándar consiste en la administración de antibióticos por vía tópica y oral.

Caso Clínico

22. ¿Cuál sería el DIAGNÓSTICO de sospecha inicial en este paciente?

a. Otitis media aguda supurada.
b. Otitis externa aguda difusa no complicada.
c. Forúnculo complicado.
d. Otitis eccematosa sobreinfectada.
e. Otitis vírica.

23. ¿Cuál es un SÍNTOMA típico de dicha patología?

a. Dolor inducido por la tracción del pabellón auricular.
b. Otorrea sanguinolenta.
c. Mareo.
d. Tinnitus.
e. Hipoacusia neurosensorial.

24. En este paciente, ¿qué TRATAMIENTO inicial estaría indicado?

a. Cirugía.
b. Antibióticos más analgésicos, ambos vía intravenosa.
c. Antibióticos y analgésicos, ambos vía oral.
d. Limpieza del conducto auditivo externo, antibioterapia tópica más analgésicos orales.
e. Antibióticos tópicos.

Artículo disponible en inglés

Patología de las glándulas salivales

D. Aguilera Alonso*, A. Lowy Benoliel**

*Sección de Enfermedades Infecciosas, Servicio de Pediatría, Instituto de Investigación Sanitaria Gregorio Marañón (IiSGM), H.G.U. Gregorio Marañón. Madrid. CIBER de Enfermedades Infecciosas (CIBERINFEC), Instituto de Salud Carlos III. Madrid.
**Servicio de Otorrinolaringología, H.G.U. Gregorio Marañón. Madrid

Resumen

Las glándulas salivales, encargadas de la producción de saliva, tienen un papel fundamental en la digestión y fonación y, además, tiene funciones de defensa en la cavidad oral. Las glándulas de mayor tamaño, las parótidas, son las más frecuentemente afectadas.
La patología de las glándulas salivales engloba a un conjunto de enfermedades de etiologías diferentes, que incluye procesos: infecciosos, inflamatorios, obstructivos, autoinmunes, granulomatosos o neoplásicos.
En niños, la enfermedad más frecuente de las glándulas salivales es la parotiditis epidémica, también conocida como paperas, seguida por la parotiditis recurrente de la infancia.

Abstract

The salivary glands, responsible for the production of saliva, have a fundamental role in digestion and phonation, and also have defense functions in the oral cavity. The largest glands, the parotid glands, are the most frequently affected. Salivary gland pathology includes several diseases of different aetiologies, including infectious, inflammatory, obstructive, autoimmune, granulomatous or neoplastic.
In children, the most common disease of the salivary glands is epidemic parotitis, also known as mumps, followed by juvenile recurrent parotitis.

Palabras clave: Glándulas salivales; Parotiditis; Paperas; Pediatría; Epidemiología.

Key words: *Salivary glands; Parotitis; Mumps; Pediatrics; Epidemiology.*

OBJETIVOS

- Conocer las principales patologías que afectan a las glándulas salivales.
- Establecer el diagnóstico diferencial en la atención de un niño con tumoración parotídea.
- Orientar el abordaje diagnóstico y terapéutico de la parotiditis recurrente.
- Conocer los principales tumores de las glándulas salivales.

Introducción

En la especie humana existen dos tipos de glándulas salivales: las mayores y las menores[1]. Las glándulas salivales mayores están constituidas por: dos parótidas, dos glándulas submandibulares o submaxilares y dos glándulas sublinguales. Las glándulas salivales menores se distribuyen por la boca, la faringe y los senos paranasales. La función principal de las glándulas salivales es la producción de saliva. La saliva es de suma importancia para todas las funciones de las que es responsable la cavidad oral. Contiene enzimas como la amilasa y la lipasa, que ayudan en la digestión de los alimentos. Además, ayudan en la sensación del gusto y en la lubricación de la cavidad bucal, así como en la correcta articulación y modulación del habla. También tiene propiedades antimicrobianas, al contener inmunoglobulinas IgA secretoras, mucinas y lactoferrina.

La glándula salival de mayor tamaño es la parótida, que produce una secreción serosa que drena a la cavidad oral a través del conducto de Stenon, a nivel del segundo molar superior. La glándula submandibular genera una secreción seromucosa que sale a través del conducto de Wharton hacia el suelo de la boca, mientras que la glándula sublingual da lugar a una secreción seromucosa que llega a la región anterior del suelo de la boca.

La patología de las glándulas salivales engloba a un conjunto de enfermedades de etiologías diferentes, que incluye procesos: inflamatorios, infecciosos, obstructivos, autoinmunes, granulomatosos o neoplásicos[2]. En niños, la enfermedad más frecuente de las glándulas salivales es la parotiditis epidémica, seguida por la parotiditis recurrente de la infancia.

Sialoadenitis infecciosa

Se denomina sialoadenitis a la inflamación de las glándulas salivales, siendo la inflamación de la parótida (parotiditis) la presentación más frecuente.

Parotiditis epidémica (paperas)

Infección aguda que, característicamente, produce inflamación de las glándulas parótidas, de predominio bilateral, producida por el virus de las paperas. También pueden afectarse, simultáneamente o de forma aislada, otros órganos, como: testículos, páncreas, ovarios y sistema nervioso central.

El virus de las paperas es un miembro de la familia *Paramyxoviridae*. Se trata de un virus ARN monocatenario, del que el ser humano es el único huésped natural conocido. De sus proteínas estructurales, las proteínas F y HN son las principales determinantes de la inmunidad. Aunque solo se conoce un serotipo del virus de la parotiditis, se han determinado 13 genotipos[3].

Epidemiología

La transmisión del virus se produce por diseminación de gotitas a partir de las vías respiratorias y por contacto directo con la saliva de una persona infectada. La distribución es universal, con mayor incidencia en invierno y primavera[4]. Desde la introducción de la vacuna en España en 1981, su incidencia ha caído drásticamente. Sin embargo, ha persistido la aparición de ondas epidémicas cada 3 a 5 años, principalmente en personas no inmunizadas por la vacuna y, ocasionalmente, también entre personas inmunizadas, probablemente en relación con una pérdida de inmunidad vacunal con el paso del tiempo. Actualmente, en Europa, el genotipo circulante mayoritario es el G1[5].

Tradicionalmente, ocurría principalmente entre los 5 y los 14 años. Las últimas décadas, debido a la vacunación sistemática, se ha desplazado hacia los adolescentes y adultos jóvenes. La mayor parte de los casos de parotiditis declarados en España corresponden a individuos de más de 15 años, no vacunados o vacunados entre 1993 y 1999 con una vacuna triple vírica, cuyo componente antiparotiditis, la cepa Rubini, resultó escasamente inmunógena. Los niños menores de un año raramente adquieren la infección, ya que están protegidos por los anticuerpos maternos trasplacentarios.

El periodo de máximo contagio ocurre desde 2 días antes hasta 5 días después de la aparición de la tumefacción de las parótidas, aunque se ha podido aislar el virus de la parotiditis en saliva hasta 9 días después de la aparición de la parotiditis. La replicación viral en la mucosa nasofaríngea y en los ganglios linfáticos regionales es seguida por una fase de viremia, que provoca la extensión de la infección a múltiples órganos, incluido el sistema nervioso central y el epitelio glandular.

Se trata de una enfermedad de declaración obligatoria. La Red de Vigilancia epidemiológica clasifica los casos de parotiditis en:

- **Caso sospechoso:** persona que cumple los criterios clínicos (Tabla I).
- **Caso probable:** persona que satisface los criterios clínicos y el criterio epidemiológico (Tabla I).
- **Caso confirmado:** persona no vacunada recientemente (en las seis semanas previas al inicio de síntomas) que satisface los criterios clínicos y de laboratorio (Tabla I). Persona recientemente vacunada en la que se detecta el genotipo salvaje del virus.

Además, se define brote, como: la aparición de dos o más casos relacionados.

Manifestaciones

El periodo de incubación es de media de 16-18 días, con un intervalo de 2-4 semanas. Un tercio de los pacientes con parotiditis tienen una enfermedad subclínica o síntomas leves de las vías respiratorias. Los casos de parotiditis *"breakthrough"* en individuos vacunados parece que presentan un curso clínico más larvado. Al igual que ocurre en otras infecciones, su presentación en adultos suele asociar mayor gravedad.

La manifestación más común es la tumefacción dolorosa de la parótida (presente en torno al 95% de los pacientes sintomáticos), que suele ser unilateral al inicio de la enfermedad, y afectar los días siguientes a ambas parótidas en el 70-80% de los casos (Fig. 1)[3]. Los síntomas prodrómicos, que incluyen: fiebre, malestar general, cefalea y anorexia, suelen preceder a la parotiditis las primeras horas o días. En ese momento, la otalgia ipsilateral a la parótida inflamada y las molestias al comer o beber alimentos ácidos son comunes.

La tumefacción alcanza su tamaño máximo en unos 3 días, permaneciendo así durante 1-2 días y luego remite lentamente. El orificio del conducto de Stenon suele aparecer edematoso y eritematoso. En ocasiones, aparece un exantema morbiliforme. Es posible que se pueda observar el compromiso de las otras glándulas salivales hasta en un 10% de los casos. Se puede producir trismus por la parotiditis, y el paciente puede tener dificultad para pronunciar y masticar. La ingesta de cítricos o de zumos suele empeorar el dolor, lo cual es muy característico. El borrado del ángulo mandibular, llegando en algunos casos a elevar el lóbulo de la oreja, permite diferenciarlo de otras tumoraciones cervicales, como las adenitis[4].

Figura 1. Niño de 10 años con parotiditis epidémica.

Tabla I. Criterios utilizados en la definición de caso de parotiditis vírica de la Red Nacional de Vigilancia Epidemiológica

Criterio clínico: persona con fiebre y, al menos, una de las dos manifestaciones siguientes:
- Aparición súbita de tumefacción, dolorosa al tacto, de las parótidas u otras glándulas salivales
- Orquitis

Criterio de laboratorio: al menos, uno de los siguientes:
- Respuesta de anticuerpos específicos del virus de la parotiditis (IgM o seroconversión de IgG) en el suero o la saliva
- Detección de ácido nucleico del virus de la parotiditis por PCR en saliva, orina o líquido cefalorraquídeo
- Aislamiento del virus de la parotiditis en saliva, orina o líquido cefalorraquídeo

Criterio epidemiológico: contacto con un caso de parotiditis confirmado por laboratorio entre 14-25 días antes del inicio de los síntomas

Complicaciones

La afectación del sistema nervioso central es la manifestación extrasalival más frecuente. Existe **pleocitosis**, con predominio linfocitario, en el 50% de los casos, sin asociar otros datos de meningitis. Se produce **meningitis clínica**, con mayor frecuencia en varones, en el 1-10% de los casos, generalmente varios días después de la tumefacción parotídea, pero puede ocurrir tanto algunos días antes, como hasta dos semanas después, e incluso no asociar parotiditis. Se puede aislar en cultivo o detectar por otras técnicas microbiológicas el virus en el líquido cefalorraquídeo (LCR). Presenta signos y síntomas típicos de meningitis vírica (cefalea, vómitos, fiebre y rigidez de nuca). El LCR presenta de 10 a 2.000 leucocitos/mm^3, de predominio linfocitario, aunque hasta el 25% pueden presentar predominio de polimorfonucleares, principalmente al inicio. La proteinorraquia es normal o ligeramente elevada. Se ha descrito hipoglucorraquia hasta en el 30% de los pacientes. La meningitis es benigna, con recuperación completa y ausencia de secuelas.

La **encefalitis** se ha descrito en 1 de cada 6.000 casos de parotiditis. Puede aparecer tanto al inicio de la enfermedad (asociado a daño directo por invasión del parénquima cerebral por el virus), o de forma tardía, 7-10 días después del inicio de la parotiditis (en relación con un proceso desmielinizante postinfeccioso producido por una respuesta autoinmune). Las características citoquímicas del líquido cefalorraquídeo son similares a la meningitis descrita anteriormente. Los pacientes suelen presentar cambios marcados del nivel de consciencia, asociado a convulsiones, paresia, afasia y movimientos involuntarios. Se han descrito secuelas, como retraso psicomotor y trastornos comiciales, con una mortalidad en torno al 1%.

Otras complicaciones neurológicas que se han descrito son: síndrome de Guillain-Barré, ataxia cerebelosa, mielitis transversa y parálisis facial. También se puede afectar el nervio auditivo, provocando hipoacusia.

La **orquiepididimitis** es la manifestación extrasalival más frecuente en el adulto, presente en el 20-30% de los varones adolescentes pospuberales con parotiditis. Antes de la pubertad resulta muy infrecuente. Es bilateral en uno de cada seis pacientes y se produce generalmente durante la primera semana de la parotiditis. Se ha descrito cierto grado de atrofia en la mitad de los casos, pero la esterilidad es muy infrecuente. La **ooforitis** aparece en el 5% de las mujeres pospuberales con parotiditis.

En torno al 3% de los pacientes pueden presentar signos sugestivos de **pancreatitis**, sobre todo, en niños mayores y adultos jóvenes; en general, en forma de una enfermedad leve y autolimitada. En las infecciones por el virus de la parotiditis, es frecuente observar un aumento de la amilasa sérica de origen salival, por lo que la lipasa sérica será útil para diferenciar esta complicación.

Pueden aparecer **otras complicaciones** menos frecuentes, como: diabetes mellitus; miocarditis, que también suele ser leve y transitoria, pero que, excepcionalmente, puede ser fatal; edema preesternal por obstrucción del drenaje linfático del cuello; sialectasias con sialadenitis; artritis; tiroiditis; nefritis; hepatitis; mastitis; prostatitis; neuritis óptica; anemia hemolítica; o trombopenia.

La **infección en el embarazo** supone un riesgo de aborto espontáneo en el primer trimestre, aunque no se ha descrito transmisión materno-fetal ni claro riesgo de malformaciones congénitas.

Diagnóstico diferencial

Habrá que realizar el diagnóstico diferencial con la parotiditis aguda producida por otros virus, que presentan unas manifestaciones superponibles a la parotiditis epidémica. La parotiditis supurativa, de etiología bacteriana, produce una tumefacción parotídea unilateral, asociando una tumefacción caliente, eritematosa y muy dolorosa, junto a fiebre elevada. Además, en estos casos, el masaje de la glándula parótida permite extraer líquido purulento por el conducto de Stenon. Las adenitis laterocervicales agudas pueden simular una parotiditis, diferenciable clínicamente por la localización y ausencia de borrado del ángulo mandibular. El aumento del tamaño de las parótidas, producido por fármacos o por trastornos metabólicos, suele ser bilateral y asintomático. Otras causas a considerar en el diagnóstico diferencial como: los tumores, los quistes y la obstrucción producida por cálculos o estenosis, suelen ser unilaterales.

Diagnóstico

Las características descritas permiten establecer el diagnóstico de sospecha de parotiditis. En pacientes con síntomas típicos, no es imprescindible la confirmación microbiológica, pero la determinación de la etiología viral ayuda a definir la epidemiología actual de la infección. Se recomienda confirmar todos los casos esporádicos. En situaciones de brote epidémico, es importante confirmar la mayor parte de los casos primarios, sin relación con otros casos, pero no es fundamental confirmar los casos secundarios.

Las **pruebas de diagnóstico microbiológico** son:

- Aislamiento en cultivo del virus o amplificación de ácidos nucleicos, mediante reacción en cadena de la polimerasa con transcriptasa inversa (RT-PCR, más sensible que los cultivos virales) en: muestras de saliva, mucosa bucal (exudado del conducto de Stenon), LCR y orina, preferentemente en los primeros 3 días de la enfermedad (al perder mucha sensibilidad posteriormente).
- Estudio serológico: determinación de anticuerpos específicos en el suero. La muestra recomendada para el aislamiento y detección de ARN del virus de la parotiditis es la saliva.

La muestra de saliva debe tomarse masajeando ambas mejillas, a la altura de las glándulas parótidas, durante treinta segundos (Fig. 2A). Posteriormente, frotar con el hisopo el espacio de la mucosa oral entre la mejilla y los dientes, alrededor del conducto de Stenon, a ambos lados de la cavidad oral (Fig. 2B). La torunda se sumergirá en medio de transporte de virus y se enviarán al laboratorio antes de 48 h. En este vídeo (https://youtu.be/ThvoJBjsUvQ), se puede ver la técnica de extracción de la muestra. Si el resultado de IgM inicial es negativo, se debería analizar una segunda muestra obtenida al cabo de 2-3 semanas, pues algunas personas, sobre todo vacunadas, no tienen una respuesta de IgM o esta es tardía.

Otras pruebas complementarias pueden ayudar a orientar el diagnóstico. La **ecografía** es una prueba sencilla y ase-

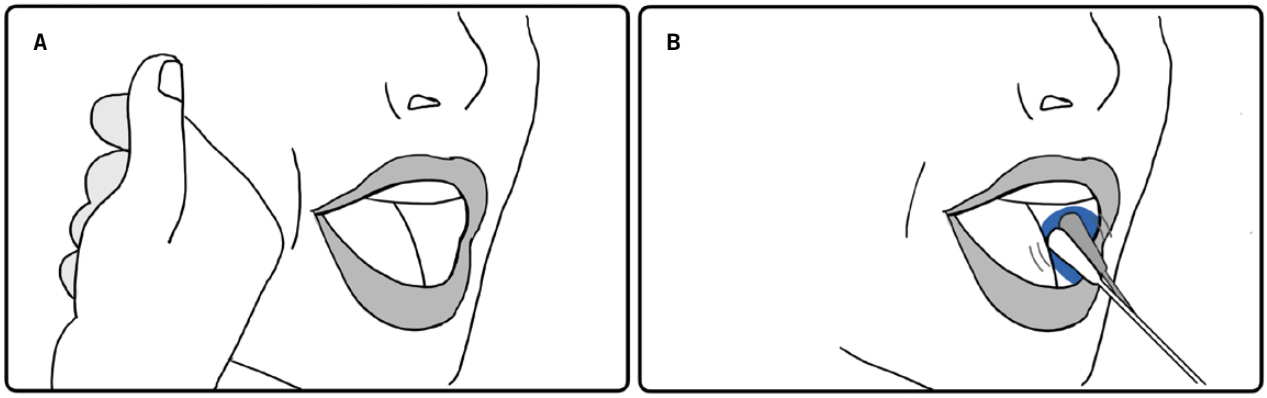

Figura 2. Técnica de recogida del exudado oral de saliva en el estudio de parotiditis.

quible, que permite confirmar la presencia de parotiditis en casos dudosos, así como descartar otras causas de la inflamación parotídea, como la sialolitiasis. La **analítica sanguínea** también puede aportar información. El recuento y la fórmula leucocitarios son generalmente normales o puede haber una leucopenia leve con linfocitosis relativa. Los niveles séricos de amilasa suelen elevarse durante 2-3 semanas.

Tratamiento

El tratamiento de la parotiditis es sintomático y de soporte. No se dispone de ningún tratamiento específico para la infección por el virus de la parotiditis. Los analgésicos alivian el dolor producido por la inflamación de la glándula salival. La aplicación tópica de compresas calientes o frías en la parótida, también puede aliviar las molestias. Es recomendable evitar alimentos cítricos. El tratamiento de la orquitis es puramente sintomático, mediante: el reposo en cama, analgésicos, uso de ropa interior suspensoria de los testículos y la aplicación local de compresas frías.

Los casos con clínica neurológica suelen requerir ingreso hospitalario para la realización de pruebas complementarias y vigilancia.

Prevención

La medida preventiva más eficaz es la vacunación sistemática[5]. Las vacunas frente a la parotiditis están compuestas por una cepa atenuada de este virus, combinada con otros componentes en forma de triple vírica (sarampión, rubeola y parotiditis) o tetravírica (asocia, además, varicela).

Todas las vacunas frente a la parotiditis, con la excepción de la fabricada con la cepa Rubini, muestran una tasa de seroconversión en torno al 95% a los 12 meses tras una dosis. Sin embargo, debido a que algunos estudios han demostrado una eficacia inferior, en torno al 80% tras una primera dosis, se recomiendan en la actualidad esquemas de dos dosis.

La vacuna triple vírica está indicada en todos los niños a partir de los 12 meses de edad y en adolescentes y adultos incorrectamente vacunados. El Comité Asesor de Vacunas de la AEP y el Consejo Interterritorial del Sistema Nacional de Salud recomiendan administrar la primera dosis a los 12 meses y la segunda a los 3-4 años de edad. Al igual que sucede con otras vacunas con virus vivos, las vacunas triple vírica y tetravírica están contraindicadas en: mujeres gestantes, pacientes en tratamiento inmunosupresor, neoplasias malignas avanzadas o inmunodeficiencias primarias.

La vacunación y la inmunoprofilaxis pasiva, tras una exposición, no han demostrado disminuir el riesgo de infección, por lo que no se recomiendan. En caso de brotes, se puede valorar la administración de una tercera dosis, tal y como han recomendado los CDC *(Centers for Disease Control and Prevention)* en varios brotes recientes, en centros universitarios. Adicionalmente, se puede valorar la interrupción, de forma temporal, de la asistencia al centro escolar de todos aquellos niños en riesgo por inmunización incompleta.

Están indicadas las medidas de aislamiento por gotas, junto a las precauciones estándar, en pacientes hospitalizados con parotiditis, hasta 5 días desde el inicio de la tumoración parotídea. De la misma forma, se recomienda la exclusión escolar durante el mismo periodo.

Otras parotiditis agudas virales

Otros virus se han implicado como agentes causales de las parotiditis agudas con resultado negativo de las pruebas del virus de las paperas, como: virus parainfluenza, virus de Epstein-Barr, virus influenza, rinovirus o adenovirus[6]. Debido a la vacunación sistemática frente a la parotiditis, estos virus han ido adquiriendo más relevancia. Estas infecciones presentan características clínicas similares a la parotiditis epidémica.

Sialoadenitis purulenta

A diferencia de las sialoadenitis agudas víricas, la purulenta, ocasionada por infecciones bacterianas, produce una inflamación de rápida instauración de la parótida, generalmente unilateral, asociada a importantes signos inflamatorios de la piel, fiebre y, frecuentemente, supuración purulenta a través del conducto de Stenon.

También denominada parotiditis supurativa, es una infección bacteriana de las glándulas salivales, más frecuentemente de la parótida, que cursa de forma aguda con tumefacción dolorosa de la glándula afectada, asociando: edema, eritema y calor en la piel, junto a fiebre y malestar general (Fig. 3A)[7]. Más frecuentemente es unilateral, pero también puede ser bilateral.

La afectación unilateral y la rápida y manifiesta evolución pueden ayudar a diferenciarlo de la parotiditis vírica.

En la exploración física, es frecuente la presencia de signos inflamatorios en el orificio de salida del conducto de Stenon. Además, es característica la salida de contenido purulento a través del mismo al masajear la glándula parótida (Fig. 3B).

La infección puede ocurrir por ascenso bacteriano por los conductos salivales desde la cavidad oral o por vía hematógena. Las condiciones que producen una saliva más espesa o reducen el flujo de la saliva (p. ej.: deshidratación, obstrucción de los conductos salivales, enfermedades autoinmunes, como el síndrome de Sjögren, fármacos que producen xerostomía, etc.) facilitan su desarrollo. La higiene oral inadecuada, la inmunosupresión, diabetes mellitus, hipotiroidismo, fallo renal y el postoperatorio, también se han asociado a mayor riesgo de presentar esta enfermedad.

La bacteria más frecuentemente asociada es *Staphylococcus aureus*, seguido de bacterias anaerobias propias de la cavidad oral, como: *Fusobacterium* spp. y *Peptostreptococcus* spp. Distintas especies de estreptococos y bacilos gramnegativos también se han visto implicados con menor frecuencia. Analíticamente, destaca generalmente leucocitosis con predominio de neutrófilos. La ecografía permite confirmar el diagnóstico, descartando factores anatómicos predisponentes (p. ej., sialolitiasis) o complicaciones intraparotídeas (p. ej., absceso parotídeo). Aunque las complicaciones son inusuales, además del absceso, se han descrito: osteomielitis, tromboflebitis de la vena yugular y sepsis.

El cultivo del exudado purulento, obtenido a través del conducto de Stenon, permite orientar la etiología, aunque muchas veces es difícil discernir el papel de algunos aislamientos, como microorganismos habitualmente comensales de la boca, al ser una muestra que se puede contaminar durante su extracción.

El tratamiento es principalmente médico, con tratamiento antibiótico sistémico, inicialmente intravenoso, asegurando una buena cobertura frente a *S. aureus* (considerando la posibilidad de *S. aureus* resistente a meticilina si existen factores de riesgo) y anaerobios, como por ejemplo con amoxicilina-clavulánico. Algunos autores proponen una cobertura empírica únicamente frente a *S. aureus* (p. ej., cloxacilina o cefazolina). La duración habitual es de 10-14 días. Además, se recomienda asociar sialogogos (como zumos de cítricos), analgesia y, si es posible, suspender los fármacos que produzcan xerostomía. En caso de absceso parotídeo, está indicado el drenaje quirúrgico.

Una entidad específicamente definida, aunque infrecuente, es la **sialoadenitis bacteriana neonatal**[8]. Comparte similitudes en cuanto a los agentes etiológicos y presentación clínica con lo descrito arriba, pero con mayor frecuencia asocia complicaciones como sepsis. Además de la deshidratación, se han vinculado otros factores de riesgo, como la prematuridad o la alimentación nasogástrica.

Infecciones granulomatosas de las glándulas salivales

Los niños infrecuentemente pueden verse afectados por infecciones granulomatosas de las glándulas salivales, como: tuberculosis, enfermedad por arañazo de gato, actinomicosis, toxoplasmosis o infecciones por micobacterias no tuberculosas[2]. Suelen tener un curso: subagudo o crónico, indolente, lentamente progresivo y sin signos inflamatorios importantes de la piel adyacente. Por ello, el diagnóstico diferencial frecuentemente incluye los tumores del cuello. El diagnóstico de estas enfermedades generalmente requiere la realización de una biopsia.

La **tuberculosis** con afectación extrapulmonar de las glándulas salivales es muy infrecuente. Es más habitual en adolescentes y adultos. Ocasionalmente, pueden asociar signos constitucionales (fiebre, sudoración nocturna y pérdida de peso). El abordaje diagnóstico y terapéutico es similar a la tuberculosis pulmonar, con la particularidad de que la muestra con mayor rendimiento diagnóstico será la biopsia de la glándula afectada.

La sialoadenitis por **micobacterias no tuberculosas** afecta principalmente a niños pequeños, de entre 2 y 5 años. Es característica la coloración violácea que adquiere la piel adyacente. A diferencia de la sialoadenitis tuberculosa, la prueba de la tuberculina y las pruebas basadas en la liberación de interferón gamma (IGRA) suelen ser negativas. Existen distintos abordajes terapéuticos, desde el tratamiento médico con diferentes regímenes antibióticos de forma prolongada (macrólidos, rifampicina, fluoroquinolonas, etambutol...), hasta la exéresis completa de la glándula.

La **actinomicosis** con afectación de las glándulas salivales, principalmente de la glándula parótida, es infrecuente. Está asociada a mala higiene dental. Produce una tumoración indolora, de curso subagudo, sin síntomas sistémicos. Frecuentemente, da lugar a fístulas cutáneas. La presencia de "gránulos de azufre", junto a bacilos grampositivos, filamentosos, ramificados, en la periferia del pus del absceso, es diagnóstico. El tratamiento consiste en antibioterapia prolongada con penicilina y/o amoxicilina, que incluye una parte intravenosa de 2-6 semanas, seguido de tratamiento vía oral de 6-12 meses. En caso de mala respuesta al tratamiento antibiótico, requiere drenaje o desbridamiento quirúrgico.

La **toxoplasmosis** produce ocasionalmente adenopatías intraparotídeas o periparotídeas, dando lugar a un

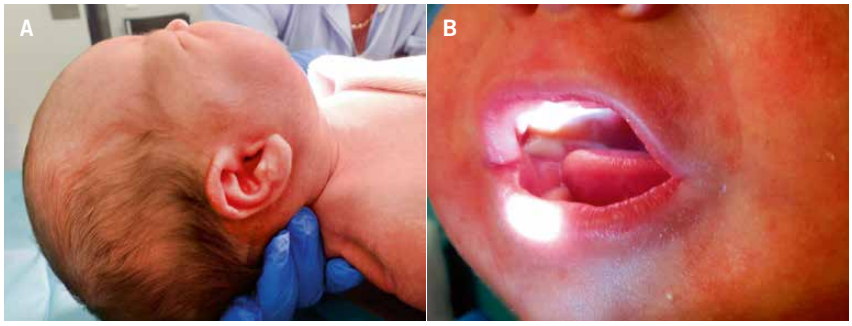

Figura 3. Parotiditis supurativa neonatal por *S. aureus*. **A.** Aumento de tamaño y signos inflamatorios a nivel del ángulo mandibular. **B**. Supuración purulenta a través del conducto de Stenon. Imagen cedida por Javier Nogueira López.

aumento del tamaño de la parótida. La **enfermedad por arañazo de gato**, producida por *Bartonella henselae*, de forma infrecuente, también puede afectar a la glándula parótida.

Parotiditis por el VIH

Entre las diferentes complicaciones asociadas al VIH que pueden afectar a las glándulas salivales (p. ej.: sarcoma de Kaposi, infecciones por micobacterias...), se encuentra la enfermedad de las glándulas salivales asociadas al VIH, que es un aumento del tamaño de estas glándulas que puede aparecer en las diferentes fases de la infección, siendo, en ocasiones, la primera presentación de la misma. La glándula más afectada es la parótida, siendo la afectación generalmente bilateral. Se produce debido al desarrollo de quistes linfoepiteliales benignos dentro de la glándula.

Parotiditis recurrente juvenil

Patología benigna que cursa con episodios recurrentes de parotiditis, de causa no establecida, que generalmente mejoran con tratamiento sintomático y tienden a resolverse de forma espontánea en la adolescencia.

Es la segunda enfermedad más frecuente de las glándulas salivales. Se caracteriza por episodios recurrentes de inflamación parotídea, acompañados, en ocasiones, de fiebre, generalmente no elevada y malestar[9]. Habitualmente es unilateral, presentando una parótida más afectación cuando es bilateral. Presenta un predominio en varones. La edad de inicio muestra una distribución bifásica, con un predominio inicial entre los 2 y 6 años y, posteriormente, en la pubertad. Los episodios duran generalmente entre 4 y 7 días, y los episodios suelen ocurrir cada 3-4 meses. Frecuentemente, se resuelve en la adolescencia, aunque, en algunos casos, se extiende hasta la edad adulta, con un deterioro progresivo del parénquima glandular. El diagnóstico es clínico, con la exclusión de otras posibles causas: inmunodeficiencias (déficit de IgA principalmente, aunque también se ha asociado a déficit de IgG3), enfermedades autoinmunes (síndrome de Sjögren y sarcoidosis), infecciones (VIH) o alteraciones obstructivas de los conductos salivales. Recientemente, se han propuesto unos criterios diagnósticos (Tabla II). La causa exacta de esta enfermedad es desconocida. Se han formulado factores genéticos, ya que se han observado casos familiares que sugieren herencia autosómica dominante con penetrancia incompleta. En algún caso, se ha relacionado con factores anatómicos, como anomalías congénitas de los conductos salivales. También, se ha demostrado una disminución del flujo salival que favorece la dilatación ductal.

Tabla II. Criterios diagnósticos de parotiditis recurrente de la infancia propuestos por Garavello et al., 2018[10]

Criterios de inclusión:
- Edad inferior a 16 años
- Inflamación parotídea recurrente unilateral o bilateral
- Al menos, 2 episodios en los últimos 6 meses

Criterios de exclusión:
- Síndrome de Sjögren
- Déficit de IgA
- Alteraciones obstructivas de los conductos salivales
- Maloclusión dental

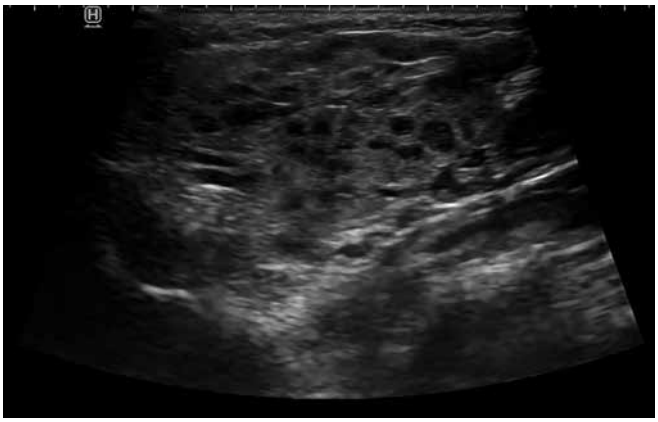

Figura 4. Múltiples imágenes hipoecoicas correspondientes a sialectasias en un niño con parotiditis recurrente juvenil.

El papel de las bacterias no está claro. Un estudio demostró una alta prevalencia de aislamientos bacterianos en muestras orales en niños con parotiditis recurrente juvenil, pero también en el grupo control de niños sanos, por lo que podrían corresponder con colonizaciones habituales de la cavidad oral.

Histológicamente, se producen cambios estructurales en la glándula en forma de dilataciones quísticas intraductales con infiltración linfocítica periductal, conformando las llamadas sialectasias. Se desconoce si son primarias o consecuencia de los episodios repetidos.

La ecografía (Fig. 4) es una prueba sencilla que permite identificar las sialectasias y descartar otras causas, como trastornos obstructivos (p. ej., sialolitiasis), lesiones tumorales o malformaciones vasculares. Otras pruebas de imagen, como el TAC, la resonancia magnética nuclear o la sialografía, se pueden valorar en determinados casos (sospecha de complicaciones, definición de lesiones observadas en la ecografía o como adicional abordaje terapéutico en el caso de la sialografía).

La anamnesis ha de incluir: la historia de infecciones recurrentes y/o de curso atípico, que podría orientar a una inmunodeficiencia primaria; factores de riesgo de infección por VIH, tanto de adquisición postnatal (prácticas sexuales de riesgo, transfusiones de hemoderivados sin control sanitario) como vertical (infección por VIH materna, seguimiento gestacional); y la presencia de antecedentes familiares de enfermedades autoinmunes y otros síntomas sistémicos, que podrían orientar hacia una enfermedad autoinmune.

En la evaluación inicial, se debe incluir: estudio de autoanticuerpos: antinucleares (ANA), anti-Ro (SS-A), anti-La (SS-B) y factor reumatoide; y estudio de inmunodeficiencias (cuantificación de inmunoglobulinas séricas, incluidas subclases de IgG y subpoblaciones linfocitarias).

Durante los episodios, se utilizan analgésicos y fármacos antiinflamatorios para paliar los síntomas[10]. El masaje y el calor local sobre la parótida pueden

aliviar las molestias. Se propone el uso de sialogogos, como zumos de cítricos, para aumentar el flujo de saliva, pero en ocasiones, puede exacerbar el dolor. Algunos autores han propuesto el uso de pautas cortas de corticoides sistémicos en la fase aguda, tras haber descartado previamente otros diagnósticos (p. ej., linfoma). El papel de los antibióticos es controvertido. Sin embargo, en caso de sospecha de sobreinfección bacteriana (supuración purulenta a través del conducto de Stenon, fiebre elevada persistente, elevación importante de los reactantes analíticos de fase aguda, formación de abscesos parotídeos, deterioro clínico), se recomienda su uso, siguiendo las mismas indicaciones que en la sialoadenitis aguda purulenta.

Para intentar evitar nuevos episodios, se recomienda mantener una buena higiene bucal y una hidratación adecuada. En algunos casos de episodios muy frecuentes que repercuten gravemente en el paciente, puede estar indicada la sialoendoscopia con sondaje, lavado y dilatación del conducto. En pacientes con síntomas persistentes o en caso de que los episodios continúen en la edad adulta, puede valorarse: la ligadura ductal, la neurectomía timpánica o, incluso, la parotidectomía total, aunque deben tenerse en cuenta los riesgos potenciales, como la afectación del nervio facial.

Enfermedades inflamatorias no infecciosas de las glándulas salivales

Aunque infrecuentes en la edad pediátrica, varias enfermedades, como el síndrome de Sjögren o la sarcoidosis, pueden afectar a las glándulas salivales. Habrá que tenerlas en cuenta en el diagnóstico diferencial de la sialoadenitis crónica o recurrente.

Síndrome de Sjögren

Trastorno autoinmunitario crónico de las glándulas exocrinas que puede presentarse de forma sistémica, con afectación de múltiples glándulas, o de forma local, con afectación exclusiva de las glándulas salivales y lagrimales. Se presenta habitualmente en la edad adulta, pero, ocasionalmente, los síntomas se inician hacia los 10 años de edad. La enfermedad se caracteriza por una infiltración linfoplasmocitaria con hipofunción glandular resultante, que conduce a sequedad de la boca y los ojos. Su etiología es multifactorial e implica una interacción entre la genética, el sistema inmunitario y las exposiciones ambientales del paciente.

La presentación clínica predominante es la sequedad de la boca y los ojos. La xerostomía resulta en: dificultad para masticar y tragar alimentos, dificultad con la fonación, caries dental y adherencia de los alimentos a la mucosa bucal. La irritación crónica y la destrucción del epitelio corneal y conjuntival provocan queratoconjuntivitis seca. El aumento del tamaño de las glándulas salivales, más comúnmente en las glándulas parótidas, ocurre en el 25-66% de los pacientes. Esto puede comenzar unilateralmente, pero la mayoría de los pacientes finalmente desarrollan agrandamiento bilateral, que puede ser recurrente o crónico.

Las manifestaciones sistémicas incluyen: malestar generalizado, fiebre, mialgias y artralgias. Algunos órganos afectados en las formas sistémicas son: riñones (acidosis tubular), piel (fenómeno de Raynaud por vasculitis) y sistema nervioso central (polineuropatías sensoriales y motoras periféricas). El síndrome de Sjögren, además, predispone al desarrollo de trastornos linfoproliferativos malignos.

El diagnóstico incluye los siguientes hallazgos: queratoconjuntivitis seca; disminución del flujo salival y lagrimal; hallazgos histológicos característicos en la biopsia de la glándula salival menor; y detección de autoanticuerpos séricos anti-Ro (SS-A) y anti-La (SS-B). La sequedad ocular y bucal tardan años en aparecer cuando su inicio es infantil, por lo que los criterios diagnósticos son de menor utilidad en la infancia. El tratamiento es tanto sintomático como preventivo de daños irreversibles en los diferentes órganos, principalmente los dientes y los ojos.

Sarcoidosis

Enfermedad sistémica que ocasiona la formación de granulomas en varios órganos, especialmente en los pulmones y órganos linfáticos. En un 5-10% de los casos, se produce afectación de las glándulas salivales, produciendo su inflamación. Una presentación particular, la fiebre uvoparotídea o síndrome de Heerfordt, produce una inflamación crónica de las glándulas parótidas junto con uveítis y parálisis del nervio facial.

Otras enfermedades inflamatorias

Aunque más infrecuentes, otras enfermedades como: la granulomatosis con poliangeitis, la enfermedad de Rosai-Dorfman y la enfermedad de Kimura pueden producir afectación de las glándulas salivales, dando lugar a su inflamación y aumento de tamaño.

Patología obstructiva de las glándulas salivales

Las ránulas y mucoceles son consecuencia de la obstrucción de las glándulas submaxilar/sublingual y las menores, respectivamente, son típicas de niños, al revés que las litiasis, muy infrecuentes. La sialoendoscopia permite el diagnóstico y tratamiento de diversas patologías glandulares.

Patología quística: ránulas y mucoceles

Las **ránulas** (Fig. 5) son pseudoquistes por retención mucosa o salival, secundarias a alteraciones de los conductos excretores (postraumática u obstructiva) en las glándulas sublinguales o submaxilar[11]. En niños, las más frecuentes son las ránulas simples restringidas al suelo de la boca. Las que se extienden a los espacios cervicales/parafaríngeos son excepcionales en esta edad. La mayor incidencia se da en la primera y segunda décadas de vida. Clínicamente, las ránulas se manifiestan como: inflamación de la glándula con la masticación o en situaciones de estimulación de producción de saliva[12]. Pueden producir induración del suelo

Figura 5. Ránula sublingual en niña de 11 años. Imagen cedida por Alicia Martínez Sebastián.

de la boca y la aparición de quistes con contenido mucoso/salival de mayor o menor tamaño.

Cuando la obstrucción afecta a una glándula salival menor, se denominan **mucoceles**, y la causa es la misma. Los mucoceles aparecen como lesiones quísticas en cualquier localización de la cavidad oral, aunque son frecuentes también en los labios.

El tratamiento de las ránulas puede ir desde punción y aspirado, marsupialización e infiltración de sustancias esclerosantes, hasta la exéresis de la glándula sublingual completa[13]. Los mucoceles se suelen vigilar y, según la clínica, se pueden drenar o resecar la glándula entera.

Las glándulas con extensión cervical tienen un manejo más complicado y requieren pruebas de imagen (TC o RNM) para realizar el diagnóstico diferencial con otras lesiones quísticas, como malformaciones linfáticas. La edad de presentación, así como el curso de la enfermedad, van a orientarnos sobre el diagnóstico. Lesiones de rápida evolución tienden a ser de origen infeccioso/inflamatorio. En cuanto a la edad, tumores en menores de un año tienden a tener un origen vascular, mientras que en niños más mayores suelen ser tumores sólidos.

Sialolitiasis

Es muy infrecuente en niños, menos del 3% de todos los casos son en pacientes de edad pediátrica. Es mucho más frecuente en glándulas submaxilares que en parótidas[14]. Se ha de sospechar ante episodios recurrentes de inflamación glandular unilateral (realizando, por tanto, diagnóstico diferencial con parotiditis recidivante).

En ocasiones, se puede ver la litiasis en la desembocadura del conducto de Wharton en el suelo de la boca, pero si se encuentra más distal, es necesario realizar pruebas de imagen. El tratamiento clásico ha sido la marsupialización de los conductos para extracción de las litiasis e, incluso, exéresis completa de las glándulas.

En los últimos años, se ha desarrollado la **sialoendoscopia**, como técnica diagnóstica y terapéutica de la patología de las glándulas salivales, con un aumento progresivo de su uso en niños[15]. Consiste en la dilatación de las papilas con dilatadores específicos y la posterior introducción y el uso de un endoscopio diseñado a tal efecto, para explorar las glándulas submaxilares y parótidas, accediendo a través de los conductos de Wharton y de Stenon, respectivamente, permitiendo navegar por las ramificaciones de los conductos (aplicación diagnóstica) y realizar tratamientos como: aplicación de medicación intraductal (corticoides y/o antibióticos), realización de lavados, dilatación de estenosis y exéresis de litiasis. Es una técnica segura que se realiza, casi siempre, bajo anestesia general y con buenos resultados y escasas complicaciones.

La indicación más frecuente de sialoendoscopia es la parotiditis recidivante juvenil, seguida de la litiasis y, mucho menos frecuentemente, de los casos de estenosis.

Patología tumoral

Tumores benignos

El hemangioma parotídeo es el tumor glandular más frecuente en Pediatría. Con respecto a los tumores sólidos, el más frecuente es el adenoma pleomorfo, un tumor benigno, pero con tendencia a la recurrencia y potencial de malignización.

Surgen principalmente en la parótida, seguidos de los que afectan a las glándulas submaxilares, glándulas menores y sublinguales[16]. El tipo más frecuente de tumoración sólida es el adenoma pleomorfo y, globalmente, el hemangioma es el más frecuente de todas las tumoraciones parotídeas en la infancia.

Tumores epiteliales: adenoma pleomorfo

Es el tumor más frecuente de las glándulas salivales. Son benignos, pero tienen una serie de características que condicionan su manejo:

- Tendencia a la recidiva.
- Posible afectación del nervio facial en su tratamiento.
- Potencial de malignización.

Dependiendo de su origen anatómico, va a cambiar su forma de presentación. En la parótida o en la glándula submaxilar, van a presentarse como: lesiones únicas, de crecimiento progresivo, de consistencia firme, pero móviles y de tamaño variable según la evolución. Cuando se originan en una glándula menor, suelen ser de menor tamaño, consistencia dura y adherida. Son indoloros y no tienden a tener inflamación cutánea.

La RNM con contraste es la técnica de imagen de elección. Característicamente, tiene un anillo periférico hipointenso que ayuda en su diagnóstico, aunque no siempre está presente. La ecografía tiene una utilidad más limitada, aunque es más accesible y fácil de realizar sin sedación en niños más pequeños. Es frecuente realizar primero la ecografía y después la RNM para obtener información más precisa en los casos necesarios. El diagnóstico histológico mediante punción aspiración con aguja fina (PAAF) permite ayudar en la toma de decisiones.

El tratamiento de elección es la cirugía con márgenes amplios. Pese a tratarse de un tumor benigno, el potencial de malignización y la posibilidad de recurrencia obligan a una exéresis con márgenes de seguridad, siendo esta la cirugía mínima aceptable. El problema de la cirugía del adenoma pleomorfo viene dado por las posibles secuelas del tratamiento pese a ser un tumor benigno, como lesiones neurovasculares o defectos estéticos.

Tumores benignos mesenquimales

El **hemangioma parotídeo** es el tumor más frecuente de la glándula parótida en la infancia. Suponen el 90% de los tumores salivales en menores de un año de edad y suelen asociarse a otros hemangiomas en cabeza y cuello.

Son lesiones blandas, no compresibles, que generan cambios en la piel suprayacente, de forma que adquiere una tonalidad azul violácea. La consistencia puede ser variable; en algunas zonas puede ser más blando y en otras más duro si hay fenómenos de fibrosis.

El tamaño es variable de unos pacientes a otros, pero tiene el potencial de crecer y producir afectación estética y/o funcional en función de las estructuras afectadas, aunque no suelen producir parálisis facial.

La primera técnica diagnóstica que suele usarse es la ecografía, que demuestra lesiones hipoecoicas con respecto al tejido glandular sano, pero el estudio más útil es la RNM, que va a aportar

mucha información con respecto a la extensión, localización, etc.

El manejo va a depender del tamaño y de la evolución; ya que, por lo general, tienden a involucionar, por lo que en lesiones pequeñas y/o sin crecimiento, se puede mantener una actitud expectante, mientras que en tumores grandes, con crecimiento rápido o que produzcan clínica, el tratamiento de elección es el proponalol, con el que se ha demostrado respuesta hasta en casi un 90% de los niños en las primeras 5 semanas de tratamiento. La cirugía se reserva para casos en los que fracasa el tratamiento médico.

Las **malformaciones linfáticas** pueden originarse primariamente en las glándulas (sobre todo, parótida) o verse afectadas por lesiones de gran tamaño originadas en otras localizaciones. Pueden dar lugar a importantes alteraciones estéticas y/o funcionales en función de su extensión. El tratamiento suele ser mediante escleroterapia y/o cirugía en función de la localización y extensión. Pueden dar lugar a fenómenos de inflamación con aumentos rápidos de tamaño.

Tumores malignos

Son excepcionales en Pediatría y tienden a afectar más a la parótida. Además, la probabilidad de que una tumoración parotídea sea maligna es más alta que en adultos. El pronóstico depende de la histología. El tratamiento es quirúrgico y los protocolos de radio-quimioterapia no están bien establecidos por lo raro de esta patología.

Generalidades

Las características de estos tumores son distintas en niños y en adultos:

- En niños, el porcentaje de lesiones malignas sobre el total de tumoraciones de glándulas salivales es mayor que en adultos (es más probable que una tumoración sea maligna que en adultos).
- En niños, los tumores malignos afectan más a la parótida que a las submaxilares.
- Son más frecuentes los tumores mesenquimales que en adultos (las lesiones de origen vascular son las más frecuentes).
- En niños, los tumores bien diferenciados (mejor pronóstico) son más frecuentes que en adultos.

Con respecto a la histología, los tumores sólidos malignos más frecuentes son: los carcinomas mucoepidermoides (40-92% de los carcinomas), seguidos de los carcinomas de células acinares, adenocarcinoma y carcinoma adenoide quístico. En las glándulas menores y sublinguales, son más frecuentes los tumores benignos que los malignos, dentro de los cuales, el carcinoma mucoepidermoide también es el más frecuente[17].

Es rara la presencia de metástasis a distancia al diagnóstico, y es infrecuente la extensión ganglionar cervical. Se ha relacionado el desarrollo de estas neoplasias con la infección por el virus de Epstein-Barr y con tratamientos previos con radioterapia y/o quimioterapia, aunque la gran mayoría de los casos son de origen desconocido.

Presentación clínica

Son masas únicas de crecimiento lento y progresivo, generalmente indoloras y sin signos inflamatorios[18]. La presencia de dolor es característica del carcinoma adenoide quístico. Es muy infrecuente la presentación clínica con parálisis facial o la presencia de adenopatías cervicales. En el caso de las glándulas salivales menores, aparecen con más frecuencia en la cavidad oral o como una tumoración en el suelo de la boca en el caso de las sublinguales.

Más del 90% de los pacientes tienen más de 10 años de edad en el momento del diagnóstico, sin claro predominio de género. Cuando aparecen en niños menores de 10 años, tienden a ser tumores de más alto grado y con peor pronóstico.

Diagnóstico

La presencia de una tumoración persistente, de crecimiento progresivo, debe hacernos sospechar de una posible neoplasia[19]. La técnica de imagen de elección es la RMN con contraste.

El diagnóstico histológico inicial se suele realizar con PAAF, que va a permitir diferenciar entre un tumor maligno y otro tipo de tumoraciones (absceso, linfoma, hemangioma, malformación linfática). Sin embargo, no va a ser útil para discernir entre distintos tipos de tumores malignos (solo concuerda en un 40% con el diagnóstico definitivo de la pieza quirúrgica).

La realización de biopsias abiertas de las lesiones no suele estar indicada, salvo que el tamaño de la lesión impida una resección completa y de cara a plantear tratamientos alternativos a la cirugía.

Tratamiento

La resección quirúrgica con márgenes amplios es la base terapéutica de estos tumores. El pronóstico global de estos tumores es bueno[20].

Función del pediatra de Atención Primaria

La mayoría de los niños con afectación aguda de las glándulas salivales, atendidos en Atención Primaria, corresponderán con casos de parotiditis virales, en algunos casos parotiditis epidémicas. Se trata de una enfermedad de declaración obligatoria, por lo que su comunicación y la correcta recogida de muestras, habitualmente con el apoyo de Salud Pública, pueden ayudar a su vigilancia epidemiológica. Además, las medidas preventivas son fundamentales para evitar la transmisión de esta infección.

La parotiditis recurrente juvenil resulta una enfermedad que, a pesar de su benignidad, produce una importante angustia en la familia y el paciente. Por ello, es fundamental saber explicar sus características y realizar un correcto seguimiento.

Por otro lado, no hay que olvidar en el diagnóstico diferencial de estas patologías otras enfermedades, como el síndrome de Sjögren o las enfermedades tumorales que afectan a las glándulas salivales, que precisarán su remisión para valoración por un especialista.

Conflicto de intereses

No hay conflicto de interés en la elaboración del manuscrito.

Bibliografía

Los asteriscos reflejan el interés del artículo a juicio de los autores.

1.*** Jackson NM, Mitchell JL, Walvekar RR. Inflammatory Disorders of the Salivary Glands. En: Flint P, Haughey B, Valerie L, et al. Cummings Otolaryngology Head and Neck Surgery. Seventh Edition. Elsevier; 2020. p. 1157-70.

2. Viñallonga Sardá X. Patología de las glándulas salivales. Pediatr Integral. 2017; XXI: 474-83.

3.** Litman N, Baum SG. Virus de la parotiditis. En: Bennett JE, Dolin R, Martin J. Mandell, Douglas y Bennett. Enfermedades infecciosas. Principios y práctica. 9ª edición. Elsevier; 2020. p. 2087-92.

4.** Cherry JD, Quinn KK. En: Mumps Virus. Feign. Cherry J, Demmler-Harrison GJ, Kaplan SL, Steinbach WJ, Hotez P. Feigin and Cherry's Textbook of Pediatric Infectious Diseases. Eighth Edition. Elsevier; 2019. p. 1771-9.

5. Comité Asesor de Vacunas (CAV-AEP). Parotiditis. Manual de vacunas en línea de la AEP (Internet). Madrid: AEP; 2022. Consultado el 1 de marzo de 2022. Disponible en: http://vacunasaep.org/documentos/manual/cap-32.

6. Elbadawi LI, Talley P, Rolfes MA, Millman AJ, Reisdorf E, Kramer NA, et al. Non-mumps Viral Parotitis During the 2014-2015 Influenza Season in the United States. Clin Infect Dis. 2018; 67: 493-501. DOI: 10.1093/cid/ciy137.

7. Shaw J. Infections of the Oral Cavity. En: Long SS, Prober CG y Fischer M. Principles and Practice of Pediatric Infectious Diseases. Fifth Edition. Elsevier; 2018. p. 93-199.e2.

8. Martínez de Morentin Navarcorena AL, Nogueira López J, Gutiérrez Martín A. Fiebre en el neonato. Si no lo veo, no lo creo. En: Imagen de la semana. Continuum 2022 (en línea). Consultado el 14 de mayo de 2022. Disponible en: http://continuum.aeped.es.

9.*** Wood J, Toll EC, Hall F, Mahadevan M. Juvenile recurrent parotitis: Review and proposed management algorithm. Int J Pediatr Otorhinolaryngol. 2021; 142: 110617. DOI: 10.1016/j.ijporl.2021.110617.

10. Garavello W, Redaelli M, Galluzzi F, Pignataro L. Juvenile recurrent parotitis: A systematic review of treatment studies. Int J Pediatr Otorhinolaryngol. 2018; 112: 151-7. DOI: 10.1016/j.ijporl.2018.07.002.

11. Bachesk AB, Bin LR, Iwaki IV, Iwaki Filho L. Ranula in children: Retrospective study of 25 years and literature review of the plunging variable. Int J Pediatr Otorhinolaryngol. 2021; 148: 110810. DOI: 10.1016/j.ijporl.2021.110810.

12. Martínez Sebastián A, Martínez Sebastián L. Tumoración sublingual en adolescente de rápido crecimiento. Pediatr Integral. 2021; XXV: 443.e1-e6.

13.** Zhi K, Gao L, Ren W. What is new in management of pediatric ranula? Curr Opin Otolaryngol Head Neck Surg. 2014; 22: 525-9. DOI: 10.1097/MOO.0000000000000103.

14. Nahlieli O, Eliav E, Hasson O, Zagury A, Baruchin AM. Pediatric sialolithiasis. Oral Surg Oral Med Oral Pathol Oral Radiol Endod. 2000; 90: 709-12. DOI: 10.1067/moe.2000.109075a.

15. Schwarz Y, Bezdjian A, Daniel SJ. Sialendoscopy in treating pediatric salivary gland disorders: a systematic review. Eur Arch Otorhinolaryngol. 2018; 275: 347-56. DOI: 10.1007/s00405-017-4830-2.

16.** Bradley PJ, Eisele DW. Salivary Gland Neoplasms in Children and Adolescents. Adv Otorhinolaryngol. 2016; 78: 175-81. DOI: 10.1159/000442138.

17.** Ord RA, Carlson ER. Pediatric Salivary Gland Malignancies. Oral Maxillofac Surg Clin North Am. 2016; 28: 83-9. DOI: 10.1016/j.coms.2015.07.007.

18. Yoshida EJ, García J, Eisele DW, Chen AM. Salivary gland malignancies in children. Int J Pediatr Otorhinolaryngol. 2014; 78: 174-8. DOI: 10.1016/j.ijporl.2013.11.001.

19. Rebours C, Couloigner V, Galmiche L, Casiraghi O, Badoual C, Boudjemaa S, et al. Pediatric salivary gland carcinomas: Diagnostic and therapeutic management. Laryngoscope. 2017; 127: 140-7. DOI: 10.1002/lary.26204.

20. Radomski S, Dermody S, Harley EH Jr. Clinical characteristics and outcomes of major salivary gland malignancies in children. Laryngoscope. 2018; 128: 1126-32. DOI: 10.1002/lary.26946.

Bibliografía recomendada

- Chafin JB, Bayazid L. Pediatric Salivary Gland Disease. Pediatr Clin North Am. 2022; 69: 363-80. DOI: 10.1016/j.pcl.2022.01.004.

Revisión actualizada que incluye las principales patologías de las glándulas salivales en población pediátrica.

- Protocolo de vigilancia de parotiditis. En: Centro Nacional de Epidemiología. Instituto de Salud Carlos III. Red Nacional de Vigilancia Epidemiológica. Protocolos de la Red Nacional de Vigilancia Epidemiológica. Madrid; 2013 (revisados en septiembre 2016). p. 444-52. Disponible en: https://www.isciii.es/QueHacemos/Servicios/VigilanciaSaludPublicaRENAVE/EnfermedadesTransmisibles/Documents/PROTOCOLOS/PROTOCOLOS%20EN%20BLOQUE/PROTOCOLOS_RENAVE-ciber.pdf.

Protocolo de vigilancia epidemiología del Centro Nacional de Epidemiología, que detalla los criterios diagnósticos y las pruebas microbiológicas a realizar en los casos con diagnóstico de sospecha o confirmado de parotiditis epidémica.

Caso clínico

Varón de 7 años de edad, sin antecedentes personales de interés, correctamente vacunado, que acude a la consulta de Atención Primaria por tumoración dolorosa en el ángulo mandibular bilateral de 24 h de evolución, asociado a febrícula y rinorrea. En la exploración presenta tumoración a nivel de ambas glándulas parotídeas y edema eritematoso a nivel del orificio del conducto de Stenon, sin supuración a través del mismo, con escasos signos inflamatorios en la piel adyacente. No entorno epidémico.

Cuestionario de Acreditación

Los Cuestionarios de Acreditación de los temas de FC se pueden realizar en "on line" a través de la web: www.sepeap.org y www.pediatriaintegral.es. Para conseguir la acreditación de formación continuada del sistema de acreditación de los profesionales sanitarios de carácter único para todo el sistema nacional de salud, deberá contestar correctamente al 85% de las preguntas. Se podrán realizar los cuestionarios de acreditación de los diferentes números de la revista durante el periodo señalado en el cuestionario "on-line".

Algoritmo diagnóstico y terapéutico de la inflamación de la glándula parótida en Pediatría

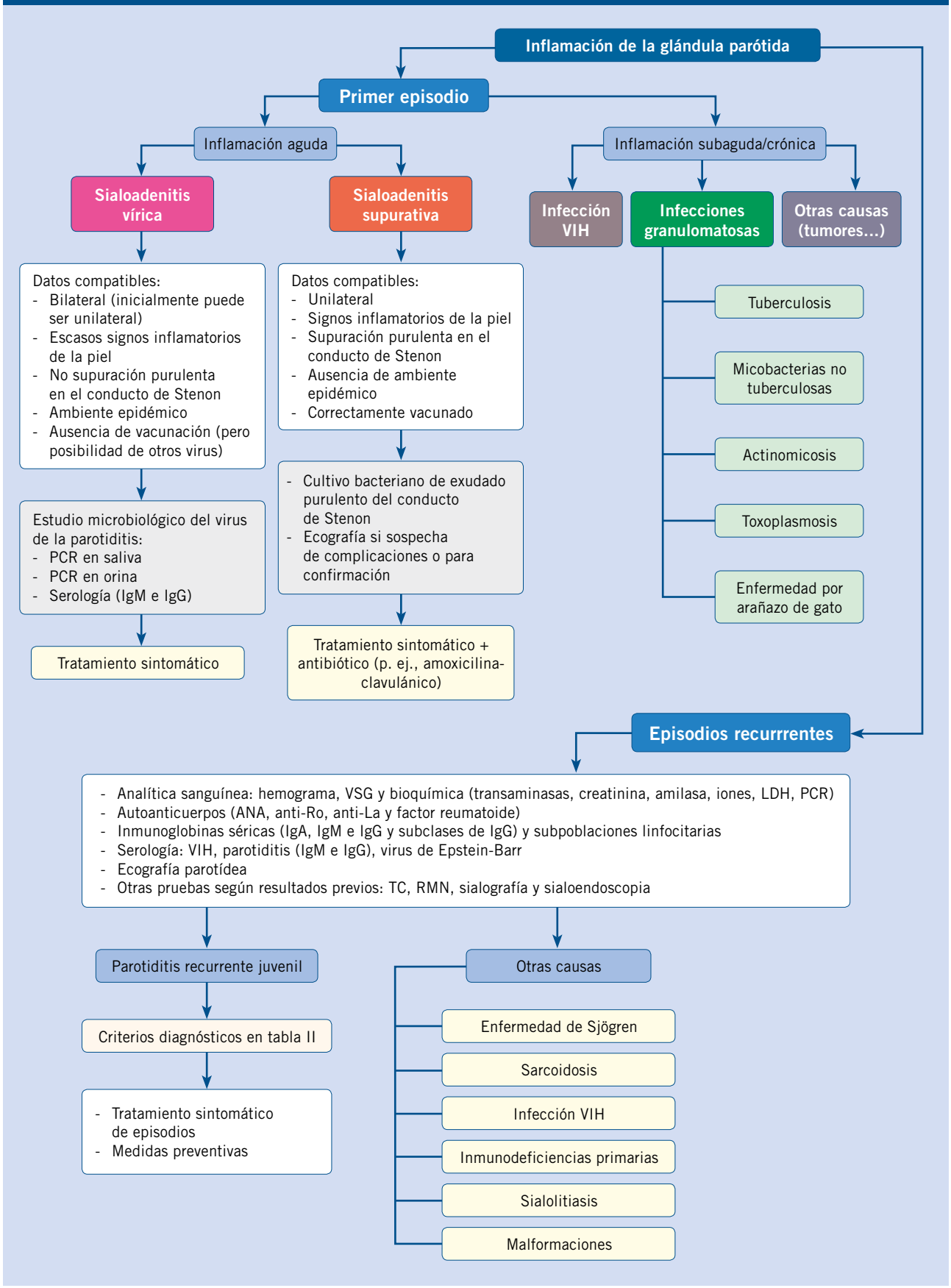

Cuestionario de Acreditación

A continuación, se expone el cuestionario de acreditación con las preguntas de este tema de Pediatría Integral, que deberá contestar "on line" a través de la web: www.sepeap.org.
Para conseguir la acreditación de formación continuada del sistema de acreditación de los profesionales sanitarios de carácter único para todo el sistema nacional de salud, deberá contestar correctamente al 85% de las preguntas. Se podrán realizar los cuestionarios de acreditación de los diferentes números de la revista durante el periodo señalado en el cuestionario "on-line".

Patología de las glándulas salivales

25. ¿Cuál de las siguientes afirmaciones es CORRECTA respecto a la sialoadenitis purulenta?

a. El microorganismo más frecuentemente implicado es el *Staphylococcus aureus*.
b. A diferencia de la parotiditis epidémica, generalmente, afecta de forma bilateral a ambas parótidas.
c. El abordaje quirúrgico está indicado en todos los casos.
d. Su presentación en la edad neonatal es habitualmente leve.
e. Debido a su importancia, el tratamiento empírico ha de cubrir *Pseudomonas aeruginosa*.

26. ¿Cuál de las siguientes NO es un criterio diagnóstico de la parotiditis recurrente juvenil?

a. Al menos, 2 episodios de parotiditis en los últimos 6 meses.
b. Sialolitiasis en la ecografía de la glándula parotídea.
c. Exclusión del síndrome de Sjögren.
d. Exclusión del déficit de IgA.
e. Inicio antes de los 16 años.

27. En un lactante con una masa parotídea de crecimiento progresivo de meses de evolución, señale la respuesta CORRECTA:

a. Lo más probable es que se trate de una neoplasia maligna.
b. Lo más probable es que se trate de un adenoma pleomorfo.
c. Lo más probable es que se trate de un hemangioma.
d. Lo más probable es que sea de origen infeccioso.
e. La primera prueba a realizar es una PAAF.

28. ¿Cuál de las siguientes es la respuesta CORRECTA sobre los tumores malignos parotídeos?

a. El pronóstico depende en parte de la estirpe histológica.
b. Son menos frecuentes en glándulas submaxilares y glándulas salivales menores.
c. La cirugía es la base del manejo terapéutico.
d. Todas son correctas.
e. Todas son incorrectas.

29. ¿Cuál de las siguientes afirmaciones en relación a la sialoendoscopia en Pediatría es FALSA:

a. Es una técnica segura que cada vez se emplea más.
b. Se realiza bajo anestesia local en la mayoría de los casos.
c. Es eficaz en el manejo de la parotiditis recidivante.
d. Permite la extracción de litiasis, así como la aplicación de medicación intraglandular.
e. Es técnicamente menos compleja para patología parotidea.

Caso clínico:

30. ¿Cuál es su SOSPECHA diagnóstica?

a. Parotiditis purulenta.
b. Parotiditis epidémica.
c. Parotiditis recurrente juvenil.
d. Síndrome de Sjögren.
e. Parotiditis por micobacterias no tuberculosas.

31. ¿Cuál de las siguientes pruebas complementarias NO realizaría?

a. Muestra de saliva para PCR de paramyxovirus.
b. Orina para PCR de paramyxovirus.
c. Serología (IgM e IgG) de paramyxovirus.
d. Quantiferon® (IGRA).
e. Hemograma.

32. ¿Qué MEDIDAS instauraría?

a. Declarar el caso a las autoridades sanitarias.
b. Indicar exclusión escolar hasta 5 días desde el inicio de la tumoración parotídea.
c. Antiinflamatorios no esteroideos.
d. Sialogogos (p. ej., zumos de cítricos).
e. Todas las anteriores.

Salivary gland pathology

D. Aguilera Alonso*, A. Lowy Benoliel**

*Infectious Diseases Section, Pediatric Service, Gregorio Marañón Health Research Institute (IiSGM), HGU Gregorio Marañón. Madrid. CIBER for Infectious Diseases (CIBERINFEC), Carlos III Health Institute. Madrid.
**Otorhinolaryngology Department, HGU Gregorio Marañón. Madrid

Abstract

The salivary glands, responsible for the production of saliva, have a fundamental role in digestion and phonation, and also have defense functions in the oral cavity. The largest glands, the parotid glands, are the most frequently affected. Salivary gland pathology includes several diseases of different aetiologies, including infectious, inflammatory, obstructive, autoimmune, granulomatous or neoplastic. In children, the most common disease of the salivary glands is epidemic parotitis, also known as mumps, followed by juvenile recurrent parotitis.

Resumen

Las glándulas salivales, encargadas de la producción de saliva, tienen un papel fundamental en la digestión y fonación y, además, tiene funciones de defensa en la cavidad oral. Las glándulas de mayor tamaño, las parótidas, son las más frecuentemente afectadas.
La patología de las glándulas salivales engloba a un conjunto de enfermedades de etiologías diferentes, que incluye procesos: infecciosos, inflamatorios, obstructivos, autoinmunes, granulomatosos o neoplásicos.
En niños, la enfermedad más frecuente de las glándulas salivales es la parotiditis epidémica, también conocida como paperas, seguida por la parotiditis recurrente de la infancia.

Palabras clave: Glándulas salivales; Parotiditis; Paperas; Pediatría; Epidemiología.

Key words: *Salivary glands; Parotitis; Mumps; Pediatrics; Epidemiology.*

OBJECTIVES

- To recognize the main pathologies that affect the salivary glands.
- To establish the differential diagnosis in the care of a child with parotid tumor.
- To guide the diagnostic and therapeutic approach of recurrent parotitis.
- To be aware of the main tumors of the salivary glands.

Introduction

In the human species there are two types of salivary glands: major and minor[1]. The major salivary glands are constituted by: two parotid glands, two submandibular or submaxillary glands, and two sublingual glands. The minor salivary glands are distributed throughout the mouth, pharynx, and paranasal sinuses. The main function of the salivary glands is the production of saliva. Saliva is of paramount importance for all the functions for which the oral cavity is responsible. It contains enzymes like amylase and lipase, which help in the digestion of food. In addition, they help in the sense of taste and in the lubrication of the oral cavity, as well as in the correct articulation and modulation of speech. It also has antimicrobial properties, as it contains secretory IgA immunoglobulins, mucins, and lactoferrin.

The largest salivary gland is the parotid gland, which produces a serous secretion that drains into the oral cavity through Stenon's duct, at the level of the upper second molar. The submandibular gland produces a seromucous secretion that exits through Wharton's duct into the floor of the mouth, while the sublingual gland produces a seromucous secretion that reaches the anterior region of the floor of the mouth.

Salivary gland pathology encompasses a set of diseases of different etiologies, including processes of: inflammatory, infectious, obstructive, autoimmune, granulomatous or neoplastic nature[2]. In children, the most common disease of the salivary glands is epidemic parotitis, followed by recurrent parotitis of childhood.

Infectious sialadenitis

Sialadenitis is the name given to the inflammation of the salivary glands, with inflammation of the parotid gland (parotitis) being the most frequent presentation.

Epidemic parotitis (mumps)

Acute infection that typically produces inflammation of the parotid glands, predominantly bilateral, caused by the mumps virus. Other organs, such as: testicles, pancreas, ovaries and central nervous system, may also be affected simultaneously or in isolation.

The mumps virus is a member of the *Paramyxoviridae* family. It is a single-stranded RNA virus, for which humans are the only known natural host. Of its structural proteins, F and HN proteins are the main determinants of immunity. Although only one serotype of mumps virus is known, 13 genotypes have been determined[3].

Epidemiology

Transmission of the virus occurs by droplet spread from the respiratory tract and by direct contact with the saliva of an infected person. The distribution is universal, with a higher incidence in winter and spring[4]. Since the introduction of the vaccine in Spain in 1981, its incidence has drastically fallen. However, epidemic waves have persisted every 3 to 5 years, mainly in people not immunized by the vaccine and, occasionally, also among immunized people, probably related to a loss of vaccine immunity over time. Currently, in Europe, G1 is the predominant circulating genotype[5].

Traditionally, the infection mainly took place between the ages of 5 and 14. In recent decades, due to systematic vaccination, it has shifted towards adolescents and young adults. Most of the reported cases of mumps in Spain correspond to individuals over 15 years of age, unvaccinated or vaccinated between 1993 and 1999 with a triple viral vaccine, whose anti-mumps component, the Rubini strain, was poorly immunogenic. Children under one year of age rarely acquire the infection, since they are protected by transplacental maternal antibodies.

The period of maximum contagion occurs from 2 days before to 5 days after the appearance of the parotid swelling, although the mumps virus has been isolated in saliva up to 9 days after the appearance of the parotiditis. Viral replication in the nasopharyngeal mucosa and regional lymph nodes is followed by a viremic phase, which causes spread of the infection to multiple organs, including the central nervous system and glandular epithelium.

It is a notifiable disease. The Epidemiological Surveillance Network classifies cases of mumps into:

- **Suspected case:** person who meets the clinical criteria (Table I).
- **Probable case:** person who meets the clinical criteria and the epidemiological criteria (Table I).
- **Confirmed case:** recently unvaccinated person (within six weeks prior to onset of symptoms) who meets clinical and laboratory criteria (Table I). A recently vaccinated person in whom the wild-type genotype of the virus is detected.

In addition, an outbreak is defined as: the appearance of two or more related cases.

Manifestations

The incubation period is on average 16-18 days, with an interval of 2-4 weeks. One-third of patients with mumps have subclinical disease or mild respiratory symptoms. Cases of "breakthrough" mumps in vaccinated individuals seem to have a more latent clinical course. As in other infections, its presentation in adults is usually associated with greater severity.

Figure 1. 10-year-old boy with epidemic parotitis.

The most common manifestation is painful swelling of the parotid gland (present in around 95% of symptomatic patients), which is usually unilateral at the onset of the disease, and affects both parotid glands in the following days in 70-80% of cases (Fig. 1)[3]. Prodromal symptoms, including fever, malaise, headache, and anorexia, usually precede mumps within the first few hours or days. At that time, ear pain ipsilateral to the swollen parotid gland and discomfort when eating or drinking acidic foods are common.

The swelling reaches its maximum size in about 3 days, stays that way for 1-2 days, and then slowly subsides. The orifice of Stenon's duct usually appears edematous and erythematous. Occasionally, a morbilliform rash appears. Involvement of the other salivary glands may be seen in up to 10% of cases. Trismus may occur from mumps, and the patient may have difficulty speaking and chewing. The intake of citrus fruits or juices usually worsens the pain, which is very characteristic. As it obscures the mandibular angle, causing in some cases, elevation of the earlobe, allows to differentiate it from other cervical tumors, such as adenitis[4].

Complications

Central nervous system involvement is the most common extrasalivary manifestation. There is **pleocytosis**, with lymphocyte predominance in 50% of cases, without associating other data of meningitis. **Clinical meningitis** occurs,

Table I. Criteria used in the definition of viral mumps cases by the National Epidemiological Surveillance Network

Clinical criteria: person with fever and at least one of the following two manifestations:

- Sudden onset of swelling, painful to the touch, of the parotid or other salivary glands
- Orchitis

Laboratory criteria: at least one of the following:

- Mumps virus-specific antibody response (IgM or IgG seroconversion) in serum or saliva
- Detection of mumps virus nucleic acid by PCR in saliva, urine or cerebrospinal fluid
- Isolation of mumps virus from saliva, urine, or cerebrospinal fluid

Epidemiological criteria: contact with a laboratory-confirmed case of mumps between 14-25 days before the onset of symptoms

more frequently in males, in 1-10% of cases, generally several days after parotid swelling, but can occur a few days before or up to two weeks later, and may even not be associated with parotitis. The virus can be isolated in culture or detected by other microbiological techniques in cerebrospinal fluid (CSF). The presentation includes typical signs and symptoms of viral meningitis (headache, vomiting, fever and stiff neck). The CSF has 10 to 2,000 leukocytes/mm^3, predominantly lymphocytes, although up to 25% may have a predominance of polymorphonuclear cells, mainly at the beginning. Proteinorrhachia is normal or slightly elevated. Hypoglycorrhachia has been described in up to 30% of patients. Meningitis is benign, with complete recovery and no sequelae.

Encephalitis has been described in 1 in 6,000 cases of mumps. It can appear both at the beginning of the disease (associated with direct damage due to invasion of the brain parenchyma by the virus), or late, 7-10 days after the onset of mumps (associated with a post-infectious demyelinating process produced by an autoimmune response). The cytochemical characteristics of the cerebrospinal fluid are similar to the meningitis described above. Patients usually present marked changes in the level of consciousness, associated with seizures, paresis, aphasia, and involuntary movements. Sequelae have been described, such as psychomotor retardation and seizure disorders, with a mortality of around 1%.

Other neurological complications that have been described are: Guillain-Barré syndrome, cerebellar ataxia, transverse myelitis and facial paralysis. The auditory nerve can also be affected, causing hearing loss.

Orchiepididymitis is the most frequent extrasalival manifestation in adults, present in 20-30% of postpubertal adolescent males with mumps. It is very rare before puberty. It is bilateral in one out of six patients and generally occurs during the first week of mumps. Some degree of atrophy has been described in half of the cases, but sterility is very rare. **Oophoritis** occurs in 5% of postpubertal women with mumps.

Around 3% of patients may present signs suggestive of **pancreatitis,** especially in older children and young adults; usually in the form of a mild and self-limited illness. In mumps virus infections, it is common to observe an increase in serum amylase of salivary origin, so serum lipase will be useful to differentiate this complication.

Other less frequent **complications** may appear, such as: diabetes mellitus; myocarditis, which is also usually mild and transient, but which, in rare cases, can be fatal; presternal edema due to obstruction of the lymphatic drainage of the neck; sialectasis with sialadenitis; arthritis; thyroiditis; nephritis; hepatitis; mastitis; prostatitis; optic neuritis; hemolytic anemia; or thrombocytopenia.

Infection during pregnancy poses a risk of miscarriage in the first trimester, although maternal-fetal transmission has not been described nor is there a clear risk of congenital malformations.

Differential diagnosis

It will be necessary to carry out the differential diagnosis with acute mumps caused by other viruses, which present manifestations that can be superimposed on epidemic mumps. Suppurative parotitis, of bacterial etiology, produces a unilateral parotid swelling, associating a hot, erythematous and very painful swelling, together with high fever. Furthermore, in these cases, massage of the parotid gland makes it possible to extract purulent fluid through Stenon's duct. Acute laterocervical adenitis can mimic mumps, which can be differentiated clinically by the location and absence of obliteration of the mandibular angle. Parotid gland enlargement, caused by drugs or metabolic disorders, is usually bilateral and asymptomatic. Other causes to consider in the differential diagnosis such as: tumors, cysts and obstruction caused by stones or stenosis, are usually unilateral.

Diagnosis

The characteristics described allow the diagnosis of suspected mumps to be established. In patients with typical symptoms, microbiological confirmation is not essential, but determination of the viral etiology helps define the current epidemiology of the infection. The confirmation of all sporadic cases is recommended. In outbreak situations, it is important to confirm most primary cases, unrelated to other cases, but it is not essential to confirm secondary cases.

Microbiological diagnostic tests are:

- Isolation of the virus in culture or amplification of nucleic acids, by reverse transcriptase polymerase chain reaction (RT-PCR, more sensitive than viral cultures) in: saliva samples, buccal mucosa (exudate from Stenon´s duct), CSF and urine, preferably in the first 3 days of the disease (since it loses a lot of sensitivity later).
- Serological study: determination of specific antibodies in the serum. The recommended sample for isolation and detection of mumps virus RNA is saliva.

The saliva sample should be taken by massaging both cheeks, at the level of the parotid glands, for thirty seconds (Fig. 2A). Subsequently, rub the space of the oral mucosa between the cheek and the teeth, around Stenon's duct, on both sides of the oral cavity with a swab (Fig. 2B). The swab will be immersed in virus transport medium and sent to the laboratory within 48 hours. In this video (https://youtu.be/ThvoJBjsUvQ) the sample extraction technique can be seen. If the initial IgM result is negative, a second sample obtained after 2-3 weeks should be tested, as some people, especially those who have been vaccinated, have none or late IgM response.

Other complementary tests can help guide the diagnosis. **Ultrasound** is a simple and affordable test that can confirm the presence of mumps in doubtful cases, as well as rule out other causes of parotid inflammation, such as sialolithiasis. Blood tests can also provide information. The white blood cell count and formula are usually normal, or there may be a mild leukopenia with relative lymphocytosis. Serum amylase levels are usually elevated for 2-3 weeks.

Treatment

Treatment of mumps is symptomatic and supportive. There is no specific treatment available for mumps virus infection. Analgesics relieve pain caused by inflammation of the salivary gland. Topical application of hot or cold compresses to the parotid gland can also relieve discomfort. It is advisable

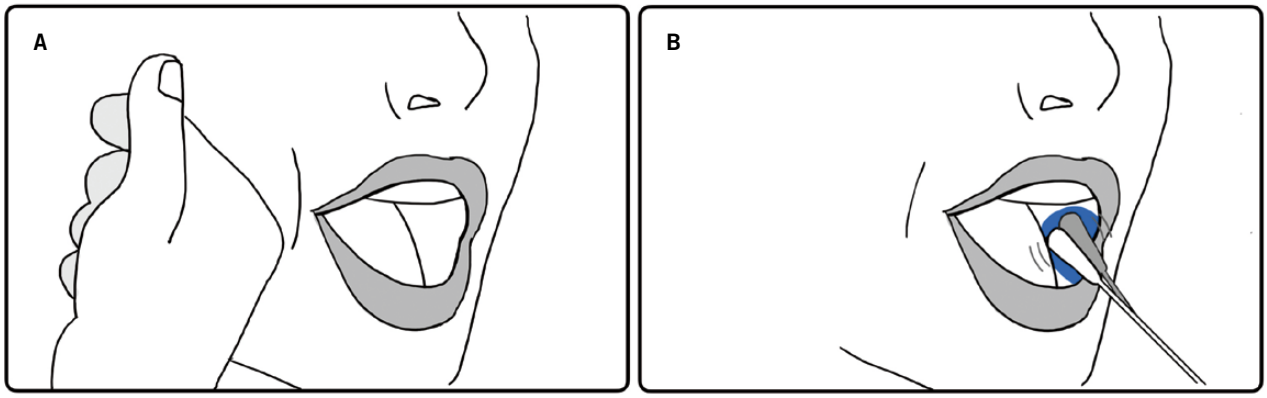

Figure 2. Oral exudate of saliva collection technique in the study of mumps.

to avoid citrus foods. The treatment of orchitis is purely symptomatic, by means of: bed rest, analgesics, use of suspensory underwear for the testicles and the local application of cold compresses.

Cases with neurological symptoms usually require hospital admission for additional tests and surveillance.

Prevention

The most effective preventive measure is systematic vaccination[5]. Vaccines against mumps are made up of an attenuated strain of this virus, combined with other components in the form of triple viral (measles, rubella and mumps) or tetraviral (also associated with varicella).

All mumps vaccines, with the exception of the one made with the Rubini strain, show a seroconversion rate of around 95% at 12 months after one dose. However, because some studies have shown lower efficacy, around 80% after a first dose, two-dose schedules are currently recommended.

The triple viral vaccine is indicated in all children from 12 months of age and in adolescents and adults who have been incorrectly vaccinated. The AEP (Spanish Pediatrics Association) Vaccine Advisory Committee and the Interterritorial Council of the National Health System recommend administering the first dose at 12 months and the second at 3-4 years of age. As with other live virus vaccines, triple viral and tetraviral vaccines are contraindicated in: pregnant women, patients undergoing immunosuppressive treatment, advanced malignant neoplasms or primary immunodeficiencies.

Vaccination and passive immunoprophylaxis after exposure have not been shown to reduce the risk of infection and are therefore not recommended. In case of outbreaks, the administration of a third dose can be considered, as recommended by the CDC (Centers for Disease Control and Prevention) in several recent outbreaks in university centers. Additionally, the temporary interruption of school attendance for all those children at risk due to incomplete immunization can be assessed.

Droplet isolation measures are indicated, along with standard precautions, in hospitalized patients with mumps, up to 5 days from the onset of the parotid mass. In the same way, school exclusion is recommended during the same period.

Other acute viral mumps

Other viruses have been implicated as causal agents of acute parotitis with negative results of the mumps virus tests, such as: parainfluenza virus, Epstein-Barr virus, influenza virus, rhinovirus or adenovirus[6]. Due to systematic vaccination against mumps, these viruses have become more relevant. These infections present clinical characteristics similar to epidemic mumps.

Purulent sialadenitis

Unlike acute viral sialadenitis, purulent sialadenitis, caused by bacterial infections, produces a rapidly developing inflammation of the parotid gland, generally unilateral, associated with significant inflammatory signs of the skin, fever and, frequently, purulent suppuration through Stenon´s duct.

Also called suppurative parotitis, it is a bacterial infection of the salivary glands, more frequently of the parotid gland, which occurs acutely with painful swelling of the affected gland, associating: edema, erythema and heat in the skin, together with fever and malaise (Fig. 3A)[7]. It is most often unilateral, but can also be bilateral.

The unilateral involvement and the rapid and obvious progress can help differentiate it from viral parotitis. On physical examination, the presence of inflammatory signs at the exit of Stenon's duct is common. In addition, the outflow of purulent content through it when massaging the parotid gland is characteristic (Fig. 3B).

Infection can occur due to bacterial ascent through the salivary ducts from the oral cavity or via the hematogenous route. Conditions that produce thicker saliva or reduce saliva flow (e.g., dehydration, obstruction of the salivary ducts, autoimmune diseases such as Sjögren's syndrome, drugs that cause xerostomia, etc.) facilitate its development. Inadequate oral hygiene, immunosuppression, diabetes mellitus, hypothyroidism, renal failure and the postoperative period have also been associated with a higher risk of presenting this disease.

The most frequently associated bacteria is *Staphylococcus aureus*, followed by anaerobic bacteria from the oral cavity, such as: *Fusobacterium* spp. and *Peptostreptococcus* spp. Different species of streptococci and gram-negative bacilli have also been implicated less frequently. Analytically, it generally highlights leukocytosis with a predominance of neutrophils. Ultrasonography

allows confirmation of the diagnosis, ruling out predisposing anatomical factors (e.g., sialolithiasis) or intraparotid complications (e.g., parotid abscess). Although complications are unusual, in addition to abscess, the following have been described: osteomyelitis, thrombophlebitis of the jugular vein and sepsis.

The culture of the purulent exudate, obtained through the Stenon duct, allows us to guide the etiology, although it is often difficult to discern the role of some isolates, such as microorganisms that are usually commensals of the mouth, as it is a sample that can be contaminated during its extraction.

Treatment is mainly medical, with systemic antibiotic treatment, initially intravenous, ensuring good coverage against *S. aureus* (considering the possibility of methicillin-resistant *S. aureus* if there are risk factors) and anaerobes, such as amoxicillin-clavulanic acid. Some authors propose empirical coverage only against *S. aureus* (e.g., cloxacillin or cefazolin). The usual duration is 10-14 days. In addition, it is recommended to associate sialagogues (such as citrus juices), analgesia and, if possible, suspend the drugs that cause xerostomia. In case of parotid abscess, surgical drainage is indicated.

A specifically defined entity, although infrequent, is **neonatal bacterial sialadenitis**[8]. It shares similarities in terms of etiological agents and clinical presentation with what is described above, but it is more frequently associated with complications such as sepsis. In addition to dehydration, other risk factors have been linked, such as prematurity or nasogastric feeding.

Granulomatous infections of the salivary glands

Children may infrequently be affected by granulomatous infections of the salivary glands, such as tuberculosis, cat scratch disease, actinomycosis, toxoplasmosis, or non-tuberculous mycobacterial infections[2]. They usually have a course: subacute or chronic, indolent, slowly progressive and without significant inflammatory signs of the adjacent skin. Therefore, the differential diagnosis frequently includes neck tumors. Diagnosis of these diseases generally requires a biopsy.

Tuberculosis with extrapulmonary involvement of the salivary glands is very rare. It is more common in adolescents and adults. Occasionally, constitutional signs may be associated (fever, night sweats, and weight loss). The diagnostic and therapeutic approach is similar to pulmonary tuberculosis, with the particularity that the sample with the highest diagnostic yield will be the biopsy of the affected gland.

Sialadenitis due to **non-tuberculous mycobacteria** mainly affects young children, between 2 and 5 years of age. The violaceous color that the adjacent skin acquires is characteristic. Unlike tuberculous sialadenitis, the tuberculin skin test and interferon gamma release-based tests (IGRAs) are usually negative. There are different therapeutic approaches, from long-term medical treatment with different antibiotic regimens (macrolides, rifampicin, fluoroquinolones, ethambutol...), to complete removal of the gland.

Actinomycosis with involvement of the salivary glands, mainly the parotid gland, is rare. It is associated with poor dental hygiene. It produces a painless tumor, with a subacute course, without systemic symptoms. Frequently, it gives rise to skin fistulas. The presence of "sulfur granules" along with branching, filamentous, gram-positive rods at the periphery of the abscess pus is diagnostic. Treatment consists of prolonged antibiotic therapy with penicillin and/or amoxicillin, which includes a 2-6 weeks intravenous course, followed by oral treatment for 6-12 months. In case of poor response to antibiotic treatment, drainage or surgical debridement is required.

Toxoplasmosis occasionally produces intraparotid or periparotid lymphadenopathy, leading to an enlarged parotid gland. **Cat scratch disease**, caused by *Bartonella henselae*, can also infrequently affect the parotid gland.

HIV mumps

Among the different complications associated with HIV that can affect the salivary glands (e.g. Kaposi's sarcoma, mycobacterial infections...), there is HIV-associated salivary gland disease, which consists of an increase in the size of these glands that can appear in the different phases of the infection, being, sometimes, the first presentation of the same. The most affected gland is the parotid gland, and the affectation is generally bilateral. It occurs due to the development of benign lymphoepithelial cysts within the gland.

Juvenile recurrent parotitis

Benign pathology in which recurrent episodes of mumps, of unknown cause, take place, generally improving with symptomatic treatment and tend to resolve spontaneously in adolescence.

It is the second most common disease of the salivary glands. It is characterized by recurrent episodes of parotid inflammation, sometimes accompanied by fever, generally not high, and malaise[9]. It is usually unilateral, presenting a more affected parotid gland when it is bilateral. It has a predominance in males. The age of onset shows a biphasic distribution, with an initial predominance between 2 and 6 years and, later, at puberty. Episodes

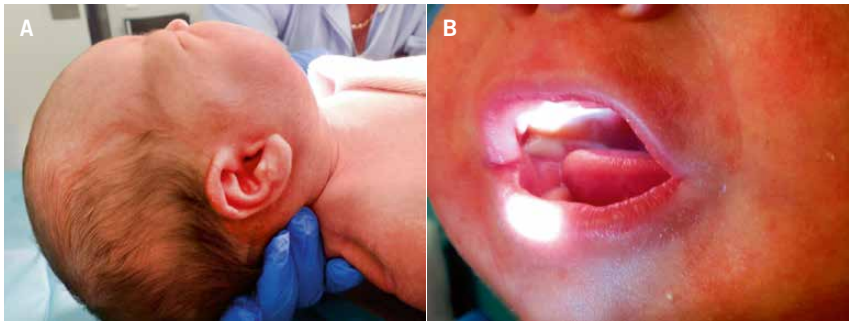

Figure 3. Neonatal suppurative parotitis due to *S. aureus*. **A.** Increase in size and inflammatory signs at the level of the mandibular angle. **B.** Purulent suppuration through Stenon's duct. Image courtesy of Javier Nogueira López.

generally last 4-7 days, with episodes typically occurring every 3-4 months. It frequently resolves in adolescence, although in some cases it extends into adulthood, with progressive deterioration of the glandular parenchyma. The diagnosis is clinical, excluding other possible causes: immunodeficiencies (mainly IgA deficiency, although it has also been associated with IgG3 deficiency), autoimmune diseases (Sjögren's syndrome and sarcoidosis), infections (HIV) or obstructive alterations of the salivary ducts. Recently, some diagnostic criteria have been proposed (Table II). The exact cause of this disease is unknown. Genetic factors have been formulated, as familial cases have been observed suggesting autosomal dominant inheritance with incomplete penetrance. In some cases, it has been related to anatomical factors, such as congenital anomalies of the salivary ducts. Also, a decrease in salivary flow that favors ductal dilation has been shown.

The role of bacteria is unclear. One study showed a high prevalence of bacterial isolates in oral samples in children with recurrent juvenile parotitis, but also in the control group of healthy children, which could correspond to normal colonization of the oral cavity.

Histologically, structural changes occur in the gland in the form of intraductal cystic dilatations with periductal lymphocytic infiltration, forming the so-called sialectasias. Whether they are primary or a consequence of repeated episodes is unknown.

Table II. Diagnostic criteria for recurrent childhood parotitis proposed by Garavello et al., 2018[10]

Inclusion criteria:

- Age below 16 years
- Unilateral or bilateral recurrent parotid swelling
- At least 2 episodes in the last 6 months

Exclusion criteria:

- Sjögren syndrome
- IgA deficiency
- Obstructive alterations of the salivary ducts
- Teeth malocclusion

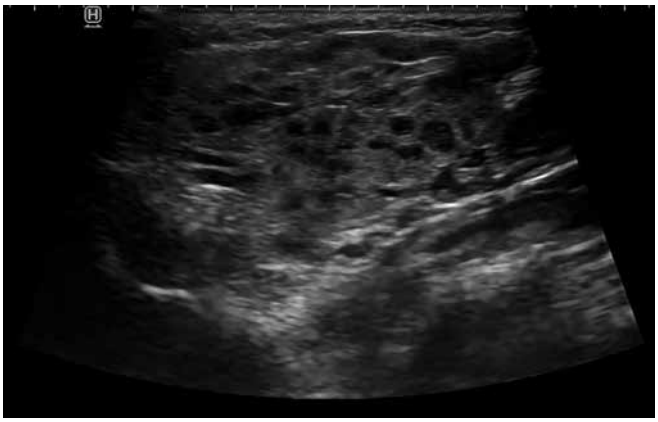

Figure 4. Multiple hypoechoic images corresponding to sialectasias in a child with recurrent juvenile parotitis.

Ultrasound (Fig. 4) is a simple test that can identify sialectasias and rule out other causes, such as obstructive disorders (e.g., sialolithiasis), tumor lesions, or vascular malformations. Other imaging tests, such as CT, nuclear magnetic resonance or sialography, can be assessed in certain cases (suspicion of complications, definition of lesions observed on ultrasound or as an additional therapeutic approach in the case of sialography).

The anamnesis must include: the history of recurrent infections and/or atypical course, which could lead to a primary immunodeficiency; risk factors for HIV infection, both postnatal acquisition (risky sexual practices, transfusions of blood products without health control) and vertical acquisition (maternal HIV infection, pregnancy follow-up); and the presence of a family history of autoimmune diseases and other systemic symptoms, which could point to an autoimmune disease.

The initial evaluation should include: autoantibody study: antinuclear (ANA), anti-Ro (SS-A), anti-La (SS-B) and rheumatoid factor; and a study of immunodeficiencies (quantification of serum immunoglobulins, including IgG subclasses and lymphocyte subpopulations).

During episodes, analgesics and anti-inflammatory drugs are used to alleviate symptoms[10]. Massage and local heat on the parotid gland can relieve discomfort. The use of sialogogues, such as citrus juices, is proposed to increase the flow of saliva, but can sometimes exacerbate the pain. Some authors have proposed the use of short regimens of systemic corticosteroids in the acute phase, after having previously ruled out other diagnoses (e.g., lymphoma). The role of antibiotics is controversial. However, in case of suspected bacterial superinfection (purulent suppuration through Stenon's duct, persistent high fever, significant elevation of acute phase analytical reactants, parotid abscess formation, clinical deterioration), its use is recommended, following the same indications as in acute purulent sialoadenitis.

To try to avoid new episodes, maintaining a good oral hygiene and adequate hydration is recommended. In some cases of very frequent episodes that seriously affect the patient, sialendoscopy with probing, lavage and dilation of the duct may be indicated. In patients with persistent symptoms or if episodes continue into adulthood, the following may be considered: ductal ligation, tympanic neurectomy, or even total parotidectomy, although potential risks, such as facial nerve involvement, should be taken into account.

Non-infectious inflammatory diseases of the salivary glands

Although rare in children, several diseases, such as Sjögren's syndrome or sarcoidosis, can affect the salivary glands. They must be taken into account in the differential diagnosis of chronic or recurrent sialadenitis.

Sjögren's syndrome

Chronic autoimmune disorder of the exocrine glands that can present systemically, with involvement of multiple glands, or locally, with exclusive involvement of the salivary and lacrimal

glands. It usually presents in adulthood, but occasionally symptoms begin around 10 years of age. The disease is characterized by lymphoplasmacytic infiltration with resulting glandular hypofunction, leading to dry mouth and eyes. Its etiology is multifactorial and involves an interaction between genetics, the immune system, and the patient's environmental exposures.

The predominant clinical presentation is dryness of the mouth and eyes. Xerostomia results in: difficulty chewing and swallowing food, difficulty with phonation, dental caries and adherence of food to the oral mucosa. Chronic irritation and destruction of the corneal and conjunctival epithelium cause keratoconjunctivitis sicca. Enlargement of the salivary glands, most commonly the parotid glands, occurs in 25-66% of patients. This may start unilaterally, but most patients eventually develop bilateral enlargement, which may be recurrent or chronic.

Systemic manifestations include: malaise, fever, myalgias and arthralgias. Some organs affected in systemic forms are: kidneys (tubular acidosis), skin (Raynaud's phenomenon due to vasculitis) and central nervous system (peripheral sensory and motor polyneuropathies). Sjögren's syndrome also predisposes to the development of malignant lymphoproliferative disorders.

Diagnosis includes the following findings: keratoconjunctivitis sicca; decreased salivary and tear flow; characteristic histologic findings on biopsy of the minor salivary gland; and detection of anti-Ro (SS-A) and anti-La (SS-B) serum autoantibodies. Dry eyes and mouth take years to appear when they start in childhood, so diagnostic criteria are less useful in childhood. The treatment is both symptomatic and preventive of irreversible damage to the different organs, mainly the teeth and eyes.

Sarcoidosis

Systemic disease that causes the formation of granulomas in various organs, especially in the lungs and lymphatic organs. In 5-10% of cases, the salivary glands are affected, causing their inflammation. One particular presentation, uveoparotid fever or Heerfordt's syndrome, produces chronic inflammation of the parotid glands along with uveitis and facial nerve paralysis.

Other inflammatory diseases

Although more infrequent, other diseases such as granulomatosis with polyangiitis, Rosai-Dorfman disease and Kimura disease can affect the salivary glands, leading to their inflammation and enlargement.

Obstructive pathology of the salivary glands

Ranulas and mucoceles are a consequence of the obstruction of the submandibular/sublingual glands and the minor glands, respectively, and are typical of children, unlike lithiasis, which are very infrequent. Sialendoscopy allows the diagnosis and treatment of various glandular pathologies.

Cystic pathology: ranulas and mucoceles

Ranulas (Fig. 5) are pseudocysts due to mucous or salivary retention, secondary to alterations of the excretory ducts (post-traumatic or obstructive) in the sublingual or submaxillary glands[11]. In children, the most common are simple ranulas restricted to the floor of the mouth. Those that extend to the cervical/parapharyngeal spaces are rare at this age. The highest incidence occurs in the first and second decades of life. Clinically, ranulas manifest as: inflammation of the gland whilst chewing or in situations of stimulation of saliva production[12]. They can cause induration of the floor of the mouth and the appearance of cysts with mucous/salivary content of greater or lesser size.

Figure 5. Sublingual ranula in an 11-year-old girl. Image courtesy of Alicia Martínez Sebastián.

When the obstruction affects a minor salivary gland, they are called **mucoceles**, and the cause is the same. Mucoceles appear as cystic lesions in any location of the oral cavity, although they are also common on the lips.

The treatment of ranulas can range from puncture and aspiration, marsupialization and infiltration of sclerosing substances, to excision of the complete sublingual gland[13]. Mucoceles are usually monitored and, depending on the clinical picture, the entire gland can be drained or resected.

Glands with cervical extension are more complicated to manage and require imaging tests (CT or MRI) to make a differential diagnosis with other cystic lesions, such as lymphatic malformations. The age of presentation, as well as the course of the disease, will guide us on the diagnosis. Rapidly evolving lesions tend to be of infectious/inflammatory origin. Regarding age, tumors in children under one year of age tend to have a vascular origin, while in older children they are usually solid tumors.

Sialolithiasis

It is very rare in children, less than 3% of all cases are in pediatric patients. It is much more common in submandibular glands than in parotid glands[14]. It must be suspected in the event of recurrent episodes of unilateral glandular inflammation (therefore a differential diagnosis with recurrent parotitis must be performed).

Occasionally, the stone can be seen at the outlet of Wharton's duct, in the floor of the mouth, but if it is more distal, imaging tests are necessary. The classic treatment has been marsupialization of the ducts to extract the stones and even complete excision of the glands.

In recent years, **sialoendoscopy** has been developed as a diagnostic and therapeutic technique for salivary gland pathology, with a progressive increase in its use in children[15]. It consists of the dilation of the papillae with specific dilators and the subsequent introduction and use of an endoscope designed for this purpose, to explore the submandibular and parotid glands, accessing through the Wharton and Stenon ducts, respectively, allowing naviga-

tion through the branches of the ducts (diagnostic application) and carry out treatments such as: application of intraductal medication (corticosteroids and/or antibiotics), washing, dilation of stenosis and removal of stones. It is a safe technique that is almost always performed under general anesthesia and with good results and few complications.

The most frequent indication for sialendoscopy is recurrent juvenile parotitis, followed by lithiasis and, much less frequently, by cases of stenosis.

Tumor pathology

Benign tumors

Parotid hemangioma is the most frequent glandular tumor in Pediatrics. With regard to solid tumors, the most frequent is the pleomorphic adenoma, a benign tumor, but with a tendency to recur and malignant potential.

They arise mainly in the parotid, followed by those that affect the submandibular glands, minor and sublingual glands[16]. The most frequent type of solid tumor is the pleomorphic adenoma and, globally, the hemangioma is the most frequent of all parotid tumors in childhood.

Epithelial tumors: pleomorphic adenoma

It is the most frequent tumor of the salivary glands. It is benign, but has a series of characteristics that condition its management:

- Recurrence tendency.
- Possible involvement of the facial nerve in its treatment.
- Malignancy potential

Depending on its anatomical origin, its form of presentation will change. In the parotid or submandibular gland, they will present as: single lesions, with progressive growth, of firm consistency, but mobile and of variable size according to progress. When they originate in a smaller gland, they are usually smaller in size, hard and sticky in consistency. They are painless and do not tend to have skin inflammation.

Contrast-enhanced MRI is the imaging technique of choice. Characteristically, it has a hypointense peripheral ring that helps in its diagnosis, although it is not always present. Ultrasound has more limited utility, although it is more accessible and easier to perform without sedation in younger children. It is common to perform ultrasound first and then MRI to obtain more precise information, in necessary cases. Histological diagnosis by fine-needle aspiration (FNA) helps in decision-making.

The treatment of choice is surgery with wide resection margins. Despite being a benign tumor, the potential for malignancy and the possibility of recurrence require an excision with safety margins, this being the minimum acceptable surgery. The problem with pleomorphic adenoma surgery is given by the possible sequelae of treatment despite being a benign tumor, such as neurovascular lesions or aesthetic defects.

Benign mesenchymal tumors

Parotid hemangioma is the most common tumor of the parotid gland in childhood. They account for 90% of salivary tumors in children under one year of age and are usually associated with other hemangiomas in the head and neck.

They are soft, non-compressible lesions that generate changes in the overlying skin, so that it acquires a purplish-blue hue. The consistency can be variable; in some areas it can be softer and in others harder if there are fibrosis phenomena.

The size varies from one patient to another, but it has the potential to grow and cause aesthetic and/or functional involvement depending on the affected structures, although it does not usually cause facial paralysis.

The first diagnostic technique that is usually used is ultrasound, which shows hypoechoic lesions with respect to healthy glandular tissue, but the most useful study is MRI, which will provide a lot of information regarding extension, location, etc.

Management will depend on the size and progress; since, in general, they tend to regress, so in small lesions and/or without growth, a wait-and-see attitude can be maintained, while in large tumors, with rapid growth or that produce symptoms, the treatment of choice is propranolol, with which a response has been shown in almost 90% of children in the first 5 weeks of treatment. Surgery is reserved for cases in which medical treatment fails.

Lymphatic malformations may originate primarily in the glands (particularly parotid) or be affected by large lesions originating in other locations. They can give rise to important aesthetic and/or functional alterations depending on their extension. Treatment is usually through sclerotherapy and/or surgery depending on the location and extension. They can give rise to phenomena of inflammation with rapid increases in size.

Malignant tumors

They are exceptional in Pediatrics and tend to preferentially affect the parotid gland. In addition, the probability that a parotid mass is malignant is higher than in adults. The prognosis depends on histology. Treatment is surgical and radio-chemotherapy protocols are not well established due to the rarity of this pathology.

Generalities

The characteristics of these tumors are different in children and adults:

- In children, the percentage of malignant lesions over the total number of salivary gland tumors is higher than in adults (a tumor is more likely to be malignant than in adults).
- In children, malignant tumors affect the parotid more than the submandibular gland.
- Mesenchymal tumors are more common than in adults (lesions of vascular origin are the most frequent).
- In children, well-differentiated tumors (better prognosis) are more common than in adults.

Regarding histology, the most frequent malignant solid tumors are: mucoepidermoid carcinomas (40-92% of carcinomas), followed by acinar cell carcinomas, adenocarcinoma and adenoid cystic carcinoma. In the minor and sublingual glands, benign tumors are more frequent than malignant ones, among which mucoepidermoid carcinoma is also the most frequent[17].

The presence of distant metastases at diagnosis is rare, and cervical lymph node extension is infrequent. The development of these neoplasms has been related to infection by the Epstein-Barr virus and previous treatments with radiotherapy and/or chemotherapy, although the vast majority of cases are of unknown origin.

Clinical presentation

They are single masses of slow and progressive growth, generally painless and without inflammatory signs[18]. The presence of pain is characteristic of adenoid cystic carcinoma. Clinical presentation with facial paralysis or the presence of cervical lymphadenopathy is very infrequent. In the case of minor salivary glands, they appear more frequently in the oral cavity or as a tumor on the floor of the mouth in the case of sublingual glands.

More than 90% of patients are over 10 years of age at the time of diagnosis, with no clear gender predominance. When they appear in children under 10 years of age, they tend to be higher-grade tumors with a worse prognosis.

Diagnosis

The presence of a persistent, progressively growing tumor should make us suspect a possible neoplasm[19]. The imaging technique of choice is MRI with contrast.

The initial histological diagnosis is usually made with FNA, which will allow differentiation between a malignant tumor and other types of tumors (abscess, lymphoma, hemangioma, lymphatic malformation). However, it will not be useful to distinguish between different types of malignant tumors (it only agrees 40% with the definitive diagnosis of the surgical piece).

The performance of open biopsies of the lesions is not usually indicated, unless the size of the lesion prevents a complete resection and in order to propose alternative treatments to surgery.

Treatment

Surgical resection with wide margins is the therapeutic mainstay for these tumors. The overall prognosis of these tumors is good[20].

Role of the Primary Care pediatrician

Most of the children with acute involvement of the salivary glands, treated in Primary Care, correspond to cases of viral parotitis, in some cases epidemic parotitis. It is a notifiable disease, so its communication and the correct collection of samples, usually with the support of Public Health, can help its epidemiological surveillance. In addition, preventive measures are essential to avoid the transmission of this infection.

Juvenile recurrent parotitis is a disease that, despite its benignity, produces significant anguish in the family and the patient. For this reason, it is essential to know how to explain its characteristics and carry out a correct follow-up.

On the other hand, in the differential diagnosis of these pathologies, we must not forget other diseases, such as Sjögren's syndrome or tumor diseases that affect the salivary glands, which will require their referral for evaluation by a specialist.

Conflict of interests

There is no conflict of interest in the preparation of the manuscript.

Bibliography

Asterisks reflect the interest of the article in the opinion of the authors.

1.*** Jackson NM, Mitchell JL, Walvekar RR. Inflammatory Disorders of the Salivary Glands. En: Flint P, Haughey B, Valerie L, et al. Cummings Otolaryngology Head and Neck Surgery. Seventh Edition. Elsevier; 2020. p. 1157-70.

2. Viñallonga Sardá X. Patología de las glándulas salivales (Pathology of the salivary glands). Pediatr Integral. 2017; XXI: 474-83.

3.** Litman N, Baum SG. Mumps virus. In: Bennett JE, Dolin R, Martin J. Mandell, Douglas, and Bennett. Infectious diseases. Principles and practice. 9th edition. Elsevier; 2020. p. 2087-92.

4.** Cherry JD, Quinn KK. En: Mumps Virus. Feign. Cherry J, Demmler-Harrison GJ, Kaplan SL, Steinbach WJ, Hotez P. Feigin and Cherry's Textbook of Pediatric Infectious Diseases. Eighth Edition. Elsevier; 2019. p. 1771-9.

5. Vaccine Advisory Committee (CAV-AEP). Parotitis. AEP Online Vaccine Manual (Internet). Madrid: AEP; 2022. Accessed March 1, 2022. Available at: http://vacunasaep.org/documentos/manual/cap-32.

6. Elbadawi LI, Talley P, Rolfes MA, Millman AJ, Reisdorf E, Kramer NA, et al. Non-mumps Viral Parotitis During the 2014-2015 Influenza Season in the United States. Clin Infect Dis. 2018; 67: 493-501. DOI: 10.1093/cid/ciy137.

7. Shaw J. Infections of the Oral Cavity. En: Long SS, Prober CG y Fischer M. Principles and Practice of Pediatric Infectious Diseases. Fifth Edition. Elsevier; 2018. p. 93-199.e2.

8. Martínez de Morentin Navarcorena AL, Nogueira López J, Gutiérrez Martín A. Fiebre en el neonato. Si no lo veo, no lo creo. En: Imagen de la semana (Fever in the newborn. If I do not see it, I do not believe it). In: Image of the week. Continuum 2022 (online). Retrieved May 14, 2022. Available at: http://continuum.aeped.es.

9.*** Wood J, Toll EC, Hall F, Mahadevan M. Juvenile recurrent parotitis: Review and proposed management algorithm. Int J Pediatr Otorhinolaryngol. 2021; 142: 110617. DOI: 10.1016/j.ijporl.2021.110617.

10. Garavello W, Redaelli M, Galluzzi F, Pignataro L. Juvenile recurrent parotitis: A systematic review of treatment studies. Int J Pediatr Otorhinolaryngol. 2018; 112: 151-7. DOI: 10.1016/j.ijporl.2018.07.002.

11. Bachesk AB, Bin LR, Iwaki IV, Iwaki Filho L. Ranula in children: Retrospective study of 25 years and literature review of the plunging variable. Int J Pediatr Otorhinolaryngol. 2021; 148: 110810. DOI: 10.1016/j.ijporl.2021.110810.

12. Martínez Sebastián A, Martínez Sebastián L. Tumoración sublingual en adolescente de rápido crecimiento (Rapidly growing sublingual tumor in an adolescent.). Pediatr Integral. 2021; XXV: 443.e1-e6.

13.** Zhi K, Gao L, Ren W. What is new in management of pediatric ranula? Curr Opin Otolaryngol Head Neck Surg. 2014; 22: 525-9. DOI: 10.1097/MOO.0000000000000103.

14. Nahlieli O, Eliav E, Hasson O, Zagury A, Baruchin AM. Pediatric sialolithiasis. Oral Surg Oral Med Oral Pathol Oral Radiol Endod. 2000; 90: 709-12. DOI: 10.1067/moe.2000.109075a.

15. Schwarz Y, Bezdjian A, Daniel SJ. Sialendoscopy in treating pediatric salivary gland disorders: a systematic review. Eur Arch Otorhinolaryngol. 2018; 275: 347-56. DOI: 10.1007/s00405-017-4830-2.

16.** Bradley PJ, Eisele DW. Salivary Gland Neoplasms in Children and Adolescents. Adv Otorhinolaryngol. 2016; 78: 175-81. DOI: 10.1159/000442138.

17.** Ord RA, Carlson ER. Pediatric Salivary Gland Malignancies. Oral Maxillofac Surg Clin North Am. 2016; 28: 83-9. DOI: 10.1016/j.coms.2015.07.007.

18. Yoshida EJ, García J, Eisele DW, Chen AM. Salivary gland malignancies in children. Int J Pediatr Otorhinolaryngol. 2014; 78: 174-8. DOI: 10.1016/j.ijporl.2013.11.001.

19. Rebours C, Couloigner V, Galmiche L, Casiraghi O, Badoual C, Boudjemaa S, et al. Pediatric salivary gland carcinomas: Diagnostic and therapeutic management. Laryngoscope. 2017; 127: 140-7. DOI: 10.1002/lary.26204.

20. Radomski S, Dermody S, Harley EH Jr. Clinical characteristics and outcomes of major salivary gland malignancies in children. Laryngoscope. 2018; 128: 1126-32. DOI: 10.1002/lary.26946.

Recommended bibliography

- Chafin JB, Bayazid L. Pediatric Salivary Gland Disease. Pediatr Clin North Am. 2022; 69: 363-80. DOI: 10.1016/j.pcl.2022.01.004.

Updated review that includes the main pathologies of the salivary glands in the pediatric population.

- Mumps surveillance protocol. In: National Center for Epidemiology. Carlos III Health Institute. National Epid Surveillance Networkemiological. Protocols of the National Epidemiological Surveillance Network. Madrid; 2013 (reviewed in September 2016). p. 444-52. Available at: https://www.isciii.es/QueHacemos/Servicios/VigilanciaSaludPublicaRENAVE/EnfermedadesTransmisibles/Documents/PROTOCOLOS/PROTOCOLOS%20EN%20BLOQUE/PROTOCOLOS_RENAVE-ciber.pdf.

Epidemiological surveillance protocol of the Spanish National Center for Epidemiology, which details the diagnostic criteria and the microbiological tests to be performed in cases with a suspected or confirmed diagnosis of epidemic parotitis.

Clinical case

A 7-year-old male, with no relevant personal history, correctly vaccinated, attends the Primary Care consultation due to a bilateral painful tumor in the mandibular angle of 24 h of evolution, associated with low-grade fever and rhinorrhea. On examination, he presents a tumor at the level of both parotid glands and erythematous edema at the level of the orifice of Stenon's duct, without suppuration through it, and with a few inflammatory signs in the adjacent skin. There is no epidemic environment.

Accreditation quiz

The Accreditation Questionnaires for FC topics can be done at "On line" through the web: www.sepeap.org and www.pediatriaintegral.es. To obtain the single continuous training accreditation from the accreditation system for health professionals for the entire national health system, 85% of the questions must be answered correctly. The accreditation questionnaires on the different issues in the journal may be carried out during the period stated in the online questionnaire.

Diagnostic and therapeutic algorithm for parotid gland inflammation in Pediatrics

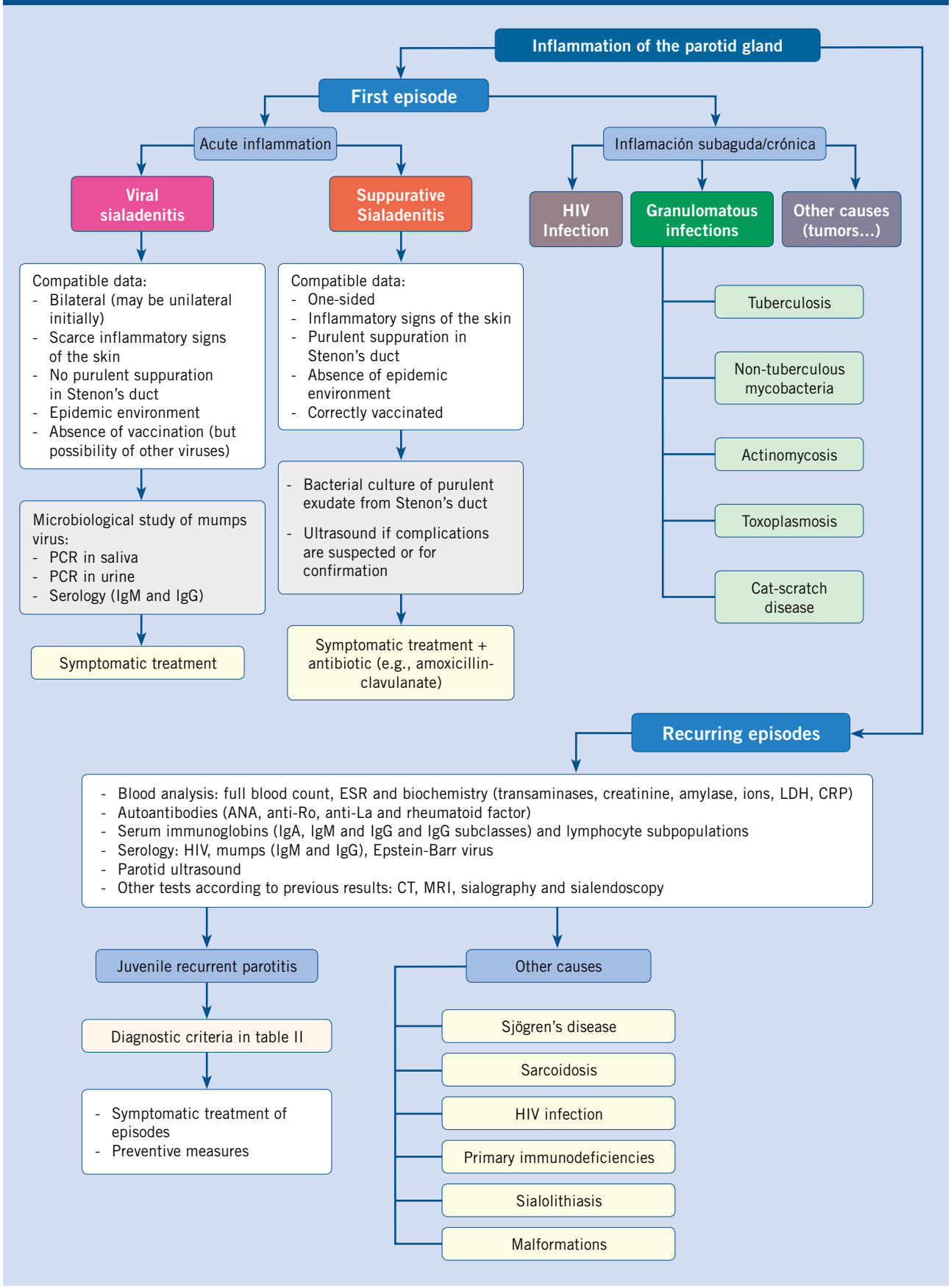

Accreditation quiz

Subsequently, the following accreditation quiz of Pediatría Integral collects questions on this topic, which must be answered online through the website: www.sepeap.org.
In order to obtain certification by the Spanish "formación continuada" national health system for health professionals, 85% of the questions must be answered correctly. The accreditation quizzes of the different numbers of the journal may be submitted during the period indicated in the "on-line" quiz.

Salivary gland pathology

25. Which of the following statements is CORRECT regarding purulent sialadenitis?

a. The most frequently implicated microorganism is *Staphylococcus aureus*.
b. Unlike epidemic parotitis, it generally affects both parotid glands, bilaterally.
c. Surgical approach is indicated in all cases.
d. Its presentation in the neonatal age is usually mild.
e. Due to its importance, the empirical treatment has to cover *Pseudomonas aeruginosa*.

26. Which of the following is NOT a diagnostic criterion for recurrent juvenile parotitis?

a. At least 2 episodes of mumps in the last 6 months.
b. Sialolithiasis on ultrasound of the parotid gland.
c. Exclusion of Sjögren syndrome.
d. Exclusion of IgA deficiency.
e. Onset prior to the age of 16 years.

27. In an infant with a months-old progressively growing parotid mass, select the CORRECT answer:

a. It is most likely a malignant neoplasm.
b. It is most likely a pleomorphic adenoma.
c. It is most likely a hemangioma.
d. It is most likely of infectious origin.
e. The first test to perform is a FNA.

28. Which of the following is the CORRECT answer about parotid malignancies?

a. The prognosis depends in part on the histological lineage.
b. They are less frequent in submandibular glands and minor salivary glands.
c. Surgery is the basis of therapeutic management.
d. All of the above are correct.
e. They are all wrong.

29. Which of the following statements regarding sialendoscopy in Pediatrics is FALSE:

a. It is a safe technique that is increasingly being used.
b. It is performed under local anesthesia in most cases.
c. It is effective in the management of recurrent parotitis.
d. Allows the extraction of lithiasis, as well as the application of intraglandular medication.
e. It is technically less complex for parotid pathology.

Clinical case:

30. What is your SUSPECTED diagnosis?

a. Purulent parotitis.
b. Epidemic parotitis.
c. Juvenile recurrent parotitis.
d. Sjögren Syndrome.
e. Mumps due to non-tuberculous mycobacteria.

31. Which of the following complementary tests would you NOT perform?

a. Saliva sample for PCR of paramyxoviruses.
b. Urine for PCR of paramyxoviruses.
c. Serology (IgM and IgG) of paramyxoviruses.
d. Quantiferon® (IGRA).
e. Full blood count.

32. What MEASURES would you establish?

a. Declare the case to the health authorities.
b. Indicate school exclusion up to 5 days from the onset of the parotid tumor.
c. Nonsteroidal anti-inflammatory drugs.
d. Sialogogues (e.g., citrus juices).
e. All of the above.

Otros temas relacionados publicados en Pediatría Integral

Temas de Formación Continuada:

Malformaciones congénitas frecuentes de la vía aérea superior

F. Benito González*, H. Expósito de Mena**

*Servicio de Otorrinolaringología y Patología Cráneo-Cervical. **Servicio de Pediatría.
Unidad de vía aéreo-digestiva superior. Complejo Asistencial Universitario de Salamanca.
Instituto de Investigación Biomédica de Salamanca

El texto completo únicamente está disponible en: www.pediatriaintegral.es

Pediatr Integral 2017; XXI (7): 465 – 473

Regreso a las Bases:

Otoscopia

F. Sánchez Fernández*, S. Benítez Robaina**, L. Jiménez Ferreres***

*Facultativo-Especialista ORL.
**Residente de 4º año de ORL. Hospital Universitario Ramón y Cajal. Madrid.
***Facultativo-Especialista ORL. Hospital San Rafael. Madrid

El texto completo únicamente está disponible en: www.pediatriaintegral.es

Pediatr Integral 2013; XVII(5): 360-367

De Interés Especial:

Bruxismo en la infancia, causas y orientación terapéutica

J. Fleta Zaragozano

Sociedad Española de Pediatría Extrahospitalaria y Atención Primaria
Facultad de Ciencias de la Salud. Universidad de Zaragoza

El texto completo únicamente está disponible en: www.pediatriaintegral.es

Pediatr Integral 2017; XXI (7): 486.e1 – 486.e3

Regreso a las Bases

Cuerpos extraños en vía aérea y conducto auditivo externo

M. Rodríguez Anzules, M. Bartolomé Benito

Hospital Infantil Universitario Niño Jesús, Servicio de Otorrinolaringología. Madrid

Resumen

La edad pediátrica supone un riesgo para inhalar, ingerir o introducir todo tipo de cuerpos extraños en las diferentes cavidades corporales: fosas nasales, conducto auditivo externo y vía aérea. Por ello, resulta imprescindible la vigilancia continua por parte de los familiares o cuidadores principales, para evitar un daño potencial en ellos. Ante la sospecha de un cuerpo extraño en vía aérea, se requiere de un manejo precoz por parte del personal sanitario (anamnesis, exploración física, pruebas complementarias) y, en última instancia, se deberá avisar al especialista para su correcta extracción en quirófano mediante broncoscopia. Los cuerpos extraños nasales suelen localizarse en el suelo de la fosa nasal, la extracción se realiza principalmente con un asa mediante la maniobra de arrastre, sin otras complicaciones. Un cuerpo extraño alojado en el oído, se puede extraer fácilmente con múltiples herramientas: micropinzas, aspiración y/o irrigación, sin requerir otras medidas adicionales.

Abstract

Pediatric age poses a risk for inhaling, ingesting or introducing all types of foreign bodies into the different body cavities: nostrils, external auditory canal and airway. For this reason, continuous vigilance by family members or primary caregivers is essential to avoid potential harm to them. When a foreign body is suspected in the airway, early management by healthcare personnel is required (history taking, physical examination, complementary tests) and, as a last resort, the specialist should be notified for its correct extraction by bronchoscopy in the operating room. Nasal foreign bodies are usually located in the floor of the nasal fossa, the retrieval is mainly performed with a wire loop snare performing a dragging maneuver, without other complications. A foreign body lodged in the ear can be easily removed with multiple tools: micro forceps, aspiration and/or irrigation, without requiring additional measures.

Palabras clave: Cuerpo extraño; Vía aérea; Nasal; Ótico.

Key words: *Foreign body; Airway; Nasal; Otic.*

OBJETIVOS

- Comprender la etiopatogenia y el comportamiento de los diferentes tipos de cuerpos extraños: orgánicos e inorgánicos.
- Conocer el protocolo de actuación y manejo en función de la clínica y/o gravedad del paciente.
- Dominar qué tipo de pruebas diagnósticas son útiles y necesarias y cuáles son prescindibles.
- Saber utilizar los diferentes instrumentos y utensilios en función de la naturaleza del cuerpo extraño y localización.
- Reconocer las situaciones clínicas que deben ser derivadas al hospital, para recibir atención por el médico especialista.

Introducción

La aspiración accidental de un cuerpo extraño (orgánico o inorgánico) en la vía aérea, constituye una urgencia médica de predominio en el ámbito pediátrico y consiste en el alojamiento de dicho material en: laringe, tráquea, bronquios principales y/o bronquiolos.

Dicho evento tiene lugar principalmente en la edad pediátrica, y por varias razones constituye un grupo de riesgo: inmadurez laríngea durante la fase deglutoria, masticación incompleta por la falta de piezas dentarias y tendencia a introducirse objetos en la boca[1].

Respecto a la frecuencia, el 48% de los casos tiene lugar en niños de 2 años[2] y supone la primera causa accidental de mortalidad infantil en niños menores de un año, con una tasa de incidencia de 90,5 por 100.000 habitantes y, hasta los 14 años de edad, la tasa es de 0,8 por 100.000 habitantes[3].

El 60-80% corresponde a cuerpos extraños orgánicos (frutos secos: 52% cacahuete) y, respecto a los inorgánicos, destacan: material escolar como plastilina, fragmentos de plástico o juguetes[4].

El rango de la clínica de los pacientes puede variar, desde permanecer totalmente asintomáticos, hasta suponer una verdadera emergencia vital, por el grado de compromiso obstructivo respiratorio. Además, el factor predictivo más relevante y fiable es el propio antecedente presenciado por un familiar o cuidador del atragantamiento o crisis asfíctica.

El diagnóstico se realiza a través de la historia clínica del paciente, la exploración física que, en ocasiones, resulta anodina, y se completa con un estudio de imagen, siendo la principal prueba complementaria solicitada: la radiografía simple (Rx), asumiendo que, si dicha prueba es normal, no excluye la presencia del cuerpo extraño y dependerá de la sospecha clínica del médico, siendo este último el que determinará en función de la sintomatología clínica del paciente, naturaleza del cuerpo extraño y ubicación del mismo, la necesidad de derivación y exploración por parte del médico especialista otorrinolaringólogo, para su exploración por vía endoscópica y/o posible intervención quirúrgica para su correcta extracción[5].

Clínica

La sintomatología del paciente va a depender de la naturaleza del cuerpo extraño y características (tamaño, composición, forma, compresibilidad y superficie), tiempo de evolución y de la región anatómica en la que se localice: laringotraqueal (5-17%), bronquio principal derecho (50%) por su posición más vertical y bronquio principal izquierdo (35%).

La tríada clásica (15-25%), presenta elevada especificidad clínica, pero baja sensibilidad, y consta de: 1) presencia de antecedente de episodio de asfixia y/o tos brusca aguda; 2) presencia de sibilancias; y 3) hipoventilación pulmonar. Además, un 20% de los pacientes se encuentra asintomático tras la aspiración del cuerpo extraño[6].

Por otro lado, hay que recalcar que resulta de vital importancia la sospecha del médico que atiende al paciente en primera instancia y que deberá tener en cuenta las siguientes premisas[5]:

- Antecedente presenciado de atragantamiento o crisis asfíctica con cuerpo extraño: ocurre cuando un niño sano (previamente) presenta de forma brusca y repentina un episodio autolimitado de tos/disnea/cianosis.
- Síntomas respiratorios de vía aérea inferior de inicio repentino.
- Tos subaguda/crónica, principalmente, en niños menores de 3 años, diagnosticados como: laringitis, neumonía o asma respiratoria refractarios a tratamiento médico.

Respecto a la clínica, dependiendo de la localización del cuerpo extraño[6]:

- Laringe/tráquea: tos persistente, estridor inspiratorio, cianosis, tiraje intercostal y afonía.
- Bronquios principales: tos persistente, cianosis, fiebre, hemoptisis, tiraje intercostal y sibilancias.
- Bronquiolos/vía aérea terminal: tos y dificultad respiratoria leve.

Mencionar que, en ocasiones, el cuerpo extraño se queda alojado en la subglotis durante un tiempo variable, estando el paciente asintomático hasta que se producen las complicaciones a largo plazo: neumonía, absceso pulmonar, hemoptisis, atelectasias...

Además, si permanece durante un periodo de más de 30 días, puede producirse remodelación de la pared traqueo-bronquial, con lesión del cartílago circundante y fibrosis[7].

Diagnóstico

Para poder identificar correctamente estos casos clínicos de aspiración de cuerpos extraños en vía aérea, es fundamental la sospecha clínica del médico que atiende al paciente, además de la realización de una meticulosa anamnesis, considerada en la actualidad como la herramienta más útil, sensible y específica para llevar a cabo dicho diagnóstico[1,8].

Los testigos presenciales (familiar y/o cuidador) durante el episodio, resultan una prueba clínica fundamental para el médico, pero hay que tener en cuenta que en muchas ocasiones no se contempla el suceso.

Otros aspectos de la anamnesis que hay que recopilar serían: antecedentes personales previos, naturaleza y tamaño del cuerpo extraño y ayuno transcurrido desde el episodio, entre otros.

A continuación, se procederá a la realización de la exploración física del niño (normal 41-69%), que dependerá de la estabilidad que presente en el momento que acude para recibir atención médica, siendo muy cuidadosos en la manipulación del paciente y registrando sus constantes vitales (Fig. 1). La auscultación pulmonar es el examen físico principal (90% sensibilidad y baja especificidad), en la que se puede manifestar: sibilancias localizadas, murmullo pulmonar disminuido o abolido y/o el «ruido en bandera» (cuerpo extraño chocando con pared traqueal por el paso del aire)[1,5].

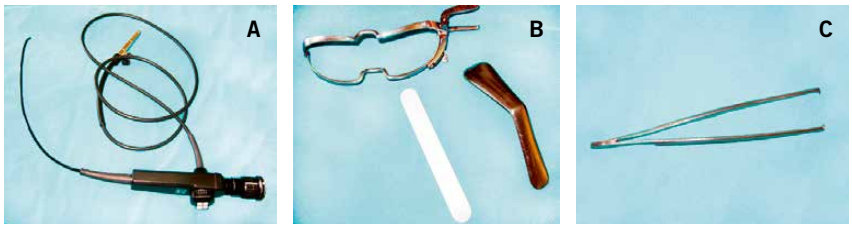

Figura 1. A. Nasofibrolaringoscopio para exploración completa de la vía aérea hasta la glotis. **B.** Abrebocas y depresores linguales para exploración oro e hipofaríngea. **C.** Pinzas para extracción de cuerpos extraños.

Figura 2. Cuerpo extraño extraído tras realizar broncoscopia y su correspondiente imagen en TAC de tórax.

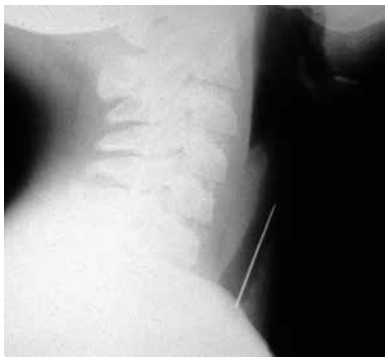

Figura 4. Cuerpo extraño radio-opaco en tráquea.

Las pruebas complementarias se solicitarán en función de la sospecha clínica y para descartar si el cuerpo extraño se encuentra en vía aérea o en la vía digestiva.

La radiografía de tórax con proyecciones laterales y anteroposteriores en inspiración y espiración forzada, son de elección y están indicadas en todo paciente con alta sospecha clínica (aunque esté asintomático y/o la exploración física sea anodina), y la radiografía cervical se realizará cuando la sospecha se centra en la localización laríngea y/o traqueal[5]. Los hallazgos que se pueden visualizar en ellas, son por orden de frecuencia: hiperinsuflación, cuerpo extraño (11%), neumotórax, atelectasias y neumonía[9].

Por otro lado, la tomografía computarizada (TAC) (Fig. 2) presenta una elevada sensibilidad y especificidad para localizar cuerpos extraños en vía aererodigestiva, que son radiolúcidos (80-96%), pero por su radiación, su uso está limitado en la población pediátrica con: sospecha moderada/alta de cuerpo extraño en vía aérea, Rx de tórax no concluyente, discrepancia clínico-radiológica, puede disminuir el tiempo del estudio broncoscópico posterior y permite visualizar lesiones pulmonares circundantes[10] (Figs. 3-7).

Pero es importante recalcar, que si existe una alta sospecha médica de cuerpo extraño en vía aérea, añadido a una prueba de imagen (Rx) normal, se debe realizar estudio endoscópico avisando al médico especialista otorrinolaringólogo.

Tratamiento

El tratamiento de la aspiración de un cuerpo extraño en vía aérea, se considera una urgencia médica que debe ser resuelta en la mayor brevedad posible; para ello, es fundamental que el médico que atiende al paciente en primer lugar, tenga claro el manejo y criterios de actuación y derivación al médico especialista otorrinolaringólogo si procediera.

Ya sea, porque existe confirmación previa de la existencia de un cuerpo extraño en vía aérea o, porque el paciente presenta criterios de continuar el estudio diagnóstico, el siguiente paso

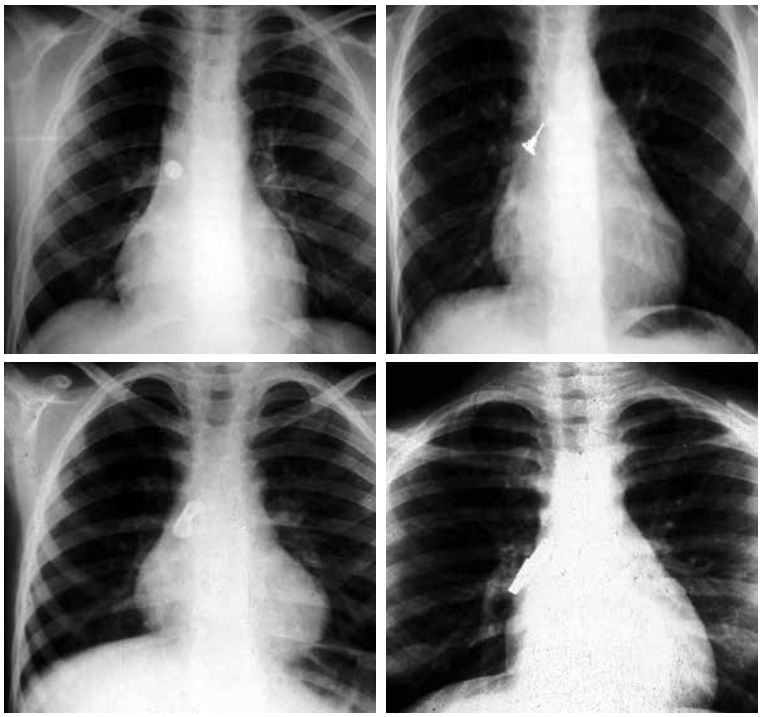

Figura 3. Rx de tórax, en las que se visualizan cuerpos extraños en bronquios principales derechos.

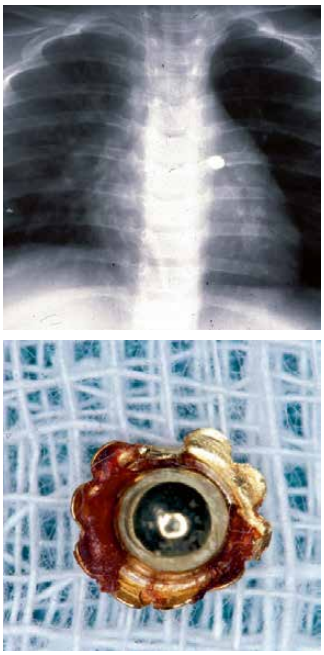

Figura 5. Cuerpo extraño en bronquio principal izquierdo.

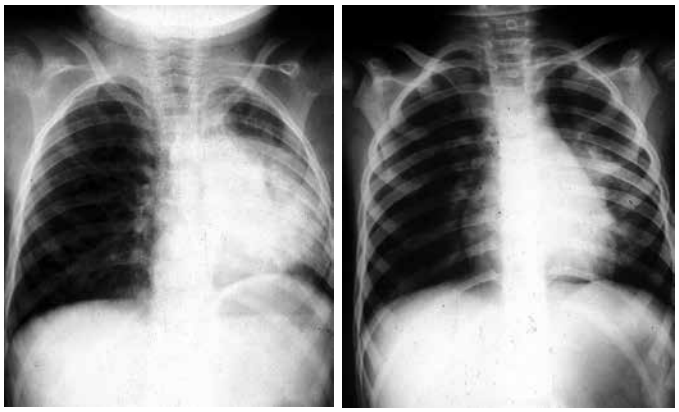

Figura 6. Atrapamiento aéreo tras aspiración de cuerpos extraños alojados en hemitórax derecho.

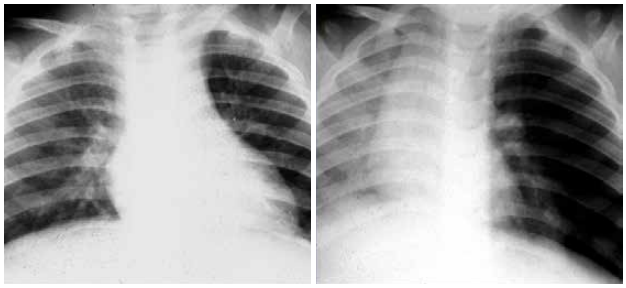

Inspiración Espiración

Figura 7. Estudio radiológico de tórax en paciente con sospecha de aspiración de cuerpo extraño. Se observa el atrapamiento aéreo en el pulmón izquierdo en espiración. Existía un cuerpo extraño no radio-opaco alojado en el bronquio principal izquierdo.

Figura 8. Diferentes cuerpos extraños que han sido extraídos mediante broncoscopia después de aspiración.

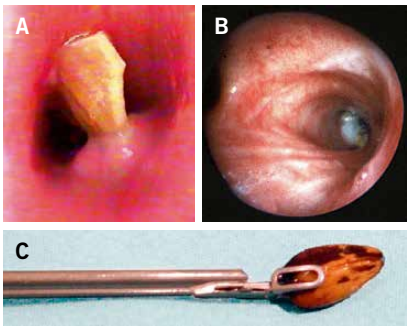

Figura 9. A-B. Cuerpos extraños bronquiales con visión endoscópica. **C.** Cuerpo extraño bronquial enganchado en el terminal de la pinza tras realización de broncoscopia.

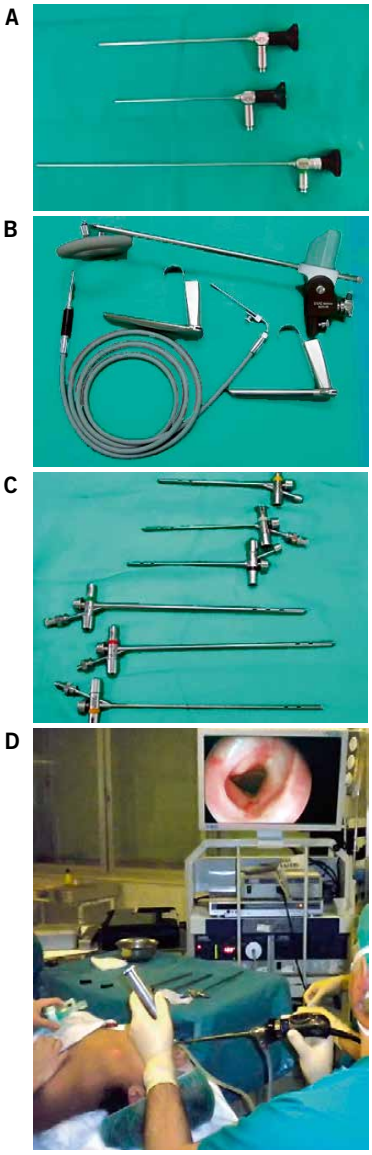

Figura 10. A, B y C. Imágenes de laringoscopios, fibroscopios, broncoscopios rígidos, ópticas y terminales de pinzas para la realización de la exploración de la vía aérea, que permiten diagnosticar y extraer los cuerpos extraños. **D.** Procedimiento de broncoscopia.

sería la realización de una broncoscopia por parte del médico especialista (Fig. 8).

El paciente se someterá al procedimiento bajo anestesia general. Se utilizará el broncoscopio flexible si existen dudas de aspiración o de la localización del cuerpo extraño en la vía área.

Si existe confirmación del cuerpo extraño, se realizará la extracción con el broncoscopio rígido o flexible, dependiendo del centro y/o experiencia del médico especialista (Figs. 9 y 10).

Complicaciones

Las principales complicaciones derivadas de haber presentado una aspiración de cuerpo extraño en vía aérea y que exista un retraso en el diagnóstico del mismo, pueden ser: fiebre, neumonía, absceso pulmonar, y las derivadas de la intervención: estenosis subglóticas y/o traqueales.

Conclusiones

- La prevención del evento es el principal factor involucrado para evitar que tenga lugar. Para ello, resulta fundamental informar a los padres/familiares/tutores/cuidadores de los niños de las medidas que deben tener en cuenta cuando estén vigilándolos, para impedir así, la exposición a los objetos que son potencialmente peligrosos y cons-

Figura 11. Rinoscopios, aspiradores, pinza de cuerpo extraño y pinzas de bayoneta, para la extracción de cuerpos extraños nasales.

tituyan un riesgo para ellos en función de su edad y desarrollo.

- Si se produce la aspiración en vía aérea de un cuerpo extraño en un niño, en este caso juegan un papel imprescindible los equipos de médicos de Atención Primaria o Urgencias, para que junto con su índice de sospecha, anamnesis y criterios diagnósticos, puedan decidir y dirigir un correcto manejo terapéutico en el menor tiempo posible.
- Los médicos especialistas serán los encargados de la resolución y extracción de los cuerpos extraños alojados en la vía aérea, mediante el uso de la broncoscopia y bajo anestesia general.

Cuerpo extraño en fosa nasal

Existen en la literatura actual, múltiples tipos de cuerpos extraños descritos con localización en la fosa nasal; de todos ellos, es importante resaltar que, los que son de origen orgánico (semillas, vegetales...), pueden crecer en la cavidad nasal, debido a la humedad y, los imanes/pilas de botón, pueden producir lesiones en la mucosa y/o el cartílago del tabique nasal, por ello deben ser extraídos de forma inmediata y precoz para evitar posibles complicaciones[11].

La clínica del paciente varía en función de las características del cuerpo extraño, localización y tiempo de evolución. Los principales síntomas son: obstrucción nasal, rinorrea anterior o posterior, abundante, que puede ser mucosa, sanguinolenta y/o purulenta, olor fétido, dolor nasal, prurito nasal, estornudos y síntomas oculares (lagrimeo...).

El diagnóstico se realiza tras la exploración clínica de ambas fosas nasales con un rinoscopio, y es fundamental, disponer en la consulta de un espejo frontal o fotóforo con buena visibilidad, para lograr ver con mayor profundidad (Fig. 11).

Es importante realizar una exploración nasal cuidadosa y, si se localiza el cuerpo extraño nasal, pero no se dispo-

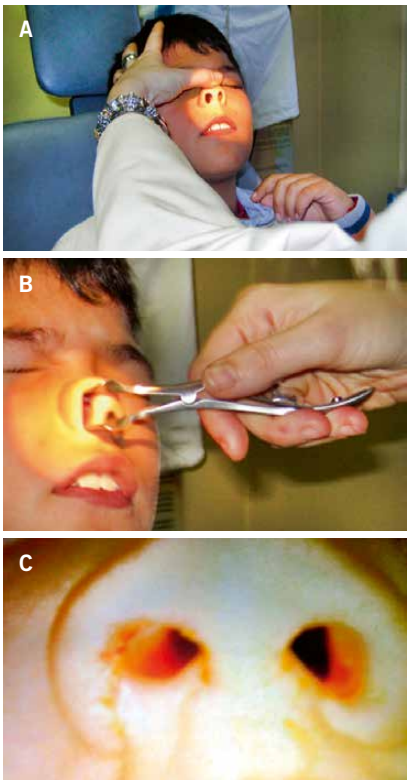

Figura 12. A, B. Rinoscopia para visualización directa del cuerpo extraño alojado en la fosa nasal. **C.** Rinorrea purulenta por cuerpo extraño nasal.

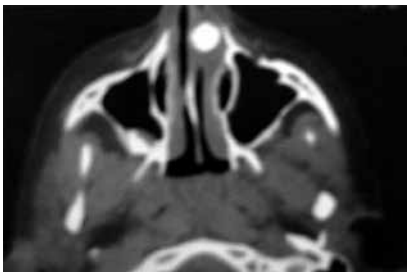

Figura 13. TAC de senos y fosas nasales donde se visualiza un cuerpo extraño nasal radio-opaco en la fosa nasal izquierda.

nen de las herramientas necesarias en el centro, se debe de derivar al especialista otorrinolaringólogo para su correcta extracción. El suelo de la fosa nasal y el área del meato inferior son las principales localizaciones donde permanecen alojados los cuerpos extraños.

En ocasiones, se pueden encontrar los rinolitos, que son cuerpos extraños nasales de gran tiempo de evolución, calcificados (Figs. 12 y 13).

En la mayoría de las situaciones clínicas, al tratarse de pacientes pediátricos con falta de colaboración, se requiere la inmovilización previa del paciente, de esta forma se procederá a la extracción del cuerpo extraño, para ello la herramienta principal es el asa de *Billeau,* que podremos moldear previamente para cambiar la inclinación del asa y, al introducirlo en la fosa nasal, se realizará la técnica de arrastre hasta su expulsión completa. Es recomendable en determinados cuerpos extraños de superficie lisa, resbaladiza o esférica, no utilizar micropinzas, ya que puede favorecer una mayor retrocesión del objeto hasta acabar alojado en la zona posterior de la rinofaringe, multiplicando así, el riesgo de una aspiración del paciente. También resulta de utilidad, un aspirador de nariz para extraer determinados cuerpos extraños, además de facilitar la exploración si existe rinorrea.

Posteriormente a la extracción, se puede recomendar la realización de lavados nasales con agua de mar o suero salino fisiológico y/o pomadas antibióticas durante 10-15 días[12].

Cuerpo extraño en el conducto auditivo externo

La inserción de un cuerpo extraño en el conducto auditivo puede suceder de forma accidental (insectos, algodón

del bastoncillo) o de forma voluntaria (abalorios, semillas, material escolar...), por ello el paciente puede permanecer asintomático durante un gran periodo de tiempo hasta que presenta una infección e inflamación ótica secundaria o es explorado de forma rutinaria por su pediatra.

En ocasiones, el episodio es observado por otra persona y resulta útil dicha información clínica durante la realización de la anamnesis. Por otro lado, si el paciente refiere síntomas, los principales son: otalgia, otorrea u otorragia y pérdida auditiva.

El diagnóstico se realiza mediante visualización directa con el otoscopio, es importante descartar cuerpos extraños en ambos oídos (Fig. 14). Para la completa retirada del cuerpo extraño puede ser necesario:

- Micropinzas de oído.
- Asa de Billeau.
- Aspirador de oído.
- Lavado ótico con agua/alcohol/lidocaína viscosa...

Se utilizará uno u otro material en función del tipo y naturaleza del cuerpo extraño:

- Cuerpos extraños orgánicos (semillas): no se recomienda el lavado ótico por alta posibilidad de que aumenten su tamaño al hincharse, lo que dificulta la extracción, al sellar completamente el espacio entre el objeto y el CAE.
- Cuerpos extraños animados (insectos o arácnidos): el método de elección es la irrigación con alcohol o lidocaína viscosa, de esta forma queda inmóvil y se puede extraer fácilmente con unas micropinzas de oído.
- Cuerpos extraños blandos (algodón): se extraen fácilmente con micropinzas de oído.
- Cuerpos extraños esféricos, resbaladizos: se extraen mediante aspiración o con lavados óticos, para ello es imprescindible que exista un espacio entre la pared del conducto y el objeto.

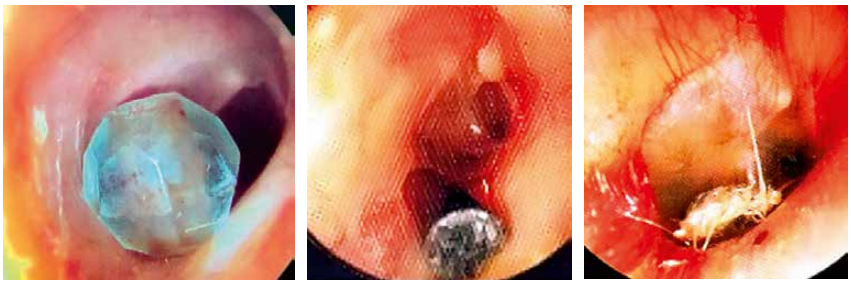

Figura 15. Cuerpos extraños alojados en el conducto auditivo externo.

Durante el proceso, puede ser necesaria la inmovilización del paciente, si resulta imposible su colaboración.

La tasa de éxito de extracción del cuerpo extraño ótico mediante la visualización directa o realizando la técnica de la irrigación del conducto es del 77%, mientras que si se utiliza el microscopio sería del 86%.

Por último, si existe una complicación secundaria por el alojamiento del cuerpo extraño en el conducto auditivo externo (Fig. 15) o posterior a su manipulación con lesión tisular, inflamación y/o otorragia, se puede prescribir gotas antibióticas óticas durante 7-10 días[13-14].

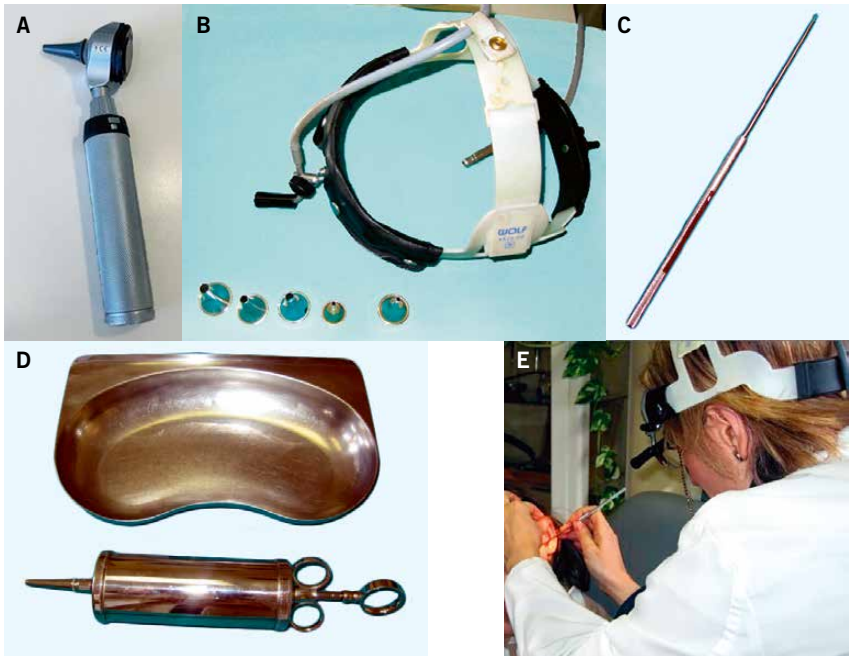

Figura 14. A. Otoscopio. **B.** Fotóforo y diferentes tamaños de espéculos. **C.** Asa de Billeau. **D.** Sistema de lavado para la extracción de cuerpos extraños en el conducto auditivo externo. **E.** Maniobra de manipulación controlada para la limpieza y extracción del cuerpo extraño ótico.

Declaración de conflictos de interés

Los autores de este artículo declaran que no existe ningún conflicto de interés.

Bibliografía

1. Cabezas L, Kuroiwa M. Cuerpos extraños en vía aérea. Revista Médica de Clínica Las Condes. 2011; 22: 289-92.
2. Cataneo AJ, Cataneo DC, Ruiz RL Jr. Management of tracheobronchial foreign body in children. Pediatr Surg Int. 2008; 24: 151-6.
3. Béjar M, Cevo J, Romero M, Íñiguez R. Mortalidad nacional en otorrinolaringología. Rev Otorrinolaringol Cir Cabeza Cuello. 2007; 67: 31-7.
4. Korta J, Alberdi A, Belloso J. Cuerpos extraños en la vía respiratoria. Protocolos diagnóstico-terapéuticos de Urgencias Pediátricas SEUP-AEP. 2010; 7: 65-73.
5. Lobeiras Tuñon A. Ingesta-aspiración de cuerpo extraño. Protoc diagn ter pediatr. 2020; 1: 339-55.
6. Paksu S, Paksu M, Kilic M, Guner SN, Baysal K, Sancak R, et al. Foreing body aspiration in childhood. Evaluation of diagnostic parameters. Pediatr Emerg Care; 2012. p. 28.

7. Tang L, Xu Y, Wang Y, Wang C, Zhu G, Bao X-E, et al. Airway foreign body removal by flexible bronchoscopy: experience with 1027 children during 2000-2008. World J Pediatr. 2009; 5: 191-5.
8. Even L, Heno N, Talmon Y, Samet E, Zonis Z, Kugelman A. Diagnostic evaluation of foreign body aspiration in children: a prospective study. J Pediatr Surg; 2005. p. 40.
9. Lara C, Faba G, Caro J. Diagnóstico, manejo y actualización en cuerpo extraño aerodigestivo. Rev Otorrinolaringol Cir Cabeza Cuello. 2008; 68: 309-18.
10. Tuckett P, Cervin A. Reducing the number of rigid bronchoscopies performed in suspected foreign body aspiration cases via the use of chest computed tomography: is it safe? A literatura review. J Laryngol & Otol. 2015; 129: S1-S7.
11. Chacón Martínez J. Epistaxis y cuerpos extraños nasales. En: Scola Yurruti B, Ortega del Álamo P, editores. Libro virtual de formación ORL. SEORL. Sección I. Sociedad Española de Otorrinolaringología y Patología Cérvico-Facial. 2009.
12. Pinilla Urraca M. Extracción de cuerpos extraños en la vía respiratoria superior y el conducto auditivo. Form Act Pediatr Aten Prim. 2011; 4; 258-66.
13. Artigas-Sapiain C, Sarría-Echegaray P, Tomás-Barberán M. Manejo de cuerpos extraños nasales y óticos en niños. Formación continuada-metodología y técnicas. Medicina de Familia. Semergen; 2010. p. 278-82.
14. Bidón Gómez U, Alonso González C, Castro Serrano A. Tapón de cerumen y epidérmico. Cuerpos extraños. Libro virtual de formación en ORL. Capítulo 12.

Algoritmo de actuación por sospecha de aspiración de cuerpo extraño por vía aérea[5]

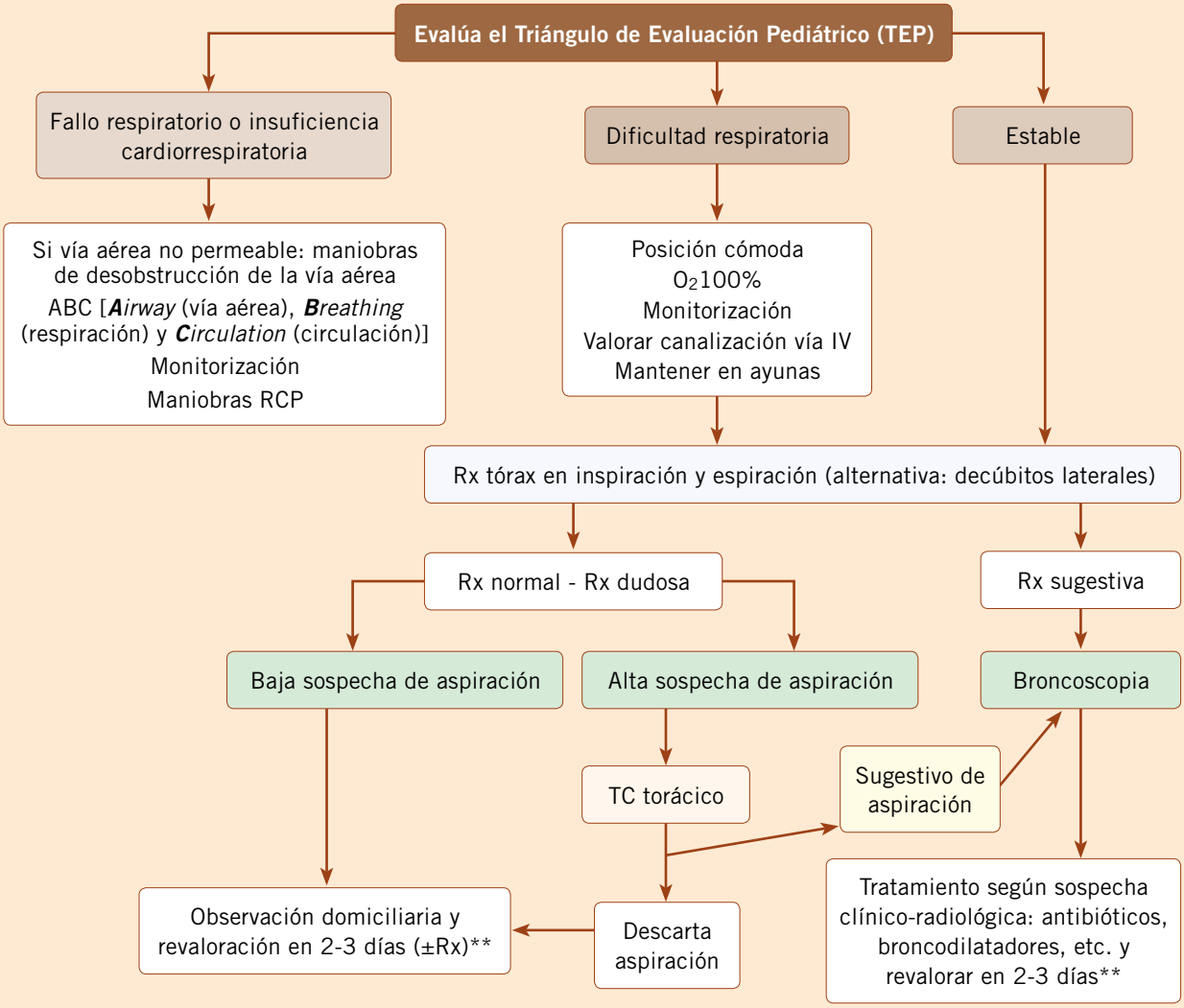

*Historia sugestiva de aspiración de CE: episodio presenciado de crisis asfíctica, cianosis transitoria y tos; en episodio no presenciado, sospechar por la clínica sugestiva (v. texto).

**Si la historia es muy sugestiva de aspiración, valorar realizar TC pulmonar o broncoscopia diagnóstica.

CE: cuerpo estraño; EF: exploración física; Rx: radiografía; RCP: reanimación cardio-pulmonar; IV: intravenosa; TC: tomografia computarizada.

caso clínico interactivo
www.sepeap.org

Coordinadores: J.A. Soler Simón*, L. García Espinosa**, M. García Boyano**, S. Criado Camargo**
*Hospital Universitario Infantil Niño Jesús. Madrid.
**Hospital Universitario Infantil La Paz. Madrid.

*El **Rincón del Residente** es una apuesta arriesgada de Pediatría Integral. No hemos querido hacer una sección por residentes para residentes. Yendo más allá, hemos querido hacer una sección por residentes para todo aquel que pueda estar interesado. Tiene la intención de ser un espacio para publicaciones hechas por residentes sobre casos e imágenes clínicas entre otras. ¡Envíanos tu caso! Normas de publicación en www.sepeap.org*

Caso clínico MIR. Haz tu diagnóstico

Una causa no infrecuente de disfagia en Pediatría

C. Pradera Cibreiro*,
M. Ramos Alonso*,
G. Urricelqui Laparte**

***Residentes de Aparato Digestivo, Complejo Hospitalario Universitario de Ferrol. **Médico Adjunto de Pediatría en Atención Primaria. Centro de Salud de Narón, Ferrol. La Coruña**

Resumen

Presentamos el caso de un paciente de 12 años, con episodios de disfagia intermitente de 1 año de evolución, que acude a Urgencias por sensación de cuerpo extraño esofágico e imposibilidad para la ingesta. Dada la evolución de esta patología, su diagnóstico siempre va a implicar la necesidad de tratamiento.

Abstract

We present the case of a 12-year-old boy who was referred to our Emergency Department with esophageal foreign body sensation and inability to swallow. He had a one-year history of intermittent dysphagia. Given the evolution of this pathology, its diagnosis will always imply the need for treatment.

Caso clínico

Presentamos el caso de un paciente de 12 años que acude por la mañana a la consulta de Atención Primaria por presentar, desde la cena de la noche anterior, sensación de atragantamiento y disfagia para sólidos. El paciente refería que, al intentar deglutir un trozo de pollo sin hueso, notó que se le quedó detenido el bolo alimenticio a nivel cervical, impidiéndole desde ese momento continuar con la ingesta. Asociaba sensación de cuerpo extraño, sin presentar dificultad respiratoria ni sialorrea.

Interrogado por episodios similares, relataba que hacía unos meses había presentado otro episodio semejante con resolución espontánea a las 48 h y que, en el pasado, había tenido que ayudarse de beber agua para poder pasar el bolo alimenticio en repetidas ocasiones. No refería disfagia a líquidos, ni otra sintomatología. Revisando la historia clínica de nuestro paciente, comprobamos que tenía antecedentes de dermatitis atópica, así como de asma con sensibilización a los ácaros.

La exploración física era normal, sin datos de alarma. El paciente se encontraba afebril. No presentaba tumefacciones en el área cervical, ni estridor ni sibilancias a la auscultación pulmonar. Tras ello, el paciente es derivado al servicio de Urgencias.

1. **¿Cuál es la principal sospecha clínica?**
   a. Esofagitis secundaria a reflujo gastroesofágico.
   b. Paciente simulador.
   c. Esofagitis eosinofílica
   d. Faringoamigdalitis.
   e. Ingesta de moneda.

Pediatr Integral 2022; XXVI (7): 442.e1 – 442.e7

2. ¿Cuál debe ser la actitud ante la sospecha de impactación alimentaria?

a. Omeprazol.
b. Dieta absoluta y reposo.
c. Gastroscopia urgente.
d. Cirugía urgente.
e. Amoxicilina a 40 mg/kg/día.

3. ¿Cuál es el *gold standard* para el diagnóstico de la esofagitis eosinofílica?

a. Los hallazgos endoscópicos.
b. Los hallazgos de las biopsias esofágicas.
c. Los hallazgos radiológicos (esofagograma).
d. La clínica del paciente.
e. Todas son falsas.

4. ¿Cuál es el tratamiento de elección?

a. Inhibidores de la bomba de protones (IBP).
b. Corticoides tópicos deglutidos.
c. Dietas de eliminación.
d. Cualquiera de los anteriores y siempre de manera combinada.
e. Cualquiera de los anteriores, iniciándose de manera individual.

Cuestionario de Acreditación

Los Cuestionarios de Acreditación de los temas de FC se pueden realizar en "on line" a través de la web: www.sepeap.org y www.pediatriaintegral.es.
Para conseguir la acreditación de formación continuada del sistema de acreditación de los profesionales sanitarios de carácter único para todo el sistema nacional de salud, deberá contestar correctamente al 85% de las preguntas. Se podrán realizar los cuestionarios de acreditación de los diferentes números de la revista durante el periodo señalado en el cuestionario "on-line".

sepeap
Sociedad Española de Pediatría Extrahospitalaria y Atención Primaria

Respuestas correctas

Pregunta 1. Respuesta correcta: c. Esofagitis eosinofílica.

Comentario

Nos encontramos ante una disfagia aguda en un paciente sin datos de infección y sin problemas anatómicos ni neurológicos aparentes. Ante una disfagia aguda sin datos de proceso infeccioso, debemos sospechar la presencia de un cuerpo extraño, que tras historiar al paciente, suponemos que se trata de un bolo alimentario.

Con estos datos, debemos pensar inicialmente en una esofagitis eosinofílica, puesto que es la causa más frecuente de disfagia por impactación alimentaria en la edad pediátrica, siendo la impactación del bolo alimentario una de las manifestaciones típicas a la edad de nuestro paciente[1].

Pregunta 2. Respuesta correcta: c. Gastroscopia urgente.

Comentario

La endoscopia digestiva alta es la primera prueba diagnóstica a realizar ante la sospecha de impactación esofágica[1]. Además, es la prueba de elección para el diagnóstico de la esofagitis eosinofílica[2]. La sospecha de impactación, y no la de esofagitis eosinofílica, es la que marca la urgencia en nuestro caso.

Pregunta 3. Respuesta correcta: b. Los hallazgos de las biopsias esofágicas.

Comentario

Ya que no existe ninguna prueba ni hallazgo endoscópico patognomónico de esta enfermedad, para establecer el diagnóstico de esofagitis eosinofílica, deben cumplirse tres criterios: presentar síntomas de disfunción esofágica; demostrar mediante biopsias la inflamación eosinofílica esofágica sin afectación de otros órganos; y excluir otras causas de eosinofilia esofágica[1].

El *gold standard* para el diagnóstico de esofagitis eosinofílica, es la demostración de infiltrado intramucoso de eosinófilos (eos) en las biopsias esofágicas, estableciéndose un valor de >15 eos/campo de gran aumento (CGA)[1]. Sin embargo, existen otras causas de eosinofilia esofágica (enfermedad por reflujo gastroesofágico, vómitos de repetición, infecciones parasitarias o por hongos, enfermedad celíaca, vasculitis, etc.), por lo que los hallazgos de las biopsias, en ausencia de otros criterios, no son suficientes para establecer el diagnóstico.

Debido a que los cambios inflamatorios en la esofagitis eosinofílica son parcheados, endoscópicamente se recomienda obtener, al menos, 6 biopsias de dos localizaciones distintas (esófago distal y proximal) para aumentar la sensibilidad diagnóstica de las mismas. Además, se deben añadir biopsias gástricas y duodenales para descartar otros trastornos eosinofílicos gastrointestinales, como la gastroenteritis eosinofílica, especialmente en niños y en casos de sintomatología gastrointestinal concomitante[2].

Pregunta 4. Respuesta correcta: e. Cualquiera de los anteriores, iniciándose de manera individual.

Comentario

Los inhibidores de la bomba de protones (IBP), los corticoides deglutidos y las dietas de eliminación son los tratamientos de primera línea para la esofagitis eosinofílica. Las guías de práctica clínica recomiendan inicialmente la monoterapia con cualquiera de ellos, siendo este elegido de manera individualizada y en consenso con cada paciente[3].

Tras una primera fase de inducción con cualquiera de las tres opciones de primera línea, se debe repetir una evaluación endoscópica e histológica a las 8-12 semanas. Esto es debido a que no existe correlación entre los síntomas y la actividad histológica[1].

Evolución

A su llegada al Servicio de Urgencias y tras una valoración inicial, se realizó una radiografía de tórax que fue normal. Dado que la presencia de un cuerpo extraño esofágico, en este caso un trozo de pollo sin hueso, era la principal sospecha diagnóstica, se contactó con el servicio de Digestivo y se decidió realizar una gastroscopia urgente bajo sedación controlada por anestesista, objetivándose en ella un bolo de carne impactado en la porción distal esofágica, que se consiguió extraer mediante maniobras endoscópicas. Posteriormente, se revisó el

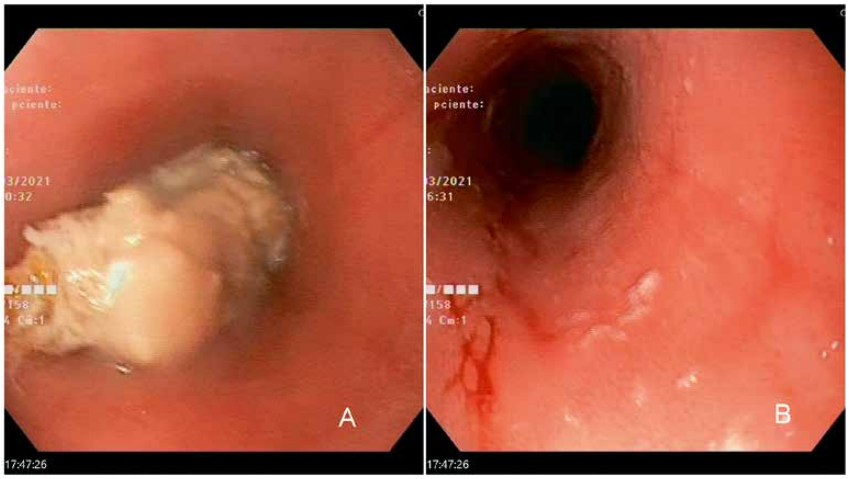

Figura 1. A. Imagen endoscópica de bolo de carne impactado en esófago distal. **B.** Mucosa friable con surcos longitudinales.

esófago, observando mínimas lesiones por decúbito, exudados blanquecinos dispersos y surcos longitudinales, por lo que se tomaron biopsias (Fig. 1). Al día siguiente, el paciente fue dado de alta, iniciando tratamiento con lansoprazol a dosis de 30 mg cada 12 h durante 8 semanas.

A las 8 semanas del alta, se encontraba asintomático y no había presentado nuevos episodios de disfagia. Las biopsias enviadas al servicio de Anatomía Patológica presentaron hallazgos microscópicos compatibles con esofagitis eosinofílica, apoyando la sospecha diagnóstica. Se solicitó una endoscopia digestiva alta de control, no objetivándose alteraciones mucosas, y con nueva toma de biopsias que revelaron gran mejoría histopatológica con práctica resolución del infiltrado eosinofílico.

En la actualidad, el paciente mantiene la misma dosis de tratamiento, a la espera de una nueva cita de revisión para buscar la mínima dosis eficaz de su tratamiento.

Discusión

Se presenta un caso de disfagia aguda en un paciente pediátrico con episodios previos de atragantamiento, que se habían autolimitado de manera espontánea. En este contexto, tras resolverse el episodio agudo mediante desimpactación endoscópica urgente y posterior toma de biopsias, deberíamos realizar el diagnóstico diferencial con las distintas causas de disfagia en edad pediátrica.

Ante una disfagia aguda, debemos valorar la presencia de fiebre, en cuyo caso sospecharemos un proceso infeccioso, como un absceso, una faringoamigdalitis o una herpangina. En caso contrario, tendremos que diferenciar entre una ingesta de cáusticos, de un bolo alimentario o de un cuerpo extraño, siendo esta última la más frecuente de las tres para una disfagia aguda[4]. A su llegada al servicio de Urgencias, en un paciente estable y conociendo las características del cuerpo extraño ingerido, el cual no era radioopaco, la realización de una radiografía de tórax no estaría justificada salvo en caso de duda.

En nuestro caso, el antecedente de otros episodios similares en el pasado y el diagnóstico previo de atopia y asma alérgico, nos hizo sospechar que se trataba de una esofagitis eosinofílica, que se confirmó con los resultados de las biopsias realizadas. Existen una serie de hallazgos endoscópicos característicos de esta entidad, como: los surcos longitudinales, los exudados algodonosos o la traquealización. Sin embargo, es importante señalar que aun cuando la mucosa esofágica presente un aspecto normal en la gastroscopia, para descartar esta entidad, es necesaria siempre la toma de biopsias; ya que, hasta en un 10-30% de los pacientes pediátricos, la endoscopia puede no presentar alteraciones[5].

Dentro de las opciones terapéuticas de primera línea, comentadas anteriormente (IBP, corticoides deglutidos y dietas de eliminación), en nuestro caso, se decidió conjuntamente con el paciente y su familia, iniciar tratamiento con lansoprazol 30 mg cada 12 h, siendo la dosis de 1 mg/kg/día. La elección se basó en la facilidad de administración. El uso de corticoides deglutidos presenta un adecuado perfil de seguridad sin efectos secundarios, sin embargo, en la práctica clínica se utilizan formulaciones diseñadas para otras enfermedades. Aunque el tratamiento dietético no tiene efectos secundarios y es el único de los tres que va dirigido a la causa de la enfermedad, no suele ser elegido por los pacientes, debido al deterioro de la calidad de vida que implica, así como la dificultad para la adherencia terapéutica. Esta última, puede dividirse en varios tipos de dieta, siendo la dieta de eliminación empírica de 2, 4 o 6 alimentos (leche de vaca, huevo, trigo, soja, pescado-marisco y frutos secos) y la dieta elemental, las más recomendadas actualmente[1,2].

La importancia de mantener un tratamiento es fundamental, no solo para el control de síntomas, sino para conseguir la remisión histológica y prevenir las complicaciones fibroestenóticas, que se podrían producir a largo plazo si se mantuviera la actividad inflamatoria[1]. Aunque no está bien establecido cuánto debe mantenerse el tratamiento, dada la baja tasa de efectos secundarios, así como las posibles complicaciones de no controlar la inflamación, las principales guías clínicas recomiendan mantenerlo indefinidamente y optar por tratamiento farmacológico a la mínima dosis eficaz[3].

Palabras clave

Esofagitis eosinofílica; Disfagia.
Eosinophilic esophagitis; Dysphagia.

Bibliografía

1. Gutiérrez C, Fernández S, Domínguez-Ortega G, Vila V, García R, García R, et al. Recomendaciones para el diagnóstico y manejo práctico de la esofagitis eosinofílica pediátrica. An Pediatr (Barc). 2020; 92: 376.e1- 376.e10.
2. Barrio A, Botija G, Recio A, García C. Esofagitis y gastritis. Pediatr Integral. 2019; XXIII: 377-85.
3. Hirano I, Furuta GT. Approaches and challenges to management of pediatric and adult patients with eosinophilic esophagitis. Gastroenterology. 2020; 158: 840-51.
4. Arribas C, Míguez MC. Disfagia. En: Míguez MC, Lorente J, Marañón R, et al, editores. Síntomas/signos guía en Urgencias Pediátricas. 1ª ed. Madrid: Ergon; 2016. p. 155-9.
5. Lucendo AJ, Molina-Infante J, Arias A, von Arnim U, Bredenoord AJ, Bussmann C, et al. Guidelines on eosinophilic esophagitis: evidence-based statements and recommendations for diagnosis and management in children and adults. United European Gastroenterol J. 2017; 5: 335-58.

Cuestionario de Acreditación

Los Cuestionarios de Acreditación de los temas de FC se pueden realizar en "on line" a través de la web: www.sepeap.org y www.pediatriaintegral.es. Para conseguir la acreditación de formación continuada del sistema de acreditación de los profesionales sanitarios de carácter único para todo el sistema nacional de salud, deberá contestar correctamente al 85% de las preguntas. Se podrán realizar los cuestionarios de acreditación de los diferentes números de la revista durante el periodo señalado en el cuestionario "on-line".

Caso clínico MIR. Haz tu diagnóstico

Tortícolis recurrente en niña de 9 meses, ¿en qué patología debemos pensar?

caso clínico interactivo
www.sepeap.org

L. Fernández García*, M. García Bascones**, B. Losada Pinedo***, M. Hernández López*.

***Médico residente. Servicio de Medicina Física y Rehabilitación.**
****Médico adjunto. Servicio de Medicina Física y Rehabilitación.**
*****Médico adjunto. Servicio de Pediatría.**
Complejo Hospitalario Universitario de Toledo

Resumen

Se presenta el caso clínico de una niña de 4 años con historia de crisis de lateralizaciones cefálicas de duración variable (de horas a días), desde los 9 meses de edad, sin patrón regular ni desencadenantes previos, y que presenta normalidad clínica entre los episodios.

Abstract

The clinical case of a 4-year-old girl with a history of head lateralization crises of variable duration (from hours to days), from 9 months of age, with no regular pattern or previous triggers, and who presents clinical normality between episodes, is presented.

Caso clínico

Niña de 9 meses de edad, derivada a la consulta de Rehabilitación por presentar inclinación cefálica desde los primeros meses de vida. Como antecedentes familiares, la madre presentaba migrañas.

Los padres refieren lateralizaciones cefálicas de duración variable (de horas a días), sin patrón regular ni desencadenantes, con normalidad clínica entre los episodios. A la exploración, presenta normoconfiguración craneal con actitud de inclinación cefálica izquierda, movilidad cervical completa y sin masa palpable en el músculo esternocleidomastoideo (ECM). El resto de la exploración neuroortopédica y de hitos motores, acorde a la edad. Se solicitó ecografía del ECM, que resultó normal. Ante la normalidad clínica, es dada de alta de la consulta de Rehabilitación a los 12 meses, siguiendo revisiones del niño sano por su pediatra.

Remitida nuevamente a los 20 meses de edad por reaparición de la clínica, con crisis de lateralización cefálica hacia ambos lados de duración variable, en periodos de 3 hasta 20 días con inclinación cefálica mantenida, que remiten de forma completa en los periodos intercrisis, que le dificultan el equilibrio y la deambulación. La niña había presentado retraso en el inicio de la marcha, liberada a los 20 meses. La exploración resulta anodina. Se solicita radiografía simple cervical, que no muestra alteraciones, e interconsultas a Otorrinolaringología y Neuropediatría.

1. **¿Cuál es la causa más frecuente de tortícolis infantil?**
   a. Tortícolis muscular congénito.
   b. Síndrome de Lemièrre.
   c. Hematoma epidural.
   d. Tumor de fosa posterior.
   e. Absceso retrofaríngeo.

2. **¿Qué prueba complementaria solicitarías en primer lugar, ante un paciente de 4 semanas de edad que presenta tortícolis derecho con movilidad cervical pasiva y activa completa?**
   a. Ninguna.
   b. Ecografía del esternocleidomastoideo.
   c. Radiografía simple lateral cervical.
   d. Resonancia magnética cervical.
   e. Tomografía computarizada cervical.

3. **En una lactante mayor de 9 meses de edad con: tortícolis recurrente, movilidad cervical activa y pasiva completa, sin acortamiento ni palpación de nódulo en el músculo esternocleidomastoideo, ¿cuál de estas entidades no entrarían, en principio, en el diagnóstico diferencial?**
   a. Síndrome de Sandifer.
   b. Tortícolis postural.
   c. Tortícolis paroxístico benigno.
   d. *Spasmus nutans*.
   e. Ninguna de las anteriores.

4. **¿Con qué patología no se ha asociado el tortícolis paroxístico benigno?**
   a. Migraña.
   b. Vértigo.
   c. Fusión vertebral cervical.
   d. Retraso psicomotor.
   e. Disfunción cognitiva con coeficiente intelectual límite.

Respuestas correctas

Pregunta 1. Respuesta correcta: a. Tortícolis muscular congénito.

Comentario

Supone el 80% de los casos de tortícolis infantil, constituyendo la causa más frecuente. El resto de las opciones son causas graves y raras de tortícolis secundario, que deben tenerse en cuenta en el diagnóstico diferencial, debiéndose realizar una cuidadosa anamnesis y una valoración minuciosa de la edad de debut, la clínica concomitante y las pruebas complementarias en caso de ser necesarias.

El síndrome de Lemièrre consiste en una tromboflebitis séptica de la vena yugular interna, habitualmente desencadenada tras una faringitis por el anareobio *fusobacterium necrophorum*. Afecta a 0,6-2,3 casos/1 millón de habitantes/año.

Un hematoma epidural consiste en el acúmulo de una colección de sangre venosa o arterial entre la duramadre y la tabla interna del cráneo. Su prevalencia es del 1 al 5% de los traumatismos craneoencefálicos en niños.

Los tumores del sistema nervioso central representan el 18,6% de todos los tumores en la infancia, ocupando el segundo lugar después de la leucemia. Los tumores de fosa posterior en la infancia representan entre el 45 y el 60% de todos los tumores intracraneales.

Las infecciones profundas del cuello incluyen: el absceso periamigdalino, el absceso retrofaríngeo y la infección del espacio faríngeo lateral (parafaríngeo). Las infecciones supurativas del cuello son raras en los niños; sin embargo, la linfadenitis supurativa cervical es la infección superficial del cuello más común.

Pregunta 2. Respuesta correcta: a. Ninguna.

Comentario

El diagnóstico de sospecha en este caso, sería un tortícolis postural (que es un tipo de tortícolis congénito), cuya evolución es favorable y no existe acortamiento del músculo esternocleidomastoideo, o en caso de existir, es muy leve.

En los recién nacidos de semanas de edad, que presenten tortícolis de características compatibles con tortícolis muscular congénito (suele asociar limitación de la movilidad activa y pasiva, por acortamiento del ECM), sin otras alteraciones en la exploración física añadidas, no está indicado solicitar pruebas de imagen inicialmente. En caso de objetivarse un nódulo del ECM a la palpación, se podrá solicitar, en primer lugar, una ecografía cervical, para la valoración de la existencia de fibrosis. Se valorará la necesidad de solicitar otras pruebas de imagen, según la presentación clínica de cada caso, para descartar patología causante y obtener el diagnóstico de tortícolis adquirido o secundario.

Pregunta 3. Respuesta correcta: b. Tortícolis postural.

Comentario

Es un tipo de tortícolis congénito que aparece en el recién nacido, con una frecuencia aproximada del 3%. La presentación clínica consiste en un tortícolis sin contracción o muy leve del ECM, siendo muy rara la limitación de la movilidad pasiva del cuello. Tiene una evolución favorable espontánea en semanas.

El síndrome de Sandifer asocia hernia de hiato, reflujo gastroesofágico y espasmos de torsión del cuello, de aparición intermitente y alternante.

El *Spasmus nutans* es un trastorno benigno de la movilidad ocular, que consiste en la tríada clásica de oscilaciones cefálicas, nistagmo y tortícolis. La edad de inicio varía entre los 4 y los 12 meses.

Pregunta 4. Respuesta correcta: c. Fusión vertebral cervical.

Comentario

El resto de patologías se han relacionado en la literatura más reciente con esta entidad. En el caso de la fusión vertebral cervical, se trataría de un tortícolis congénito secundario por definición, y no de un tortícolis adquirido, como es el tortícolis paroxístico benigno (TPB).

Conclusión

Ante los hallazgos previos, y después de descartar razonablemente otras causas de tortícolis muscular congénito, se diagnostica por exclusión de TPB. Actualmente la niña, de 4 años de edad, está en seguimiento conjunto por Rehabilitación y Pediatría. Ha continuado presentando estos episodios aunque de menor duración (tan solo unas horas y más espaciados), sin mayor repercusión clínica. Sigue un desarrollo psicomotor acorde con su edad y con exploración neuroortopédica completa rigurosamente normal.

Discusión

El tortícolis se define como una inclinación lateral de la cabeza hacia el hombro, con rotación de cuello y desviación de la cara. En la edad infantil engloba una gran variedad de patologías causantes, siendo el tortícolis muscular congénito (TMC) el responsable del 80% de los casos.

Entre las causas adquiridas de tortícolis infantil, aparecen causas inflamatorias, infecciosas, estructurales, traumáticas o neurológicas de diferente gravedad. Una entidad poco frecuente, pero a tener en cuenta, es el TPB, que se caracteriza por episodios recurrentes y transitorios de lateralización cervical.

El TPB consiste en una distonía paroxística transitoria y es causa de tortícolis infantil adquirido. Debe valorarse ante la ausencia de mejoría del tortícolis muscular y/o por sus características clínicas distintivas, tras descartar otras causas de tortícolis. Su prevalencia se estima menor de 1/1.000.000 casos; sin embargo, probablemente esté infradiagnosticado.

La presentación clínica es muy orientativa. Aparecen episodios recurrentes de distonía cervical de lateralidad alternante, con una duración de horas a días, y acompañados ocasionalmente de vómitos, palidez cutánea, irritabilidad, ataxia o somnolencia, lo que suele ser motivo de gran preocupación en los padres. Suelen presentarse durante los primeros meses de vida, como es el caso de nuestra paciente, a diferencia de las

causas congénitas, que se presentan habitualmente desde las primeras semanas.

Los primeros casos fueron descritos en 1969 por Snyder. En cuanto a su etiopatogenia, fue inicialmente atribuido a disfunción vestibular, siendo finalmente descartado[1]. Algunos autores lo consideran un equivalente migrañoso, pues existe una fuerte asociación entre el TPB y la migraña familiar, como es el caso que se presenta. La aparición de fotofobia y sonofobia, durante los episodios de TPB, se ha relacionado con un aumento significativo del riesgo de desarrollar migraña[2].

En los estudios electroencefalográficos se ha descartado la asociación con formas epileptiformes. En los estudios con electromiografía se han objetivado descargas eléctricas continuas en el ECM ipsilateral, hallazgos compatibles con un fenómeno distónico idiopático infantil.

Se ha descrito una alteración en el gen *CACNA1A* (que codifica un canal de calcio neuronal)[3], localizado en el cromosoma 19, presente en el 21% de los pacientes con TPB. Esta alteración se ha asociado a retraso psicomotor, disfunción cognitiva con cociente intelectual límite[4] e incluso a atrofia del vermis cerebeloso y trastorno intelectual[5] en los pacientes portadores, poniendo en discusión la aparente benignidad de esta patología.

La mayoría de casos tienen un curso transitorio. La frecuencia y duración de los episodios va disminuyendo con la edad, y suele remitir por completo a la edad de 5 años, con una aceleración en el desarrollo psicomotor y sin dejar secuelas neurológicas[6]. A pesar de ello, un estudio reciente relaciona el TPB con un impacto negativo significativo en la calidad de vida del paciente y familiares[7].

Como conclusión, el TPB se debe sospecharse ante episodios alternantes de lateralidad cervical, habiéndose descartado otras patologías que lo justifiquen. Puede asociar ataxia de la marcha y retraso en el desarrollo psicomotor, entre otras alteraciones, pero conocer su evolución mayoritariamente benigna, ayuda a un correcto manejo clínico y a transmitir un pronóstico tranquilizador a los padres.

Palabras clave

Tortícolis paroxístico benigno; Tortícolis muscular congénito; Gen *CACNA1A*; Migraña.

Benign paroxysmal torticollis; Congenital muscular torticollis; CACNA1A gene; Migraine.

Bibliografía

1. Rosman NP, Douglass LM, Sharif UM, Paolini J. The neurology of benign paroxysmal torticollis of infancy: report of 10 new cases and review of the literature. J Child Neurol. 2009; 24: 155-60. DOI: 10.1177/0883073808322338.
2. Greene KA, Lu V, Luciano MS, Qubty W, Irwin SL, Grimes B, et al. Benign paroxysmal torticollis: phenotype, natural history, and quality of life. Pediatr Res. 2021. DOI: 10.1038/s41390-020-01309-1.
3. Shin M, Douglass LM, Milunsky JM, Rosman NP. The Genetics of Benign Paroxysmal Torticollis of Infancy: Is There an Association With Mutations in the CACNA1A Gene? J Child Neurol. 2016; 31: 1057-61. DOI: 10.1177/0883073816636226.
4. Blumkin L. Paroxysmal torticollis of infancy: a benign phenomenon? Dev Med Child Neurol. 2018; 60: 1196-7. DOI: 10.1111/dmcn.13967.
5. Humbertclaude V, Riant F, Krams B, Zimmermann V, Nagot N, Annequin D, et al. Episodic Syndrome Consortium. Cognitive impairment in children with CACNA1A mutations. Dev Med Child Neurol. 2020; 62: 330-7. DOI: 10.1111/dmcn.14261.
6. Danielsson A, Anderlid BM, Stödberg T, Lagerstedt-Robinson K, Klackenberg Arrhenius E, Tedroff K. Benign paroxysmal torticollis of infancy does not lead to neurological sequelae. Dev Med Child Neurol. 2018; 60: 1251-5. DOI: 10.1111/dmcn.13939.

Cuestionario de Acreditación

Los Cuestionarios de Acreditación de los temas de FC se pueden realizar en "on line" a través de la web: www.sepeap.org y www.pediatriaintegral.es.

Para conseguir la acreditación de formación continuada del sistema de acreditación de los profesionales sanitarios de carácter único para todo el sistema nacional de salud, deberá contestar correctamente al 85% de las preguntas. Se podrán realizar los cuestionarios de acreditación de los diferentes números de la revista durante el periodo señalado en el cuestionario "on-line".

De interés especial

Seguimiento del niño con drenajes transtimpánicos en Pediatría

F. Pumarola Segura*, V. Escalona Mendoza**

*Cap de secció de ORL pediátric. Hospital Universitari Vall d'Hebron de Barcelona. Profesor asociado UAB. Barcelona.
**Residente de ORL. Hospital Universitari Vall d'Hebron de Barcelona

Introducción

La inserción de tubos de ventilación transtimpánicos, coloquialmente llamados tubos de drenaje, es un procedimiento muy usual y es normal que el pediatra de Atención Primaria busque tener unos conceptos claros de cómo controlar a los pacientes y conozca que posibles eventos pueden suceder durante la vida de los mismos.

Históricamente, el concepto de mejorar la ventilación del oído medio se la debemos a Sir Astley Cooper, cirujano y anatomopatólogo que, a finales del siglo XVIII, observó que las perforaciones timpánicas ayudaban a estabilizar la patología de oído medio. Adam Politzer, a finales del siglo XIX, se dio cuenta que la ventilación del oído medio debía ser prolongada en el tiempo, pero no fue hasta el año 1954, que Beverly Amstrong usó los tubos de ventilación como los conocemos hoy en día[1].

No hablaré de las indicaciones para la inserción de los tubos de ventilación, que sería un tema que merecería un artículo completo relativamente extenso. Solamente comentar, que las indicaciones principales serían: en primer lugar, las otitis recurrentes, con la finalidad de disminuir su frecuencia, intensidad y complicaciones; y en segundo lugar, el tratamiento de la hipoacusia secundaria a una otitis media serosa crónica, con la finalidad de recuperar la audición y evitar los problemas de retraso en la adquisición del lenguaje[2].

Para una correcta orientación de los pacientes portadores de un tubo de ventilación (TV) transtimpánico, el pediatra debe tener un sistema de visualización de la membrana timpánica. Un otoscopio de pared es el sistema más común, con una estabilidad de la luz suficiente, pero cada día, el pediatra dispone de otras alternativas, como aprovechar la cámara de su teléfono inteligente y convertirlo en un sistema de visualización digital[3].

En la tabla I se enumeran todos los posibles eventos o complicaciones que pueden requerir una respuesta por parte de un médico consultado o en el control rutinario de un paciente portador de un TV.

Existen dos tipos de TV, los de corta duración, que son los más usuales y cuya vida media, hasta su extrusión en el conducto auditivo externo, es entre 8 y 16 meses y, los de larga duración, cuya finalidad es mantener ventilado el oído medio, por un periodo superior. En estos últimos, la duración aproximada es entre 2 a 4 años. Para los de corta duración, se recomienda un control cada 6 meses y, para los de larga duración, cada 12 meses[4].

Otorrea a través de los TV

Es el evento más frecuente que acontece después de la inserción de los TV. Tan frecuente, que se acostumbra a comentar el mismo día de la intervención o incluso se explica en los documentos de alta médica quirúrgica. Se pueden diferenciar dos tipos de otorrea: la precoz que aparece en las primeras cuatro semanas y, según las series, se da hasta en un 16% de los pacientes operados; otra tardía, que puede aparecer en cualquier momento de la vida del TV. Se calcula que puede aparecer hasta en un 26% de los pacientes operados[1].

En realidad, la otorrea en esta situación, es una infección con tubo, la mayor parte de estas otorreas ceden espontáneamente y no requieren ningún tratamiento. Cuando la otorrea no cede, la mejor alternativa es la aplicación de gotas tópicas que contengan fluoroquinolonas. Los trabajos publicados con series amplias, demuestran que el tratamiento tópico es superior o igual al tratamiento oral. El tratamiento puede durar 7 días, con una curación del 90% de los episodios[5].

Casos particulares son, si se ha realizado un cultivo que demuestra que se trata de una MARSA (infección por estafilococo aureus) resistente a las fluoroquinolonas, ¿cuál debería ser el tratamiento? La opinión de los expertos es que debe usarse igualmente las quinolonas tópicas, debido a que las concentraciones de antibiótico alcanzan una concentración tan elevada que superan la resistencia a las quinolonas que son dosis-dependientes. En caso de que no

Tabla I. Riesgos, eventos o complicaciones secundarias a un tubo de ventilación (TV) transtimpánico

- Otorrea a través del TV
- Obstrucción del TV
- Tejido de granulación alrededor del TV
- Extrusión prematura del TV
- Perforación timpánica persistente tras la extrusión del TV
- TV persistente o falta de extrusión del TV en el tiempo previsto
- Timpanoesclerosis en el lugar de la inserción del TV, una vez extruido el drenaje
- Atrofia focal timpánica en el lugar del TV
- Ausencia de mejoría de la audición a pesar de tener el TV *in situ*
- Otitis crónica colesteatomatosa secundaria
- Riesgos anestésicos
- Medializacion del drenaje o caída en el oído medio con cierre del tímpano
- Recomendaciones de baños con un tubo de ventilación en posición correcta

mejore en los primeros días, se recomendaría entonces sulfametoxazol y trimetroprim o clindamicina oral[1].

Una circunstancia importante en las otorreas es si se visualiza el drenaje o no se visualiza. En caso de que la otorrea sea tan importante que no deje ver al drenaje antes de aplicar las gotas, debe limpiarse el sobrenadante de gotas, habitualmente con un papel absorbente. Muchos de los fracasos en la mejoría de los tratamientos tópicos, son debidos a la ausencia de limpieza del conducto que no deja alcanzar el tratamiento a la zona donde se origina la infección[5].

Otro evento frustrante para la familia y el médico es cuando la otorrea no mejora a pesar de las limpiezas y los tratamientos correctos tópicos. En esta circunstancia es importante la lateralidad y la temporalidad. Si es unilateral, se trata de factores locales de un oído. Si es bilateral, sugiere causas sistémicas. Si tiene momentos sin otorrea, tiene mejor pronóstico que si la otorrea es persistente y continua.

Si las otorreas son secundarias a infecciones de vías altas continuas, seguramente serán debidas a infecciones desde la nasofaringe hacia el oído, y la mejor recomendación sería no acudir a la guardería y, si las otorreas son bilaterales con rinorrea concomitante y mala respiración bucal, recomendar una adenoidectomía[5].

Si la sospecha es la de contacto o entrada de agua por el TV, entonces procurar evitar los baños con más insistencia.

Si la otorrea es muy abundante, recomendar la limpieza del conducto auditivo externo y la realización de un cultivo con antibiograma. Adaptar el tratamiento a la sensibilidad de la prueba.

Si es espesa y blanquecina y asociada a prurito ótico, ante la sospecha de enfermedad o contaminación fúngica, se recomendará la limpieza del conducto más clotrimazole o nuevos anti-fúngicos que saldrán en el mercado próximamente.

En caso de persistente y unilateral, puede tratarse de: un problema local de otitis crónica sin colesteatoma, la aparición de un granuloma adherido al TV o una otitis crónica colesteatomatosa. En los tres casos, debe eliminarse la causa que provoca la otorrea: cirugía del colesteatoma, eliminación del granuloma o retirada del drenaje transtimpánico[1].

Hay algunas situaciones clínicas que explican la existencia de las otorreas post inserción de TV y que deben ser descartadas. Una sería, la existencia de una discinesia ciliar primaria subyacente. No es infrecuente que, tras la inserción de unos TV en pacientes con otitis media exudativa o serosa y afectos de una discinesia ciliar primaria, se inicie una otorrea que no tenía antes de la inserción de los TV. Ello crea en los familiares de los pacientes, la sensación de que han cambiado una hipoacusia sin otorrea por una otorrea crónica con persistencia de una hipoacusia parcial. Otra entidad clínica que debe ser descartada es la de un reflujo gástrico importante. Y la más popular últimamente, la presencia de *biofilms* en oído medio o alrededor o interior del TV[6,7].

El mundo bacteriano se encuentra dividido en las bacterias planctónicas y las bacterias sésiles. En las primeras, las células se hallan libres, suspendidas en el moco del oído medio y susceptibles a: los anticuerpos, la fagocitosis, la acción del complemento y los antibióticos. Es, en esta forma de presentación, cuando provocan infecciones agudas y pueden ser cultivados en nuestros cultivos convencionales microbiológicos. Las formas sesiles crean un *biofilm,* rodeándose de una matriz extracelular que producen ellas mismas y que actúa como un escudo y facilita la adhesividad a las superficies. Son difíciles de cultivar en esta forma, y son las responsables de las infecciones subagudas y crónicas. En el caso que nos ocupa, se encuentran *biofilms* en la superficie rugosa interna y en los lados laterales de los drenajes, provocando: las otorreas crónicas, la obstrucción de los TV y la inhibición del crecimiento del epitelio alrededor del drenaje, provocando otro de los eventos que comentaremos más adelante, como es el TV persistente[6,7].

Es por ello, que hay en camino una estrategia futura para resolver este problema. Uno es el diseño de nuevos drenajes sin las rugosidades internas, la creación de drenajes con otros materiales y otras formas que dificulten la adherencia de los *biofilms,* y el estudio de substancias que desestabilizan la matriz extracelular del *biofilm* y que podría ser un prometedor agente terapéutico contra las otorreas que han fracasado con los tratamientos clásicos[6].

La presencia de tejido de granulación o de un pólipo inflamatorio adyacente al TV sugiere que el mejor tratamiento de la otorrea es la asociación de gotas con quinolonas más la presencia de cortisona en asociación.

Obstrucción del TV

La obstrucción del TV antes de su extrusión natural, puede afectar al resultado esperado con la inserción del TV. Así pues, puede volver a presentar hipoacusia de transmisión o a presentar otitis recurrente. De hecho, es como si no llevara tubos. Ante dicha situación, debemos intentar desobstruir los tubos con una serie de preparados locales tópicos. Los preparados más usados son los usuales de quinolonas más-menos corticoides, pero los más efectivos son soluciones con peróxido de hidrógeno, la famosa agua oxigenada. También se han usado soluciones con dornasa alfa, que se puede encontrar para mejorar a pacientes con moco impactado, como la fibrosis quística[4,5].

Tejido de granulación alrededor del TV

En el mismo momento que realizamos la miringotomia en el lugar de la incisión, se produce un tejido inflamatorio que intenta expulsar el tubo recién insertado. Este proceso inflamatorio puede actuar de forma exagerada alrededor del TV, provocando obstrucción o, a la larga, impidiendo la extrusión del drenaje o enviando el drenaje al interior del oído medio. Por ello, ante la visualización de tejido de granulación alrededor del drenaje, lo mejor es el tratamiento tópico local con quinolonas asociadas a cortisona[4,5].

Extrusión prematura del TV

La extrusión prematura puede ser debida a un episodio de otorrea o infección en un paciente con obstrucción del TV por un *biofilm* o fragmentos de sangre o cerumen. Por ello, es importante tratar los episodios de otorrea y los casos con drenaje obstruido con el tratamiento local con gotas tópicas. Se valorará si a partir de la extrusión prematura, se reinician los episodios recurrentes de otitis media o la hipoacusia es importante, como para afectar al desarrollo del lenguaje o a una vida social o escolar normal[5].

Perforación timpánica persistente tras la extrusión del TV

La persistencia de otorreas a pesar de la inserción de un TV puede, a veces, ser de tal agresividad que no solo expulsa el TV, sino que impide el cierre de la membrana timpánica. La existencia de *biofilms,* tejido de granulación o una otitis crónica subyacente,

podría explicar el fenómeno. La nueva perforación actuaría de orificio de ventilación y el proceso crónico tendería a mejorar; si bien, necesitará una cirugía de cierre en un futuro[4,5].

TV persistente o falta de extrusión del TV en el tiempo previsto

El paciente ha seguido los controles sin presentar ninguna complicación, pero el TV se mantiene en su lugar por más tiempo del previsto. El TV ha hecho su función, pero, ¿en qué momento debería retirarse sin peligro de volver a reproducir los síntomas que indicaron su colocación?

Hay un consenso, en que en los drenajes de corta duración deberían esperarse, al menos, 2 años antes de plantear la extrusión quirúrgica. Como es un acto que requiere volver a realizar una anestesia general, algunos pacientes prefieren esperar un tiempo extra.

Están diseñando un nuevo tipo de drenajes que tienen la posibilidad de retirarse aplicando una solución tópica que los disolvería, evitando así una nueva anestesia general[8,9].

Timpanoesclerosis en el lugar de la inserción del TV, una vez extruido el drenaje

La timpanoesclerosis o miringoesclerosis es aquel cambio de coloración del tímpano, habitualmente blanquecino, que lo vuelve más opaco. Se atribuye a una hialinización de la capa media del tímpano, secundaria a procesos inflamatorios. El cambio de coloración no modifica, ni retrae, ni abomba la posición normal de la membrana timpánica. Puede ocurrir en pacientes que nunca han sido portadores de un TV. También aparecen en pacientes que tuvieron insertado un TV, pero no en el lugar donde llevaron el TV. Usualmente se cita como una complicación de los que lo han llevado en alguna ocasión. Como no da ninguna alteración funcional, no requiere tratamiento alguno[4,5].

Atrofia focal timpánica en el lugar del TV

La miringotomia perfecta sería la que, al cerrarse los bordes que ha separado la lanceta, el tímpano recupera las tres capas que la forman y, prácticamente, no se puede reconocer el lugar donde se practicó. No siempre el tímpano consigue este cierre perfecto y, aunque se consigue evitar la perforación, el cierre se consigue con un menor número de capas o sin la capa elástica que hace que se visualice una diferencia ante las hipopresiones o hiperpresiones que se pueden someter al oído medio. Habitualmente, se visualiza como una pequeña invaginación coincidente en el lugar donde estuvo el drenaje. No da problemas de audición significativas, pero requiere controles anuales, por si la invaginación progresa y puede convertirse en un colesteatoma[1,4,5].

Ausencia de mejoría de la audición a pesar de tener el TV *in situ*

Una de las indicaciones para indicar unos TV, es la existencia de una hipoacusia demostrada audiométricamente con las pruebas adecuadas para la edad del paciente; pero, a veces, los niños no colaboran lo suficiente para validar una exploración de forma objetiva. Por ello, si una vez insertados los drenajes no presentara la mejoría de audición esperada, podemos explicar el fenómeno por varias situaciones. Una posibilidad sería que la hipoacusia de transmisión no fuera debida a la existencia de una ocupación de fluido en oído medio, sino por una malformación osicular que había pasado inadvertida. Otra que la audiometría pareciera de transmisión, pero en realidad fuera de percepción y, por tanto, la eliminación del moco no mejoraría al paciente. Otra sería que el TV se hubiera obstruido y volviera a tener una ocupación de fluido en oído medio; por ello, ante la ausencia de mejoría, debería descartarse la obstrucción del TV. Una nueva audiometría o unos potenciales ayudarían a valorar la audición y una TAC de oído medio nos descartaría la malformación de oído medio osicular o de oído interno.

Otitis crónica colesteatomatosa secundaria a la inserción de un TV

La otitis crónica colesteatomatosa se trata de una entidad patológica caracterizada en niños por una otitis media secretora recurrente o persistente, maloliente y, muchas veces, sin fiebre ni dolor; como una de las indicaciones de los TV son las otitis medias recurrentes, es difícil determinar si el colesteatoma está generado por las infecciones y una metaplasia de la mucosa a epitelio escamoso, o bien se debe a la inserción de un TV.

Teóricamente, al realizar una miringotomia, podríamos introducir una parte del epitelio escamoso en oído medio, generando una perla de colesteatoma que iría creciendo hasta provocar patología. Ello se caracterizaría por una imagen redondeada, como una perla blanquecina detrás del epitelio, donde estuvo insertado el TV.

Muchos de los colesteatomas que diagnosticamos, la mayoría nunca tuvieron un TV insertado, y no es extraño que el diagnóstico de colesteatoma se haya realizado el día en que el ORL inserta el drenaje y se da cuenta que en oído medio no hay fluido, sino una masa blanquecina compatible con colesteatoma.

En resumen, la presencia de un colesteatoma en pacientes a los que se ha insertado un TV es más probable que sea secundaria a las infecciones y no a la técnica quirúrgica. De todas maneras, consta en todos los consentimientos informados para TV, la posibilidad de generar un colesteatoma en dicha técnica quirúrgica[1,4,5].

Riesgos anestésicos

No fue hasta el 2013, cuando la Academia Americana de Otorrinolaringología (AAO) formuló unas recomendaciones, en forma de guía clínica, para orientar a los especialistas, ante la sospecha, por parte de la Asociación Médica Americana (AMA), de un *overuse* en la implantación de TV transtimpánicos. Por su parte, la FDA *(Food and Drug Administration)* estadounidense, en 2016, advirtió del potencial riesgo de los anestésicos vía inhalatoria, asociados a midazolam, de afectar la maduración del cerebro en niños menores de 3 años, sobre todo cuando se trataba de anestesias largas o repetidas.

La AAO puso de manifiesto en un artículo, en 2019, las altas tasas de éxito de la intervención, asociadas a unos efectos adversos muy bajos. Actualmente, creemos que los cambios en los tiempos quirúrgicos realmente muy cortos y la sustitución de las drogas por otros anestésicos menos agresivos, hacen del procedimiento de inserción de TV un procedimiento seguro con un balance positivo riesgo-beneficio.

Se están desarrollando unos dispositivos para la inserción de TV que cambiarán el paradigma de hacerse en quirófano. Se podrán insertar en la consulta con mínima anestesia, evitando los costes de quirófano y acortando los tiempos de inserción de los TV[1,4,10,11].

Medialización del TV en oído medio

La caída del TV es hacia el conducto auditivo externo y, poco a poco, gracias a la migración del epitelio, acaba saliendo, habitualmente rodeado de cera y restos celulares, al exterior. El drenaje está diseñado para ser expulsado hacia el exterior, pero, en algunas ocasiones, pasa lo contrario y el observador ve un tímpano cerrado sin perforación y el TV, por transparencia, alojado en oído medio.

La principal etiología sería una miringotomía demasiado amplia en el momento del acto quirúrgico, que ha facilitado la caída en oído medio antes que el epitelio abrace al TV. Otra teoría es que la hipoventilación del oído medio, asociada a una hendidura hipotimpánica muy profunda, pueda absorber o succionar el drenaje hacia el interior[12].

La mejor opción es la retirada del posible cuerpo extraño vía endoscopia, con una nueva intervención quirúrgica, pero hay muchos casos descritos que no han dado ningún problema si se han dejado en oído medio. En el supuesto de adoptar una actitud conservadora, requiere controles anuales para adelantarse a posibles complicaciones[12,13].

Recomendaciones de los baños en pacientes con TV correctamente insertados

Hay una cierta controversia en cuál debería ser la respuesta ante la pregunta que hacen los padres a los profesionales, ¿puede mi hijo/a bañarse sin protección? Hay otorrinolaringólogos que dicen a sus pacientes que no pueden bañarse en absoluto, otros en cambio, recomiendan una protección con un tapón oclusivo o una banda de neopreno, y finalmente otros no justifican ninguna protección ni limitación en el baño.

Los estudios sobre el tema hacen pensar que es muy difícil que el agua entre con suficiente presión en oído medio y cause una infección aguda. La recomendación de la *American Academy of Otolaryngology Head and Neck Surgery Foundation* AAA-HNSF es no recomendar ninguna protección en los pacientes portadores de TV.

La discusión radica en que durante el primer mes de inserción de los TV, estos podrían no estar bien anclados a la membrana timpánica, lo que haría recomendable evitar los baños en ese primer mes. En sentido contrario, estaría el que el riesgo estadístico de padecer una otorrea post-inserción de TV, como se ha explicado previamente, es similar entre los que se bañan como entre los que no lo hacen. Hay un cierto consenso entre los expertos, sin tener certeza, de que en los pacientes con otorreas intermitentes o persistentes sería mejor retirar los baños de sus actividades. Asimismo, en trabajos sobre el tema, no recomiendan el tratamiento preventivo con gotas locales durante los baños para evitar otorreas.

La presión necesaria para superar la barrera del TV se sitúa entre 12,8 y 22,8 cm de agua para los baños en agua dulce o salada. Siempre se ha dicho que el agua jabonosa, al romper la tensión superficial, podría superar con más facilidad dicha barrera y se ha cuantificado en 10,95 cm de agua la presión del agua jabonosa para superar la barrera del TV y entrar en oído medio; por tanto, no hay tanta diferencia como se pensaba.

Algunos drenajes se han vendido como más protectores para evitar la entrada de agua a través de los TV durante los baños, dando más libertad a los usuarios de dichos tubos. Con estudios de diferentes materiales, se han observado diferencias importantes entre tubos de distintos materiales y diámetros.

El buceo sí que parecería no recomendable, al superar la presión de seguridad.

En resumen, solo debe recomendarse abstenerse de bañarse en superficie durante el primer mes post quirúrgico, si aparecieran otorreas persistentes o intermitentes y evitar el buceo[14].

Resumen

Al ser la inserción de TV uno de los procedimientos más usados en Pediatría, el médico de Atención Primaria debe estar familiarizado con todos estos acontecimientos y disponer de una información actualizada sobre los mismos, para poder controlar a dichos pacientes y poder contestar a las preguntas que puedan hacer los familiares o los mismos pacientes.

Bibliografía

1. Rosenfeld RM. Tympanostomy Tube Controversies and Issues: State of the art Review Ear Nose & Throat Journal. 2020; 99: 15S-21S.
2. Rosenfeld RM, Tunkel DE, Schwartz SR, Anne S, Bishop CE, Chelius DC, et al. Clinical Practice Guideline: Tympanostomy Tubes in Children (update). Otolaryngology Head and Neck Surgery Foundation. 2022; 166: S1-S55.
3. Don DM, Koempel JA, Fisher LM, Wee CP, Osterbauer B. Prospective evaluation of a Smartphone otoscope for home Tympanostomy Tube surveillance: a pilot study. Ann Otol Rhinol Laryngol. 2021; 130: 125-32.
4. Isaacson G. Tympanostomy Tubes – A visual Guide for the young Otolaryngologist. Ear, Nose & Throat Journal. 2020; 99: 8S-14S.
5. Schilder AGM, Marom T, Bhutta MF, Casselbrant ML, Coates H, Gisselsson-Solén M, et al. Panel 7: Otitis Media: Treatment and Complications. Otolaryngology Head and Neck Surgery Foundation. 2022; 156: S88-S105.
6. Marom T, Habashi N, Cohen R, Tamir SO. Role of Biofilms in Post-Tympanostomy Tube otorrhea. Ear, Nose & Throat Journal. 2020; 99: 22S-29S.
7. Idicula W, Jurcisek J, Cass ND, Ali S, Goodman SD, Elmaraghy C, et al. Identification of Biofilms in Post- Tympanostomy Tube otorrhea. Laryngoscope. 2016; 126: 1946-51.
8. Mai JP, Dumont M, Rossi C, Cleary K, Wiedermann J, Reilly BK. Biocompatibility of "On-command" dissolvable tympanostomy tube in the rat model. Laryngoscope. 2017; 127: 956-61.
9. Michel M, Nahas G, Preciado D. Retained Tympanostomy Tubes: Who, What, When, Why and How to Treat? Ear Nose & Throat Journal; 2020. p. 1-5. DOI: 10.1177/014556132095O.
10. Lustig LR, Ingram A, Vidrine DM, Gould AR, Zeiders JW, Ow RA, et al. In Office Tympanostomy Tube Placement in Children Using Iontophorresis and Automated Tube Delivery. Laryngoscope. 2020; 130: S1-S9.
11. Whelan RL, Maguire RC. Tympanostomy Tube Innovation: Advances in Device Material, Design, and Office-Based Technology. Ear Nose & Throat Journal. 2020; 99: 48S-50S.
12. Malic M, Milicic B, Gjuric M. Endoscopic removal of Medially Migrated Tympanostomy Tube. Ear Nose & Throat Journal. 2021; 100: P191-NP192.
13. Benchafai I, Moumni M, Ouraini S, Errami N, Hemmaoui B, Benariba F. Medial migration of the tympanostomy tube: what is the optimal management option? Pan Afr Med J. 2019; 34: 216.
14. Moffa A, Giorgi L, Fiore V, Baptista P, Cassano M, Casale M. Water protection in paediatric patients with ventilation tubes: Myth or reality? A systematic review. Acta Otorrinolaringológica Española. 2022; 73: 246-54.

Enfermedades pediátricas que han pasado a la historia (13). De la escrófula a la diátesis exudativa

V.M. García Nieto*, M. Zafra Anta**

*Coordinador del Grupo de Historia de la Pediatría de la AEP. Director de *Canarias Pediátrica*. **Servicio de Pediatría del Hospital Universitario de Fuenlabrada. Miembro del Grupo de Historia de la Pediatría de la AEP

Prólogo

En este capítulo y en otro subsiguiente, vamos a tratar sobre algunas entidades descritas antaño en la edad pediátrica, cuya definición y mecanismos causales fueron confusos en su momento y que, en la actualidad, sus conceptos básicos son completamente extraños a los jóvenes pediatras y a los no tan jóvenes. Nos referimos a la escrófula, la diátesis exudativa y el artritismo. Estos términos, ajados ya, reflejan la dificultad que, para los pediatras de todos los tiempos, ha tenido desentrañar la intimidad de ciertas formas de enfermar de la infancia.

Escrófula

El término "escrófula" es el más clásico entre los mencionados más arriba. Designaba primitivamente las adenitis crónicas, especialmente las del cuello.

Pablo de Egina (625?–690?) fue un médico bizantino del siglo VII. Vivía en Alejandría cuando fue conquistada por los árabes en el año 642. Laín Entralgo escribió que con él concluyó la etapa alejandrina de la medicina de Bizancio que ordenó el pensamiento médico de Galeno[1]. Fue famoso por haber redactado una enciclopedia médica en siete volúmenes que recogía los conocimientos de medicina, cirugía y obstetricia de la época. El sexto libro, dedicado a la cirugía, tuvo una especial repercusión en Europa y en el mundo árabe durante toda la Edad Media. La obra completa original fue publicada en griego en Venecia en 1528 y, posteriormente, en Basilea en 1538. Pues bien, en ese libro sexto se incluía el método de extirpación de las escrófulas: "las escrófulas aparecen en la parte anterior del cuello, en un lado o en ambos... las que duelan al tacto y al aplicarles medicamentos son de naturaleza maligna, deben ser consideradas como cancerosas; no hace falta decir que no permiten intervenciones quirúrgicas. Por el contrario, las indoloras al tacto y a la aplicación periódica de medicamentos pueden ser operadas"[2].

Francisco Rubio (¿-1776) fue un médico originario de Játiva que en todas sus publicaciones se ocupó de las enfermedades infantiles. Su obra más prestigiosa fue *Arte de conocer y curar las enfermedades* (1761). En la sección de *Enfermedades propias de la infancia* escribió que: "hay unas enfermedades que son más propias de una edad que de otra... cuando son mayorcitos padecen inflamaciones en las tonsilas y garganta, luxaciones del occipucio, asmas, piedrezuelas en la vejiga, lombrices y ascárides, verrugas péndulas, tumorcillos junto a las orejas, durezas en las glándulas que llaman estrumas o escrófulas y otros tumores"[2].

Eugène Apert (1868-1940) (Fig. 1), a principios del siglo XX escribió que: "siempre se había observado la relación de estas adenitis crónicas con las lesiones irritantes y supurativas crónicas de la superficie cutánea... y una frecuente coincidencia con las lesiones supurativas crónicas de los huesos y articulaciones"; por lo que se consideró el

Figura 1. Eugène Charles Apert (1868-1940). Disponible en: https://twitter.com/apertm/status/699427066647695360?lang=ar.

conjunto de estas manifestaciones como una enfermedad crónica especial o diátesis, "una constitución morbosa del organismo, o sea la constitución escrofulosa o escrófula. Los descubrimientos histológicos y bacteriológicos del siglo XIX demostraron que muchas de las manifestaciones de la pretendida diátesis escrofulosa eran las más de las veces de naturaleza tuberculosa"[3].

Según Apert: "en sus formas más completas, la escrófula da a los sujetos que ataca un aspecto que los hace reconocibles al primer vistazo". Así, "alrededor de los orificios de la cara se producen lesiones de irritación crónica; los bordes de los párpados se enrojecen y recubren de escamas o pequeñas costras (blefaritis crónica)... el orificio de las narices está igualmente rojo, irritado, escamoso o con costras y su interior húmedo y rezumante (coriza crónico)... aparecen fisuras labiales que se complican con la perlada y el impétigo... se observa frecuentemente rinitis hipertrófica, vegetaciones adenoideas, hipertrofias amigdalinas, gingivitis crónicas, otitis crónicas, eczema intertrigo del pliegue retroauricular... y en el cuello un rosario de ganglios grandes y duros, ya fácilmente movibles, ya más o menos inmovilizados por accesos de periadenitis. Susceptibles de asociarse a este cuadro son diversas lesiones de tronco y de los miembros... como tumores blancos, espina ventosa, mal de Pott y, en fin, todas las manifestaciones de la tuberculosis crónica de la piel, ganglios, huesos y articulaciones. En las formas más atenuadas, la escrófula se limita a la hipertrofia dura y no dolorosa de los ganglios del cuello y a algunos estigmas cutáneos, o bien a ciertas alteraciones crónicas de las mucosas y de los órganos linfoides de la boca y nasofaringe"[3].

El resumen de lo indicado hasta ahora sería que: "se ha probado que la escrófula no es una constitución debida a un vicio congénito, sino que resulta de infecciones crónicas repetidas... En fin, a los niños que presentan fácil contagio, por vía nasal, labial o cutánea, a las infecciones de piógenos y a las de bacilos de Koch, hay que evitar con el mayor cuidado todo contacto sospechoso con sujetos tuberculosos o que presenten simplemente una supuración o infección cualquiera"[3].

Entre las normas generales del tratamiento de la escrófula se incluía: "aire libre. Vivir en una localidad que ofrezca buenas condiciones higiénicas y en la que haya bastante vegetación. Son preferibles los climas secos y las habitaciones situadas al mediodía. Si no existe ninguna manifestación congestiva, debe aconsejarse la permanencia cerca del mar. En los casos en que se observa tendencia a las hemorragias, conviene el aire de las montañas... ejercicio. Los niños deben acostarse en camas más bien duras que blandas, siendo preferibles los jergones a los colchones. Los jergones de fucus, de helechos, de hojas de fresno y de plantas aromáticas ofrecen ventajas no solo para los escrofulosos, sino también para todos los niños débiles"[4]. Entre los "tónicos diversos, que se emplearán alternativamente en el curso de la enfermedad", figuraban el jarabe de genciana, el arseniato de sosa, la infusión de hojas de nogal y el jarabe de quina, sin olvidar el aceite del hígado de bacalao[4].

Eugène Apert se preguntaba: ¿es necesario suprimir en el vocabulario médico el término escrófula? El autor responde que: "el término ha subsistido porque corresponde a un tipo clínico que se presenta con frecuencia... teniendo en cuenta que este término no se refiere a una enfermedad definida, sino a un síndrome susceptible de descubrir infecciones crónicas diversas"[3].

A partir de lo expuesto hasta ahora podemos decir que bajo el término de escrófula se reunían enfermedades crónicas graves como la tuberculosis, bastantes casos de alergia con expresión respiratoria y la manifestación del incremento de tamaño de los ganglios linfáticos, como una respuesta marcada destinada a superar muchas infecciones en una época en la que no existían antibióticos y solo se disponía de la vacuna de la viruela y del suero antidiftérico.

Eugène Apert en 1917, restó importancia, o mejor, ignoró la aportación diferencial aportada al tema por el pediatra alemán Adalbert Czerny en 1905. ¿Era todo ello una expresión a nivel pediátrico de la rivalidad franco-alemana? Es posible. Aunque arcaico, como hemos indicado, el término escrofulosis debió ser aceptado sobremanera por la escuela francesa. Lugol (París, 1844) indicó que era de origen hereditario y P. Gallois (*La escrofule et les infections adenoïdiennes*, París, 1905) había sugerido que la mayor parte de las infecciones escrofulosas dependen de la infección. El pediatra francés Jules Comby (1853-1945) en su *Tratado de las enfermedades de la infancia* dedicó un amplio capítulo de su libro a la escrofulosis[5].

Adalbert Czerny

Adalbert Czerny (1863-1941) (Fig. 2) nació en Szczakowa, Polonia (entonces Austria). Creció en Pilsen y estudió medicina en la Universidad Alemana de Praga. Trabajó como asistente de Alois Epstein (1849-1918) en el *Findelanstalt* (Hospital para expósitos) que formaba parte del Hospital Universitario de Praga. En 1898 se trasladó al Hospital Infantil Universitario de Breslau donde trabajó hasta 1910. A principios del siglo XX se fue desarrollando en Alemania el concepto de *Ernährungsstörungen* (Trastornos nutricionales), en el sentido de un trastorno general y funcional con repercusiones metabólicas. Los términos: distrofia, atrofia, hidrolabilidad, distrofia de hambre, distrofia consecutiva a hipoalimen-

Figura 2. Adalbert Czerny (1863-1941). En: History of Pediatrics 1850-1950[6,7]; p. 27.

tación y distrofia farinácea fueron ampliamente utilizados. En 1906, Czerny y Arthur Keller (1862-1934) escribieron su famoso libro *Des Kindes Ernährung, Ernährungsstörungen und Ernährungstherapie* (Nutrición infantil, trastornos nutricionales y terapia nutricional). Su idea básica era considerar la alteración nutricional como una manifestación general en sí misma, independiente de otros trastornos precedentes, destacando las alteraciones acompañantes del metabolismo del agua, la sal, el nitrógeno, las grasas y los carbohidratos[6]. Czerny y Keller describieron en ese libro el concepto de *mehlnährschaden* (Enfermedad producida por la ingesta de harinas), caracterizada por edema e hígado graso que ocurría en lactantes con diarrea prolongada y que habían sido alimentados con papillas con un alto contenido en almidón. Seguramente se trataba de casos de *kwashiorkor,* aunque no se hacía mención a las lesiones características del pelo o de la piel[7]. Czerny introdujo los términos propios de los trastornos nutricionales, a saber, *ex alimentatione, ex infectione y ex constitutione*. En este último aspecto se incluiría su concepto de la diátesis exudativa, en el sentido de un trastorno de disposición hereditaria o constitucional. En 1909 sospechó que la predisposición a padecer una diátesis exudativa se trataba de un "defecto congénito en el mecanismo de reacción del cuerpo" ante diversas noxas[8]. Parte del extenso material que recopiló en lactantes correspondía al tiempo que estuvo en Praga trabajando con Epstein. Durante su estancia en Breslau, Czerny creó el concepto de turgencia cutánea y estudió las interacciones entre la inmunidad natural y la nutrición y los problemas de las anemias alimentarias. Presentó este tema en el *Primer Congreso Internacional de Pediatría* celebrado en París en 1912[6]. Curiosamente, Andrés Martínez Vargas citó este congreso al que asistió personalmente, pero con otro nombre, el de *Primer Congreso Internacional de Patología comparada.* Fue inaugurado en París el 17 de octubre de 1912. Martínez Vargas fue nombrado delegado oficial por parte de España por R.O.: "La sesión inaugural fue presidida por el Prof. Chauveau y el príncipe Bonaparte". En su crónica, Don Andrés mencionó los temas de las distintas ponencias (tuberculosis, difteria, rabia, equinococosis, cisticercosis, toxinas verminosas), pero no mencionó la intervención de Czemy[9].

En mayo de 1910 se inauguró el Hospital Infantil de Estrasburgo. Czerny, que por aquel entonces estaba ya en la plenitud de su fama, aceptó la cátedra de Pediatría. Trabajó allí hasta 1913. Ese año se convirtió en el sucesor de Otto Heubner (1843-1926) como profesor titular de Pediatría en la Charité de Berlín, donde permaneció hasta su jubilación en 1932. Como profesor emérito, aceptó una cátedra de Pediatría en la Academia de Medicina de Düsseldorf, donde dirigió temporalmente el Hospital Infantil local de 1934 a 1936. Se le ha descrito como muy autoritario y como un gran observador, que tenía una enorme capacidad de improvisación en sus presentaciones clínicas. Su espíritu contradictorio lo llevó a discutir con Heubner sobre la mortalidad infantil cuando este último estaba en Liepzig[6].

Diátesis exudativa

Czerny separó del complejo sindrómico de la escrofulosis ciertas manifestaciones que no tenían en sí mismas ninguna relación con la tuberculosis y las reunió para formar con ellas una nueva entidad, la diátesis exudativa o diátesis exudativa inflamatoria. Según la descripción de Czerny, corresponden a esta diátesis muchos de los niños en que, en otro tiempo, se diagnosticaban de "escrofulosis erética" de la edad escolar y una gran parte de los llamados niños "linfáticos" (linfatismo, Heubner).

Bernardo Bendix escribió un buen resumen sobre el tema: "la diátesis exudativa es una anomalía constitucional congénita que de ordinario afecta a todos los niños de una familia, si bien puede manifestarse en cada uno de ellos en formas y grados diferentes. En muchos casos, la enfermedad es hereditaria. Los padres de los niños afectos de esta discrasia son, de ordinario, neuropáticos o psicópatas (sic). En la mayoría de los casos, la diátesis exudativa se presenta únicamente durante la infancia. Unas veces, afecta a niños delicados y débiles, y otras, a niños aparentemente muy bien nutridos. Ya desde el primer año, y aun estando el niño sometido a la lactancia natural, se observan fenómenos nutritivos variados, como la falta de crecimiento, a pesar de que la leche es abundante y de que el niño no presenta trastornos intestinales, o bien una acumulación considerable de grasa (asociada a un desarrollo poco abundante del sistema muscular), a pesar de que el niño ingiere una cantidad exigua de leche. La exudación del líquido intersticial de los tejidos, que constituye el fenómeno característico de la diátesis exudativa, tiene lugar, en primer término, en la piel y en las mucosas. Representa una manifestación de ella, el aspecto de mapa geográfico de la lengua... También son síntomas de esta enfermedad la formación de escamas en el cuero cabelludo del recién nacido, con tendencia al desarrollo de eczema y a la infección, así como las costras lácteas de las mejillas, que se presentan con especial intensidad en los niños obesos, el prúrigo *(estrofulus),* la urticaria... y el intertrigo de los pliegues de la piel detrás de las orejas, en los huecos axilares, en la flexura del codo, en la región poplítea y en el pliegue génitocrural. También se observan con frecuencia una palidez persistente sin que el niño esté anémico... Además del tegumento, se afecta de un modo especial la mucosa del árbol respiratorio, en la cual se desarrollan bronquitis difusas, acompañadas muchas veces de accesos asmáticos, catarros nasales, faringitis, anginas, seudocrup e hipertrofia del tejido linfoideo de las amígdalas. Al mismo tiempo que este estado irritativo de las vías respiratorias altas, existe una inapetencia (anorexia) considerable que se presenta en forma de periodos separados por intervalos de duración variable. Durante estos períodos, la lengua está sucia, el aliento es muy fétido y son frecuentes las náuseas y las arcadas... Al mismo tiempo que la mucosa del aparato respiratorio, enferman con frecuencia las mucosas de los ojos (blefaritis, flictenas) y del aparato génitourinario (vulvitis). A consecuencia de las alteraciones de la piel y de las mucosas, se produce casi siempre un infarto secundario más o menos voluminoso de los ganglios linfáticos, en cuyo territorio se ha desarrollado el proceso patológico primitivo"[10].

Como hemos dicho más arriba, en la actualidad diríamos que muchos de los síntomas y signos señalados como propios de una dermatitis exudativa serían la expresión de una enfermedad alérgica a nivel cutáneo (dermatitis atópica) o de las vías respiratorias.

Epílogo

El profesor alemán Walter Birk refiriéndose a la "escrofulosis" escribió que: "en este marco se encerraban toda clase de síntomas, lo mismo aquellos de origen tuberculoso, que los que carecen seguramente de toda relación con la tuberculosis. En todo tiempo se ha considerado como infausta esta agrupación en un solo cuadro clínico de manifestaciones de muy distinto origen. Pero hasta la iniciativa de Czerny, no se consiguió modificar este estado de cosas; este autor, no solamente prescindió del concepto de la escrofulosis, sino que también se desembarazó de esta designación (1905)"[11]. El autor se refiere, naturalmente, al nuevo término de diátesis exudativa.

No obstante, las relaciones "científicas" de los grandes pediatras alemanes de principios de siglo, a saber, Otto Heubner y Adalbert Czerny, no debían ser exquisitas, puesto que Bendix en su libro (la edición española es de 1913) comenta que Heubner mantenía el término de escrófula, puesto que creía que "los niños que sufren catarros escrofulosos son tuberculosos"[10].

Finalmente, hay que recordar que el concepto de alergia ya se había definido por parte de Clemens von Pirquet (1874-1929) en 1906, casi simultáneamente con la descripción de la dermatitis exudativa por parte de Czerny. Y es que los caminos de la ciencia son a veces harto complejos y de tarda resolución.

Bibliografía

1. Laín Entralgo P. Helenidad, monoteísmo y sociedad señorial (Edad Media). Etapa alejandrina. En: Historia de la medicina. Barcelona: Salvat eds.; 1982. p. 153.
2. López Piñero JM, Brines Solanes J. Historia de la Pediatría. Valencia: Albatros. 2009.
3. Apert E. Escrófula. En: Manual de enfermedades de los niños (ed. esp.). Barcelona: Casa Editorial P. Salvat; 1917. p. 259-63.
4. Maurin SE. Formulario magistral para las enfermedades de los niños (desde el nacimiento hasta la adolescencia) (ed. esp.). Madrid: Biblioteca económica de la Revista de Medicina y Cirugía Prácticas; 1887. p. 374-5.
5. Comby J. Escrofulosis. En: Tratado de las enfermedades de la infancia (ed. esp.). Barcelona: Salvat editores; 1907. p. 233-40.
6. Ballabriga A. One century of pediatrics in Europe. En: History of Pediatrics 1850-1950. Nichols BL, Ballabriga A, Kretchmer N, eds. Nestlé Nutrition. New York: Raven Press; 1991. p. 1-21.
7. Waterlow JC. Kwashiorkor. En: History of Pediatrics 1850-1950. Nichols BL, Ballabriga A, Kretchmer N, eds. Nestlé Nutrition. New York: Raven Press; 1991. p. 233-47.
8. Anónimo. Adalbert Czerny (1863-1941). En: The pioneers of pediatric medicine. Eur J Pediatr. 1982; 138: 103.
9. Martínez Vargas A. I Congreso Internacional de Patología comparada. En: Crónicas de la Pediatría española (1888-1913). Tomo I. Santa Cruz de Tenerife: Grupo de Trabajo de Historia de la Pediatría y Documentación Pediátricas de la AEP; 2010. p. 231-34.
10. Bendix B. Enfermedades generales. Diátesis exudativa. En. Tratado de enfermedades de los niños (ed. esp.). Barcelona: Manuel Marín, ed. 191.; p. 218-22.
11. Birk W. Trastornos alimenticios ex constitutione. I. Diátesis exudativa (Czerny). En: Enfermedades del niño de pecho (ed. esp.). Madrid: Editora Internacional 1930; p. 161-76.

Cuestionario de Acreditación

Los Cuestionarios de Acreditación de los temas de FC se pueden realizar en "on line" a través de la web: www.sepeap.org y www.pediatriaintegral.es.

Para conseguir la acreditación de formación continuada del sistema de acreditación de los profesionales sanitarios de carácter único para todo el sistema nacional de salud, deberá contestar correctamente al 85% de las preguntas. Se podrán realizar los cuestionarios de acreditación de los diferentes números de la revista durante el periodo señalado en el cuestionario "on-line".

Representación del niño en la pintura española

J. Fleta Zaragozano

Sociedad Española de Pediatría Extrahospitalaria y Atención Primaria
Facultad de Ciencias de la Salud. Universidad de Zaragoza

Alejo Fernández y su obra renacentista

Este pintor del Renacimiento español con formación flamenca, muestra un gran conocimiento de la pintura renacentista italiana, especialmente de las escuelas del norte, como Lombardía y Umbría. Estudia, además, estampas que circulaban por España, sobre todo alemanas. Su estilo marca toda una época de la pintura sevillana de transición al pleno Renacimiento, aunque por su tardía cronología, los últimos años de su carrera coinciden con influencias del manierismo y, en especial, del rafaelismo.

Vida, obra y estilo

Alejo Fernández aparece en Córdoba en los últimos años del siglo XV. Era hijo de Leonisio (Dionisio) Garrido y de Juana Garrido, y no debió de nacer mucho después de 1475. Falleció en 1545. Aunque ni su apellido ni el de sus padres permiten suponerle de origen extranjero, en los libros de cuentas de la catedral de Sevilla se le cita en una ocasión como *Maestro Alexos pintor alemán*. Quizás el nombre paterno sea la castellanización de alguno extranjero.

La primera fecha relativamente segura de su vida es la de su matrimonio con María Fernández, hija de Pedro Fernández, uno de los principales pintores de Córdoba, antes de 1497. María es la compañera de su vida durante más de veinte años, y la madre de sus cinco hijos, tres de ellos varones, de los cuales Sebastián Alejo es pintor también y, sin duda, uno de sus principales colaboradores. Sus méritos y, probablemente, su enlace con la hija del pintor Pedro Fernández, debieron de facilitarle su carrera en Córdoba: el retablo mayor del gran monasterio de San Jerónimo, obra suya, nos dice del prestigio que Alejo Fernández llegó a conquistar en aquella ciudad.

En 1508, fue llamado por el Cabildo de la catedral sevillana para ocuparse del retablo mayor, y allí se establece con su familia. Los trabajos realizados en la catedral fueron los mejores pregoneros de sus merecimientos. Los encargos no se hicieron esperar. Ya en 1509, le encomendaron dos retablos los cartujos de Santa María de las Cuevas, uno el vecino de Antequera Martín Alonso, y no tardaron en seguir otros, como: el de San Juan, de Marchena; el del licenciado Ribera, para Sanlúcar; el del jurado Nicolás Martínez, para la catedral; y el del colegio de Santa María de Jesús, fundado por Maese Rodrigo. Los costeados por el canónigo don Sancho de Matienzo extendieron su fama hasta las lejanas montañas de Burgos, y en 1522, seguramente para asuntos profesionales, tuvo que hacer un viaje a Cuenca. Jefe, sin duda, de un taller perfectamente organizado, elabora también esculturas, pero son exportadas a Portugal. Sus sueños de gloria fueron pronto realidad.

Su hacienda creció al mismo ritmo que su fama. Ordenado y laborioso, llevaba cuidadosamente su libro de ingresos y gastos, créditos y deudas, en el que a veces sentaban algunas partidas su hijo Sebastián y uno de sus criados. Gracias a su trabajo incesante y a su buena administración, pudo dotar a sus hijos con largueza; poseyó casa propia, esclavos indios y negros, criados, y adquirió sepultura en el claustro del convento de Dominicos de San Pablo. Entre 1520 y 1523, pierde a su mujer y no tarda en seguirle al sepulcro su hijo menor, niño todavía.

En 1526, Carlos V deseaba celebrar su boda en la capital andaluza con doña Isabel de Portugal. Alejo Fernández trabaja primero en los arcos levantados por la ciudad para recibir al César, y tiene, sin duda, parte importante en las activas labores que se realizan en la capilla mayor de la catedral para ultimar su retablo, cuya traza diera años antes.

Alejo Fernández es un genuino representante de esa generación puente de principios del siglo XVI, que apoya uno de sus estribos en Flandes y el otro en Italia. Aunque tal vez imprecisa, la influencia flamenca más acusada que se advierte en su estilo parece ser la de Quintin Massys (1466-1530). Massys nace pocos años antes que Alejo, pero a la sugestión de sus modelos se deben probablemente los rostros de los personajes de su primera obra sevillana. La obra conocida del pintor flamenco que ofrece mayores analogías con las suyas es el retablo de *Santa Ana* del Museo de Bruselas, pintado de 1507 a 1509, es decir, cuando se le encargaron las tablas de la catedral de Sevilla.

A su formación centroeuropea hay que añadirle la influencia italiana. Se ignora si adquirió sus conocimientos renacentistas en la misma Italia o fuera de ella, pero su aprendizaje hubo de realizarlo todavía en el siglo XV. Sus obras reflejan el estilo de la última generación de los cuatrocentistas italianos; recuérdese que la primera obra de Rafael

Figura 1. *El nacimiento de la Virgen María.*

es de 1499. No se advierte en su estilo la influencia concreta de ninguno de los grandes maestros italianos de este período, tan solo la semejanza del *Niño de la Virgen de la Rosa* con modelos del Pinturicchio y, sobre todo, los escenarios de sus obras cordobesas parecen descubrir cierta preferencia por la escuela umbría.

Los niños en su obra

Los niños solo aparecen si son Jesús de recién nacido, de lactante o mayorcito; así mismo es frecuente la representación de la Virgen María niña. Los retratos de otros niños y adolescentes son muy raros en los pintores flamencos y renacentistas. Se exponen, a continuación, algunos niños en la obra de este pintor.

La tabla que representa el *Nacimiento de la Virgen María,* formaba conjunto con el *Abrazo de San Joaquín y Santa Ana* y la *Adoración de los Reyes Magos.* La obra tiene dos espacios bien diferenciados. El primero lo ocupa un plano en el que aparecen San Joaquín y una doncella que ha recogido a la Virgen recién nacida. En este plano, aparece una rica ornamentación con muebles de bellos adornos. La Virgen recién nacida está parcialmente cubierta por un vestido y una corona ya cubre su cabeza.

En el plano posterior, aparece la cama con la parturienta Santa Ana. Hay símbolos de no difícil interpretación, como es la serpiente que pretende escapar por la ventana, en clara alusión al papel a desempeñar por su hija, la madre de Dios, de cara a la redención que llevará a cabo su nieto Jesús. Anatomías correctas. La luz se recibe del exterior desde la parte izquierda de la obra. Colores cálidos, rojos y dorados que cubren la cubierta de la cama y la rica vestimenta del santo. Es un óleo sobre tabla, data de 1508 y se encuentra en la catedral de Sevilla (Fig. 1).

La obra *La Adoración de los Reyes Magos*, se basa en un motivo muy común para los pintores de casi todas las épocas y uno de los más importantes de tema religioso. Aparecen varios planos en esta obra de formas depuradas y composición diagonal. En el primero de ellos aparece el rey Melchor, anciano, de cabellos blancos, arrodillado y mirando fijamente al niño Jesús. El rey ha dejado su corona en el suelo en señal de sumisión. Otro plano está ocupado por la Virgen, que sostiene a su hijo, desnudo y coronado y, junto a ella, sobresalen los reyes Gaspar y Baltasar. Los tres dignatarios hacen sus ofrendas al niño Dios. La Virgen, con gesto de serena humildad, presenta al Niño a la comitiva.

El sentido de la composición es perfecto: el misterio de la Epifanía está reflejado en el ambiente de sorpresa que presenta el cuadro; la serenidad de la Virgen, que muestra al Niño, contrasta con la admiración reverente de los magos.

En un plano del fondo, aparece la arquitectura típica de este tipo de representaciones, así como los fondos ocupados por paisajes. Tras la Virgen aparece la figura discreta y resignada de San José. El pintor ha querido introducir también una escena en la parte superior izquierda del paisaje y nos ofrece a varias personas conduciendo unos camellos. Las características anatómicas de las figuras están bien conseguidas. Los colores utilizados son cálidos y fríos, con predominio de los rojos y amarillos. En cuanto a coloración, llama la atención del manto de la Virgen que es negro, sin ningún tipo de adorno o dibujo.

Aunque transformada con habilidad, se advierte cómo Alejo Fernández ha tenido a la vista la conocida estampa de

Figura 2. *La Adoración de los Reyes Magos.*

Figura 3. *La Virgen de la Antigua* (Detalle. *Retablo de Maese Rodrigo*).

Martin Schongauer (1450-1491), del Museo de Unterlinden (Francia), el grabador alemán que tantos admiradores tuvo en la península. De ella procede la distribución general de los personajes, las actitudes de todos ellos y la presencia de los montes, en segundo plano. Data de 1508, mide 297 por 175 cm y es un óleo sobre tabla que se encuentra en la Sacristía de los Cálices de la Catedral de Sevilla (Fig. 2).

La *Virgen de la Antigua* pertenece al *Retablo de Maese Rodrigo* que es, sin duda, uno de los conjuntos pictóricos más deliciosos y acabados del renacimiento sevillano. En este retablo, la unión del hombre de iglesia y el artista es perfecta. No solo está compuesto con sensibilidad exquisita, sino que proclama cómo el pintor ha sabido penetrar en los deseos del donante y cómo este supo pensar lo que deseaba. Los temas que ocupan las diversas tablas no están elegidos al azar ni responden totalmente a las devociones de maese. El retablo era para el Colegio de Santa María de Jesús, y en él pensó Maese Rodrigo y sus sucesores al encargarlo.

En la tabla central, el Niño aparece en el regazo de su madre, que está de pie. Lleva rico ropaje, al igual que su madre. Está erguido y mira, como la Virgen, hacia el espectador. Los rasgos anatómicos están muy bien conseguidos y los colores empleados son los dorados, amarillos y rojos. La Virgen viste con una túnica con tonalidades doradas de evidente influencia goticista. El fondo está ocupado con el color negro.

El retablo está dedicado a la Virgen, en su venerada imagen de la Antigua de la catedral, la que se apareciera a San Fernando durante el sitio de Sevilla, y ante la que se postraban, en aquellos años, cuantos emprendían la carrera de Indias o rendían viaje de retorno. Es la Virgen de Magallanes, Hernán Cortes y Pizarro. Acompañan a la gran tabla central de la Virgen los cuatro Padres de la Iglesia Occidental, las cuatro grandes lumbreras del saber cristiano: San Ambrosio, San Gregorio, San Agustín y San Jerónimo, artífices de la sabiduría espiritual que había de impartirse como enseñanza en el Colegio. Data de 1520, es un óleo sobre tabla y se encuentra en el Colegio de Santa María de Jesús de Sevilla (Fig. 3).

La Virgen de la Rosa contiene una imagen central que está ocupada por la Virgen María que sostiene al Niño con su brazo izquierdo, y que está sentado sobre la pierna del mismo lado. La Virgen, ricamente vestida, ensimismada, está sentada, adopta una actitud serena y ofrece al Niño una rosa. Esta acción se ha representado otras veces en la pintura, como por ejemplo, en la obra de Pinturicchio (1454-1513) *La Virgen y el Niño*, del Museo de Louvre. El Niño representa una edad de un año aproximadamente y está vestido, lo cual no es frecuente en este tipo de representaciones: lleva una túnica que le cubre hasta los pies, pelo corto y una corona dorada, como la que lleva la Virgen sobre su cabeza. Con las manos sostiene un libro sobre el cual fija la vista.

Las proporciones y segmentos corporales son las adecuadas en ambas figuras, así como los detalles de las caras. Los colores son cálidos, con predominio de los amarillos y rojos, centrados, sobre todo en el gran manto de la Virgen, que contiene amplios dibujos dorados y grandes pliegues. No faltan los colores oscuros, negros y grises.

En segundo plano, aparecen dos figuras que pueden corresponder a dos ángeles que están apoyados en altares, uno a cada lado de la figura central. Llevan dorados cabellos, pelo largo, rizado al modo nórdico, y están cubiertos con vestidos blancos. El ángel de la izquierda que cae en éxtasis y se entristece al conocer el futuro del Niño, mientras el de la derecha se mantiene en el presente y conecta con el espectador. Ambos ángeles remiten claramente a modelos lombardos y umbros cercanos a Melozzo de Forni y el primer Leonardo. Al fondo, a cada lado del dosel, aparecen venta-

Figura 4. *La Virgen de la Rosa.*

Figura 5. *La circuncisión.*

nas que permiten observar pequeños paisajes y los montes cercanos, flanqueadas por otros dos ángeles, de factura muy diferente a los anteriores.

La gran pirámide de la Virgen o el juego de perspectivas y escorzos de los ángeles apoyados en muretes son plenamente renacentistas, quedando arrinconado el mundo flamenco al pan de oro y el rostro de la Virgen. Se trata de un óleo sobre tabla, fechado en 1525 y se encuentra en el trascoro de la trianera iglesia de Santa Ana de Sevilla (Fig. 4).

El retablo *La circuncisión* presenta numerosos personajes, destacando tres sobre todos ellos. La pintura describe el acto solemne de la circuncisión de niño Jesús, por parte del sumo sacerdote. Es un tema recurrente dentro de la pintura renacentista europea. El Niño aparece sostenido por un sacerdote, mientras el otro se dispone a cortar el frenillo del pequeño. Alrededor aparecen varios hombres y mujeres, que asisten a la ceremonia, tan importante para los judíos, el pueblo elegido. La solemnidad de los personajes evidencia la importancia que se la daba a este acto religioso.

El Niño aparece con una figura insignificante, de pequeño tamaño y, además, en un plano muy posterior dentro del cuadro, que no permite apreciar los detalles anatómicos del pequeño. Su tamaño no es mucho mayor de 15 cm, si lo comparamos con el tamaño de las manos de los sacerdotes. Esta medida está lejos de las medidas normales de un niño recién nacido, que es de unos 48-52 cm de largo, si es a término. Por otra parte, un niño prematuro tiene la cabeza proporcionalmente de mayor tamaño y, además, no es capaz de sostener la cabeza como se desprende de esta obra. La Historia no nos habla de que Jesús hubiese sido prematuro. Data de 1535, es un óleo sobre tabla realizado en madera policromada y se encuentra en el Retablo Mayor de la Iglesia de San Juan Bautista de Marchena (Fig. 5).

Bibliografía

- Fernández A. Consultado en noviembre de 2020. Disponible en: https://es.wikipedia.org/wiki/Alejo_Fern%C3%A1ndez.
- Martín Cubero ML. Alejo Fernández. Madrid. Fundación Universitaria Española. 1988.
- Alma Mater Hispalense. Siglo XVI. Alejo Fernández, pintor de la Sevilla renacentista. Consultado en noviembre de 2020. Disponible en: https://personal.us.es/alporu/histsevilla/alejo_fernandez.htm.
- Valdivieso González E. Catálogo Exposición V Centenario Universidad de Sevilla. Ed. Universidad de Sevilla y Fundación el Monte. Sevilla. 2004.

Cuestionario de Acreditación

Los Cuestionarios de Acreditación de los temas de FC se pueden realizar en "on line" a través de la web: www.sepeap.org y www.pediatriaintegral.es.
Para conseguir la acreditación de formación continuada del sistema de acreditación de los profesionales sanitarios de carácter único para todo el sistema nacional de salud, deberá contestar correctamente al 85% de las preguntas. Se podrán realizar los cuestionarios de acreditación de los diferentes números de la revista durante el periodo señalado en el cuestionario "on-line".

Resumen del 36 Congreso Nacional de la SEPEAP 2022 celebrado en Alicante del 20 al 22 de octubre

Éxito rotundo del 36 Congreso de la SEPEAP, con 900 pediatras de toda España

Es el titular con el que la SEPEAP ha publicado un artículo al terminar este congreso. En las actividades científicas, han intervenido 71 ponentes y más de 30 moderadores. Se han recibido más de 270 comunicaciones, que se han podido seguir en las mesas de comunicaciones y sesiones de pósteres.

El contenido científico ha sido muy variado y ha sido publicado en la revista Pediatría Integral:

- Dos cursos precongreso (sobre asma y sueño).
- Conferencia extraordinaria: el duelo en la infancia.
- Tres sesiones de Casos Clínicos Interactivos (dedicados a Bioética, Mi hijo no crece y Urgencias pediátricas).
- Diez talleres prácticos (Adolescencia, Dermatología de enfermedades infantiles, Enfermedad reumática, Oftalmología, Patología deportiva, Radiología pediátrica, RCP básica, Sedoanalgesia, Salud medioambiental y Utillaje diagnóstico), que se han repetido en 2 ocasiones.
- Taller de simulación avanzada (2 sesiones).
- Dos encuentros con Experto (sobre Exantemas y Ortopedia infantil).
- Cuatro seminarios (Artículos de impacto, Calendario vacunal, Cine y pediatría, Pantallas y ciberadicción)
- Mesa MIR y mesa sobre enfermería pediátrica.

El grado de satisfacción ha sido expresado por toda la Junta Directiva, presidente y cada uno de sus cargos, por muchos asistentes y hasta por las mismas casas comerciales. Esta opinión ha sido unánime con respecto a la organización, la asistencia, el desarrollo de las distintas actividades científicas, la exposición comercial... Vale la pena escuchar la opinión de algunos de los asistentes, y aquí las palabras también cuentan:

- "Hemos disfrutado de la ciencia y de Alicante. El Palacio ADDA se ha visto lleno con industria y con asistentes. Éxito con muchos talleres y sesiones a rebosar".
- "Ha sido un muy buen congreso refrendado por los asistentes y por la industria".
- "Hemos formado un gran equipo y de los resultados estamos todos orgullosos".
- "Gracias por el nivel científico del congreso y por la hospitalidad con la que nos habéis acogido, volvemos actualizados en conocimientos, encantados con la socialización y enamorados de la ciudad".
- "El Congreso de la SEPEAP obtuvo una buena nota general. Los temas y la calidad de los ponentes hicieron que los asistentes en Alicante se llevaran un buen bagaje científico y práctico para sus consultas".
- "El congreso ha sido un éxito, y todo el mundo con el que he hablado, laboratorios y asistentes, no han hecho sino darnos parabienes".

- "Ha sido un congreso excelente. Éxito por la asistencia y la calidad del contenido".
- "Enhorabuena por todo el congreso. Yo creo que ha habido un ambientazo de gente y con mucho dinamismo en charlas y talleres. Con la gente que tengo relación han quedado encantados".
- "La verdad es que volví encantada. Los temas me han parecido superinteresantes. El Curso para padres de Adolescentes también me gustó mucho".
- "La impresión de los residentes ha sido muy buena". "El esfuerzo ha valido la pena".

Dr. Antonio M. Redondo Romero
Presidente del Comité Organizador

En la Asamblea General de Socios, se entregaron los premios honoríficos de la SEPEAP del 36 congreso en Alicante:

Premio Dr. González-Meneses a la mejor comunicación presentada por un Médico Interno Residente de Pediatría

Cuando no podemos curar, podemos seguir cuidando
Sara Alonso Ortega, Lucía Navarro Maín, Rebeca Afonso Ávila, María Beatriz Garnier Rodríguez.
Hospital Universitario de Canarias, San Cristóbal de La Laguna. Tenerife.

Premio a las mejores comunicaciones orales presentadas durante el Congreso

Primer premio

Desa-Cube: un recurso didáctico interactivo para que los/as escolares aprendan a utilizar el desfribrilador automático
Aída Carballo Fazanes, Cristina Varela Casal, Santiago Martínez Isasi, Cristian Abelairas Gómez, Marta Domínguez Ortigueira, Antonio Rodríguez Núñez.
Universidad de Santiago de Compostela, Santiago de Compostela; Universidad de Vigo, Pontevedra; Hospital Clínico Universitario de Santiago de Compostela, Santiago de Compostela.

Accésit

Mucositis inducida por *Mycoplasma pneumoniae*: una nueva entidad a tener en cuenta
María García Henarejos, Sara Beltrán García, Alba Aviñó Llácer, José María Olmos García, Fátima Pareja Marín, Ángela Martínez Bayo.
Hospital Virgen de los Lirios, Alcoy. Alicante.

Patrocinados por LABORATORIOS ORDESA a los mejores pósteres presentados durante el Congreso

Primer premio

Síndrome gripal, ¿es realmente necesario realizar seguimiento?
Irene González Acedo, María Pérez Benito, Elena Ortiz Cantero, Nuria Parra Arribas.
Hospital Universitario Virgen del Rocío, Sevilla.

1er accésit

Reconocimiento de los espasmos epilépticos infantiles
Laura Martín, José Antonio Gil Arenas, Mercedes López Lobato, Bárbara Blanco Martínez, Elena Arce Portillo.
Hospital Universitario Virgen del Rocío, Sevilla.

2o accésit

Coinfecciones de SARS-CoV-2, gripe A y VRS detectadas en la consulta de Pediatría de Atención Primaria en la provincia de Salamanca
Pilar Aparicio Ríos, Claudia Sánchez-Villares, María Teresa De La Calle Cabrera, María Domínguez Villoria, Elena Martín Fernández, María Jesús Clavero Esgueva, José Martín Ruano, Carmen San Segundo Nieto, María Teresa Sánchez Vélez, Gonzalo De La Fuente Echeverría.
Atención Primaria, Salamanca.

V Convocatoria de Ayuda Solidaria de la Fundación Prandi de la SEPEAP patrocinada por Laboratorios Viñas

La Fundación Prandi de Pediatría Extrahospitalaria tiene entre sus fines **fomentar entre los pediatras socios de la SEPEAP el interés por la investigación.** Con el fin de contribuir a la consecución de este objetivo, se designan ayudas a la investigación en el año 2022. Tras valorar las solicitudes recibidas, el Patronato de la Fundación Prandi ha decidido otorgar las becas a los siguientes proyectos:

Modificaciones de la microbiota intestinal del lactante alimentado al pecho o con la formula tras la introducción del Beikost

Investigador principal: Ignacio de Loyola Güemes.

Determinación de valores de referencia de grosor de grasa abdominal en población sana infantil y adolescente - Gaia Z-Score

Investigador principal: Jesús Domínguez Riscart.

De otra parte, la Fundación, atendiendo a su compromiso de ayuda social en ámbitos desfavorecidos donde las condiciones de vida son muy difíciles y los recursos mínimos, ha vuelto a convocar lo que hemos llamado "**AYUDA SOLIDARIA**". Esta ayuda patrocinada por Laboratorios Viñas por quinto año consecutivo y tras la valoración de la Junta de la Fundación, se ha decidido por mayoría que recaiga sobre el proyecto:

Promoción de la nutrición y de la seguridad alimenticia de familias en riesgo de extrema pobreza de la región de Girón (Ecuador)

Asociación de Pediatría Integral y Comunitaria (APIC). Recogen el premio los Dres. Silvia Sarabia y Gonzalo Pin.

Entrega de los premios de "El Rincón del Residente" de Pediatría Integral

El Comité Ejecutivo de la Revista de Pediatría Integral, otorga los siguientes premios:

1er premio Caso Clínico

¿Conocemos a nuestros adolescentes?

Autores: Á. Navarro Carreño, M. Folch Benito, B. Pujol Soler. *Residentes del Servicio de Pediatría. Adjunto Urgencias Servicio de Pediatría. Hospital General de Granollers. Barcelona.*

2º premio Caso Clínico

Anemia grave en lactantes de 11 meses como hallazgo incidental

Autores: J. Íñigo, A. Salas Álvarez, J. Gómez Ávila. *Servicio de Pediatría del Hospital Universitario Virgen Macarena. Sevilla.*

Premio a la mejor Imagen Clínica

Prurito vulvar recurrente. Liquiden esclerosis vulvar

Autores: V. Hernández Díez, A. Rofso Herraiz, T.M. de Miguel Serrano. *Centro de Salud San Fermín, adscrito al Hospital 12 de Octubre. Madrid.*

Mª Inés Hidalgo Vicario
Directora Ejecutiva de Pediatría Integral

Actualización bibliográfica

Nuevo medicamento para proteger a los recién nacidos y lactantes de la infección por el virus respiratorio sincitial (VRS)

Disponible en: https://www.ema.europa.eu/en/news/new-medicine-protect-babies-infants-respiratory-syncytial-virus-rsv-infection

La EMA *(European Medicines Agency)* ha recomendado una autorización de comercialización en la Unión Europea (UE) para Beyfortus (nirsevimab), para la prevención de la enfermedad del tracto respiratorio inferior por el virus respiratorio sincitial (VRS) en recién nacidos y lactantes durante su primera temporada de VRS.

El VRS es un virus respiratorio común que generalmente causa síntomas leves similares a los del resfriado. La mayoría de las personas se recuperan en una o dos semanas, pero el VRS puede ser grave, especialmente en los lactantes. Es la causa más común de infecciones del tracto respiratorio inferior, como la bronquiolitis y la neumonía que pueden conducir a la hospitalización o incluso la muerte en recién nacidos y lactantes pequeños; por ejemplo: en 2015, el VRS causó aproximadamente 33 millones de infecciones del tracto respiratorio inferior en niños menores de cinco años en todo el mundo; 3,2 millones de ellos requirieron hospitalización. Aproximadamente, 59.600 niños murieron, la gran mayoría (43.600) en países de ingresos bajos y medios. A pesar de una disminución en el número de infecciones por VRS durante la pandemia en 2020 y 2021, se espera un resurgimiento de las infecciones tras la flexibilización de las medidas de mitigación de COVID-19. En la UE, el virus suele ser más común durante el invierno.

Nirsevimab, el principio activo de Beyfortus, es un anticuerpo monoclonal humano recombinante con una vida media prolongada que se une a las subunidades F1 y F2 de la proteína de fusión (F) del VRS en un epítopo altamente conservado, bloqueando la proteína F del VRS en la conformación previa a la fusión y bloqueando la entrada viral en la célula huésped.

El dictamen del Comité de Medicamentos Humanos (CHMP) de la EMA se basa en los datos de dos ensayos clínicos multicéntricos aleatorizados, doble ciego y controlados con placebo, que investigaron la eficacia y la seguridad de nirsevimab en lactantes prematuros y a término sanos que entran en su primera temporada de VRS.

En un estudio de 1.453 lactantes prematuros sanos, una dosis única de 50 mg de nirsevimab administrada antes de la temporada de VRS dio lugar a una incidencia 70,1% menor de infección por VRS y una incidencia 78,4% menor de hospitalización por infecciones asociadas al VRS, durante un período de 150 días después de la administración de la dosis. Debido a que el medicamento se elimina lentamente, durante un período de varios meses, una sola dosis de Beyfortus protegió a los lactantes contra la enfermedad del VRS durante toda la temporada del VRS.

La efectividad del anticuerpo monoclonal se evaluó en otro ensayo aleatorizado, doble ciego, controlado con placebo, en el que los lactantes con una edad gestacional de, al menos 35 semanas, recibieron una sola inyección intramuscular de 50 mg de nirsevimab (o 100 mg si su peso era superior a 5 kg) o placebo en una proporción de 2:1 (nirsevimab:placebo). El criterio de valoración primario de la eficacia fueron las infecciones del tracto respiratorio inferior asociadas al VRS, atendidas médicamente hasta 150 días después de la inyección. El criterio de valoración secundario de eficacia fue la hospitalización por VRS durante el mismo período de tiempo. Un total de 1.490 lactantes con una mediana de edad de 2,6 meses (48,4% mujeres) se reclutaron en el ensayo. El criterio de valoración primario ocurrió en el 1,2% de los que recibieron nirsevimab y en el 5% de los que recibieron una inyección de placebo, lo que corresponde a una eficacia del 74,5% ($p < 0,001$) y la eficacia contra la hospitalización por VRS fue del 62,1% ($p = 0,07$).

La seguridad de nirsevimab también se evaluó en un ensayo multicéntrico de fase II/III, aleatorizado, doble ciego, en lactantes que nacieron cinco o más semanas prematuramente (menos de 35 semanas de gestación), con mayor riesgo de enfermedad grave por VRS y lactantes con enfermedad pulmonar crónica del prematuro o cardiopatía congénita. Los resultados de este estudio mostraron que Beyfortus tenía un perfil de seguridad similar en comparación con Synagis (palivizumab). Los efectos secundarios más comunes notificados para Beyfortus fueron: erupción cutánea, fiebre y reacciones locales en el lugar de la inyección, como, por ejemplo: enrojecimiento, hinchazón y dolor.

Beyfortus se ha evaluado bajo el mecanismo de evaluación acelerada de la EMA, porque la prevención de la infección por VRS en todos los lactantes se considera de gran interés para la salud pública. El dictamen adoptado por el CHMP es un paso intermedio en el camino de Beyfortus hacia el acceso de los pacientes. El dictamen se enviará ahora a la Comisión Europea para la adopción de una decisión sobre una autorización de comercialización a escala de la UE. Una vez concedida, las decisiones sobre el precio y el reembolso se tomarán a nivel de cada Estado miembro, teniendo en cuenta el papel o el uso potencial de este medicamento en el contexto del sistema nacional de salud de ese país.

Javier López Ávila
Urgencias de Pediatría.
Hospital Universitario de Salamanca

sepeap
Sociedad Española de Pediatría
Extrahospitalaria y Atención Primaria

Actualización bibliográfica

¿Pueden influir las partículas ambientales PM2.5 y PM10 en la gravedad de la bronquiolitis?

Milani GP, Cafora M, Favero C, Luganini A, Carugno M, Lenzi E, et al. PM2.5, PM10 and bronchiolitis severity: A cohort study. Pediatr Allergy Immunol. 2022; 33: e13853. Disponible en: https://onlinelibrary.wiley.com/doi/10.1111/pai.13853.

La asociación entre la contaminación del aire y las enfermedades respiratorias crónicas está bien establecida en adultos y ancianos. Cada vez más datos sugieren que esta asociación podría ocurrir también entre la población pediátrica. Además, algunos estudios sugieren que las partículas en suspensión (PM) podrían estar implicadas en el desarrollo de bronquiolitis en la infancia. La exposición a PM podría modular la infectividad viral, alterar la expresión de citocinas y afectar la capacidad fagocítica de las células inmunitarias, aumentando así la carga de infección en el lactante. Sin embargo, los estudios epidemiológicos sobre PM y bronquiolitis han proporcionado datos parcialmente contradictorios. Por lo tanto, el objetivo de este estudio de cohortes prospectivo fue investigar la asociación entre la exposición a PM (PM2.5 y PM10) y la gravedad de la bronquiolitis.

El estudio se realizó entre noviembre de 2019 y febrero de 2020 en el departamento de emergencias pediátricas del Hospital Policlínico de Milán, Italia, Fondazione IRCCS Ca' Ospedale. Se reclutó a los lactantes <1 año de edad con bronquiolitis. Un total de 161 niños con bronquiolitis visitaron el departamento de urgencias pediátricas durante el período de estudio. Treinta y siete no fueron elegibles debido a condiciones subyacentes potencialmente asociadas con un peor curso clínico de bronquiolitis y 14 no aceptaron participar. Por tanto, finalmente se incluyeron un total de 110 lactantes (edad media 6,3 ± 5,5 meses, 61% varones) con bronquiolitis. Se evaluó la puntuación de gravedad y se recogió un hisopo nasal para detectar virus respiratorios. Se consideró la exposición diaria a PM10 y PM2.5 en los 29 días anteriores. Se emplearon modelos de regresión ajustados para evaluar la asociación entre la puntuación de gravedad y la exposición a PM10 y PM2.5.

Como resultados se encontró una asociación positiva entre los niveles de PM2.5 y la puntuación de severidad en el día 2 (β 0,0214, 95% IC 0,0011 – 0,0417, p = ,0386), día 5 (β 0,0313, IC 95% 0,0054 – 0,0572, p = ,0179), día 14 (β 0,0284, IC 95% 0,0078 – 0,0490, p = ,0069), día 15 (β 0,0496, IC 95% 0,0242 – 0,0750, p = ,0001) y el día 16 (β 0,0327, IC 95% 0,0080 – 0,0574, p = ,0093). Cifras similares se observaron considerando la exposición a PM10.

Se observó una asociación significativa entre los niveles medios de PM2.5 y PM10 durante la tercera semana previa a la evaluación y la puntuación de gravedad de la bronquiolitis (β 0,0426, IC 95% 0,0173 – 0,0679, p = ,0010; β 0,0478, IC 95% 0,0159 – 0,0797, p = ,0034, respectivamente). Se observaron cifras similares considerando solo la exposición a PM2.5 y PM10 y la puntuación de gravedad de la bronquiolitis debida a la infección por VSR.

Este estudio muestra por primera vez una asociación directa entre los niveles de PM2.5 y PM10 y la gravedad de la bronquiolitis.

Eva Navia Rodilla Rojo
Pediatra de Atención Primaria de Cáceres

Actualización bibliográfica

Hemangiomas infantiles, ¿qué hay que saber? – Surlis T, De Sa Reilly H, Sadlier M, Nelson J. Infantile haemangiomas. BMJ. 2022; 378: e068734. Disponible en: https://www.bmj.com/content/378/bmj-2021-068734.

Los hemangiomas infantiles son el tumor vascular más frecuente de la infancia. Ocurren en el 5% a 10% de los lactantes y son una consulta muy frecuente en Atención Primaria.

Normalmente siguen un curso muy predecible, no estando presentes al nacer (aunque pueden existir lesiones precursoras), y se desarrollan en las primeras semanas de vida. Las lesiones crecen rápidamente en los primeros tres meses de vida y, posteriormente, el crecimiento se completa cuando el lactante tiene en torno a 6 meses. A esto le sigue un período de meseta sin crecimiento y luego una involución gradual, generalmente después de que el niño cumple 1 año. La mayoría de los hemangiomas habrán completado la regresión cuando el niño tenga 4 años.

La mayoría de los hemangiomas infantiles son pequeños e inofensivos, pero aproximadamente el 11% presenta algunas complicaciones, como deterioro funcional, afectación estética y anomalías viscerales potencialmente graves. En raras ocasiones, los hemangiomas infantiles pueden ser una característica de los síndromes PHACE(S) o LUMBAR.

Este artículo ofrece una aproximación a la evaluación de un niño con un hemangioma infantil en Atención Primaria. Entre otras cosas, nos hace un repaso de las características y la evolución, síndromes asociados, indicaciones de derivación urgentes o preferentes, el manejo y el seguimiento, y nos resalta estos puntos importantes:

- La mayoría de los hemangiomas infantiles son pequeños, inofensivos y se resuelven sin tratamiento.
- El tratamiento está indicado para lesiones que tienen el potencial de causar un deterioro funcional (en la visión, la respiración, la alimentación o por compresión de órganos internos), ulceración o desfiguración estética.
- Derive a los niños con hemangiomas de alto riesgo de inmediato, ya que el crecimiento más rápido ocurre en los primeros dos meses de vida.
- Se recomienda el propranolol oral para tratar los hemangiomas infantiles problemáticos.

Eva Navia Rodilla Rojo
Pediatra de Atención Primaria de Cáceres

Visita nuestra web

Director: Dr. J. López Ávila

www.sepeap.org

A través de nuestra Web puedes encontrar:

- Información de la Agencia Oficial del Medicamento.
- Criterios del Ministerio de Sanidad y Consumo sobre la valoración de méritos para la fase de selección de Facultativos Especialistas de Área.
- Puedes bajar los CD-ROM de los Congresos Nacionales de la SEPEAP.
- Puedes acceder a los resúmenes de los últimos números de Pediatría Integral.
- También puedes acceder a los números anteriores completos de Pediatría Integral.
- Información sobre Congresos.
- Informe sobre Premios y Becas.
- Puedes solicitar tu nombre de usuario para acceder a toda la información que te ofrecemos.
- Ofertas de trabajo.
- Carpeta profesional.
- A través de nuestra Web tienes un amplio campo de conexiones.

Nuestra web: www.sepeap.org ¡Te espera!

Pediatría Integral número anterior

Volumen XXVI - 2022 - Número 6

"Patología ORL (I)"

1. Infecciones de vías respiratorias altas-1: resfriado común
   J. de la Flor i Brú
2. Infecciones de vías respiratorias altas-1: faringitis aguda y recurrente
   J. de la Flor i Brú
3. Infecciones de vías respiratorias altas-1: sinusitis
   J. de la Flor i Brú
4. Infecciones de vías respiratorias altas-2: otitis media (etiología, clínica y diagnóstico; complicaciones y tratamiento); otitis media aguda de repetición y otitis media crónica; otitis externa
   J. de la Flor i Brú
5. Hipoacusia. Identificación e intervención precoz
   F. Benito González, H. Sánchez Gómez

Temas del próximo número

Volumen XXVI - 2022 - Número 8

"Nefrología"

1. Infección del tracto urinario y reflujo vesicoureteral
   S. Alperi García, V. Martínez Suárez
2. Síndrome nefrítico y glomerulonefritis
   D. González-Lamuño, A. Buendía Guezala
3. Proteinuria. Síndrome nefrótico
   F.A. Ordóñez Álvarez, A. Pérez, L.R. Díaz
4. Tubulopatías
   F. Santos Rodríguez
5. Hipercalciuria e hipocitraturia. El concepto de prelitiasis en pediatría
   V.M. García Nieto, T. Moraleda Mesa, P. Tejera Carreño
6. Disfunciones miccionales y enuresis
   L. Fernández Liarte, S. Pérez Bertólez

Regreso a las Bases
Formas de presentación de la enfermedad renal en el niño. Historia clínica y examen físico
E. Ballesteros Moya

Cuestionario de Acreditación

Los Cuestionarios de Acreditación de los temas de FC se pueden realizar en "on line" a través de la web: www.sepeap.org y www.pediatriaintegral.es. Para conseguir la acreditación de formación continuada del sistema de acreditación de los profesionales sanitarios de carácter único para todo el sistema nacional de salud, deberá contestar correctamente al 85% de las preguntas. Se podrán realizar los cuestionarios de acreditación de los diferentes números de la revista durante el periodo señalado en el cuestionario "on-line".

37 CONGRESO NACIONAL
Sociedad Española de Pediatría Extrahospitalaria y Atención Primaria

sepeap 2023

19-21 OCTUBRE

Palacio de Congresos de Gijón



sepeap
Sociedad Española de Pediatría Extrahospitalaria y Atención Primaria

SOCIEDAD DE PEDIATRÍA
ASTURIAS, CANTABRIA Y CASTILLA Y LEÓN

FUNDACIÓN PRANDI
DE PEDIATRÍA EXTRAHOSPITALARIA

GRUPOPACIFICO
The power of meeting

C/ Marià Cubí 4 · Pral. 08006 Barcelona
C/ Castelló 128, 7ª planta · 28006 Madrid
congresosepeap@pacifico-meetings.com
www.sepeap.org