Artículo disponible en inglés

Cómo sospechar cáncer en Atención Primaria

V. Losa Frías*, M. Herrera López**, I. Cabello García***, P.I. Navas Alonso****

*Centro de Salud de Fuensalida. Toledo. **Servicio de Pediatría. Hospital Virgen de la Salud. Toledo. ***Centro de Salud La Puebla de Montalbán. Toledo. ****Centro de Salud Pedro Fuente. Bargas. Toledo

Resumen

El cáncer en la infancia presenta baja incidencia, su presentación clínica con frecuencia es inespecífica y simula patologías comunes de curso benigno, lo que dificulta su diagnóstico. Los principales síntomas y signos de sospecha de cáncer en Atención Primaria son: palidez, masas (en cabeza, cuello y otras localizaciones), adenopatías, movimientos anormales, hematomas y signos de sangrado, fatiga, cefalea, anormalidades visuales, dolor y síntomas musculoesqueléticos. El pediatra de Atención Primaria ha de reconocer cuándo una sintomatología aparentemente benigna puede ser el inicio de una patología grave, identificando aquellos signos de alarma que requieren estudio inmediato. Son necesarias una buena historia clínica, una exploración física completa y un seguimiento clínico evolutivo. El objetivo es disminuir el tiempo desde el inicio de los síntomas hasta el diagnóstico final, de tal forma que permita un diagnóstico precoz de cáncer infantil.

Abstract

Cancer in childhood has a low incidence and its clinical presentation is often nonspecific simulating common pathologies of benign course, therefore making its diagnosis highly challenging. The main symptoms and signs of suspected childhood cancer in Primary Care are: pallor, masses (in the head, neck and other locations), lymphadenopathy, abnormal movement, bruising and signs of bleeding, fatigue, headache, visual abnormalities, pain and musculoskeletal symptoms. The Primary Care pediatrician must recognize when an apparently benign symptomatology may be the beginning of a severe pathology, identifying those warning signs that require immediate assessment. A detailed medical history, a complete physical examination and a clinical follow-up are essential. The objective is to reduce the time from the onset of symptoms to the final diagnosis, so as to allow an early diagnosis of childhood cancer.

Palabras clave: Lactante; Niño; Neoplasias; Atención Primaria; Diagnóstico precoz de cáncer.

Key words: *Infant; Child; Neoplasms; Primary health care; Early detection of cancer.*

Introducción

El cáncer infantil presenta baja incidencia y, a menudo, se manifiesta de forma inespecífica, simulando otros procesos frecuentes y benignos. Estas particularidades dificultan el diagnóstico de cáncer en Atención Primaria. Sin embargo, una sospecha precoz, junto con la rápida derivación del paciente a un centro especializado, pueden tener implicaciones a nivel pronóstico y terapéutico, así como en el impacto emocional secundario al diagnóstico en el paciente y su familia.

Epidemiología

El cáncer infantil es la segunda causa de muerte a partir del primer año de vida, detrás de los accidentes.

La incidencia anual estandarizada de cáncer infantil en España es de 159 casos nuevos anuales por millón de niños de 0 a 14 años, lo que supone 1.100 casos nuevos de cáncer infantil al año, incidencia similar a la del resto de Europa[1]. Se estima que un pediatra de Atención Primaria con un cupo de 1.500 pacientes, verá un caso nuevo de cáncer cada 5 años. La supervivencia global a los 5 años del diagnóstico, se sitúa en torno al 79%[1]. A pesar de los últimos avances, el cáncer infantil es la segunda causa de muerte desde el primer año de vida hasta la adolescencia. En el año 2018, murieron en España 192 menores de 14 años por cáncer, lo que supone 4 niños fallecidos a la semana por este motivo[2]. Las neoplasias más frecuentes desde el nacimiento hasta los 14 años son: leucemias (28%), tumores del sistema nervioso central (SNC) (23%) y linfomas (12%), con un

Tabla I. Casos registrados por grupo diagnóstico y edad. Datos del RNTI-SEHOP entre 1980-2017. Excluidos los no clasificables en la ICCC-3[1]

0 años		*1-4 años*		*5-9 años*		*10-14 años*		*15-19 años*	
SNS	35,4%	Leucemias*	33,8%	Leucemias*	27,9%	Linfomas**	21,9%	Óseos	24,3%
Leucemias*	13,3%	SNC	19,6%	SNC	27%	Leucemias*	21,1%	Linfomas**	21,4%
SNC	12,6%	SNS	12,8%	Linfomas**	17,3%	SNC	20,8%	SNC	15,3%
Retinoblastomas	11,3%	Renales	9,5%	STB	7,2%	Óseos	16,7%	Leucemias*	13,9%
Renales	8,5%	Linfomas**	6,9%	Óseos	7,2%	STB	7,6%	STB	10,9%
STB	6,3%	STB	6,2%	Renales	4,4%	Epiteliales y melanomas	4,7%	Germinales***	5,8%
Germinales***	5,4%	Retinoblastoma	4,7%	SNS	3,7%	Germinales***	4,5%	Epiteliales y melanomas	5,2%

RNTI: Registro Nacional de Tumores Infantiles; SEHOP: Sociedad Española de Hematología y Oncología Pediátricas; ICCC: International Classification of Childhood Cancer*; SNC: sistema nervioso central; SNS: sistema nervioso simpático; STB: sarcomas de partes blandas. *Leucemias y enfermedades mieloproliferativas y mielodisplásicas. **Linfomas y neoplasias reticuloendoteliales. ***Germinales, trofoblásticos y gonadales.*

patrón de distribución por sexo y edad similar al del resto de Europa, mientras que entre los 15 y 19 años son: tumores óseos (24%), linfomas (21%) y tumores del SNC (15%). Los diagnósticos más frecuentes en función del grupo de edad se exponen en la tabla I[1].

Pacientes de riesgo

La historia clínica es la herramienta más eficaz en la identificación de los síndromes de predisposición a cáncer.

En el 8-10% de todas las neoplasias subyace una base hereditaria. Dentro de este porcentaje, se engloban los síndromes de predisposición a cáncer (SPC), un grupo heterogéneo de condiciones genéticas e inmunodeficiencias, que predisponen a un mayor riesgo de cáncer (Tabla II). La mayoría de estos síndromes son poco frecuentes y presentan una expresividad variable dentro de la misma familia. Es importante identificar a estos pacientes, dado que pueden beneficiarse de medidas de prevención y detección precoz, así como de la posibilidad de consejo genético. En la anamnesis, hemos de sospechar SPC si[3]:

- Existen varios casos de cáncer en la familia, habitualmente el mismo tipo.
- Afectación de varias generaciones a una edad más temprana que en la población general.
- Presencia de tumores en asociación con defectos del desarrollo: sobrecrecimiento corporal generalizado o asimétrico, dismorfías, malformaciones congénitas o retraso mental.
- Presencia de tumores bilaterales o multifocales.
- Personas con más de un tumor primario.
- Presencia de tumores infrecuentes, benignos o quistes asociados a SPC.

Síntomas y signos de alarma

Una sintomatología aparentemente benigna, pero de presentación atípica o curso tórpido, puede ser el inicio de un proceso neoplásico.

El cáncer infantil puede manifestarse en sus etapas iniciales, con una clínica similar a procesos frecuentes y benignos[4]. Nuestro objetivo es reconocer cuándo esta sintomatología aparentemente benigna puede ser el inicio de una patología grave, así como identificar aquellos hallazgos *(red flags)* que, en combinación con el resto de datos de la anamnesis y la exploración física, nos han de poner en alerta ante la posibilidad de cáncer (Tabla III). Para ello, se necesita escuchar, prestando especial atención a los padres[5], que en general son los mejores observadores de los síntomas de sus hijos, y también a los adolescentes[6]; realizar una historia clínica completa incluyendo los antecedentes personales y familiares, y una exploración física minuciosa.

Estudios cualitativos destacan la importancia de los cambios de comportamiento y afectivos detectados por los padres, y que motivan las primeras consultas en Atención Primaria antes del diagnóstico de cáncer, en ocasiones, en ausencia de otros síntomas de alarma[5,7]. En este sentido, el *National Institute for Clinical Excellence* (NICE) recomienda considerar la preocupación persistente de los padres por los síntomas de sus hijos como un motivo para estudio o derivación[8]. En Atención Primaria, se ha descrito que aumentan la posibilidad de cáncer los siguientes signos y síntomas: palidez, masas en cabeza y cuello, masas abdominales, adenopatías, alteraciones motoras, hematomas y otros signos de sangrado, astenia, cefalea, anormalidades visuales, dolor y síntomas musculoesqueléticos. Sin embargo, excepto para las masas abdominales, el valor predictivo positivo de estos síntomas es bajo, dada la baja frecuencia de cáncer infantil. Aun así, ante la gravedad del diagnóstico, la presencia de dicha sintomatología, fundamentalmente, cuando se presenta sin una causa clara y da lugar a un aumento en el número de consultas (3 o más en un período de 3 meses), nos ha de poner en alerta ante la posibilidad de un proceso neoplásico[9]. En este sentido, la Organización Panamericana de la Salud ha publicado una estrategia de evaluación, clasificación de probabilidad de cáncer y actitud en función de los hallazgos de la anamnesis y la exploración que se muestra en el Algoritmo 1[10].

Cefalea y otros signos y síntomas neurológicos

Los tumores primarios del SNC son los segundos más frecuentes en la infancia tras las leucemias[1], siendo la segunda causa de muerte por cáncer infantil[2]. Su sintomatología se debe a la invasión y compresión del tejido nervioso adyacente, así como al aumento

Tabla II. Síndromes de predisposición a cáncer y tumores asociados

Síndrome	*Tumor*	*Síndrome*	*Tumor*
Síndrome de Down	LMA y LLA	Poliposis adenomatosa familiar	Meduloblastoma, cáncer colorrectal, quistes epidermoides, osteomas, CFT, hepatoblastoma y tumores desmoides
Síndrome de Turner	Células germinales y leucemia	Síndrome de Peutz-Jegher	Colon-recto, estómago y duodeno, páncreas, mama, útero y gónadas
Síndrome de Klinefelter	Adenocarcinoma mama, células germinales gonadal y extragonadal	Síndrome de Li-Fraumeni	SNC, LLA, sarcomas, melanoma, neuroblastoma, adenocarcinoma gi y carcinoma adrenocortical
Trisomía 8	Nefroblastoma, células germinales extragonadal, leucemia y leiomiosarcoma	Retinoblastoma hereditario	Retinoblastoma, sarcomas, pulmón, melanoma, leucemia, LNH y SNC
Xeroderma pigmentoso	SNC, carcinoma, adenocarcinoma, células germinales, leucemia, melanoma y otros tumores de piel y RMS	Neuroblastoma familiar	Neuroblastoma
Síndrome de Bloom	Carcinomas gi y piel, adenocarcinoma mama gi, LLA, LNH y cérvix	Síndrome de Ondine	Neuroblastoma
Anemia de Fanconi	LMA, SNC, carcinoma de células escamosas, esófago y hepatocelular	MEN 1	Adenoma paratiroides, hipófisis, suprarrenal, gastrinoma, tumor carcinoide, lipomas y fibroangiofibroma facial
Ataxia Telangiectasia	SNC, adenocarcinoma ovario y mama, linfoma, LLC, LLA, carcinoma gastrico, hepatocelular, melanoma y leiomiosarcoma	MEN 2A	Feocromocitoma, CMT y tumor paratiroideo
Esclerosis tuberosa	Renales, SNC, angiofibroma facial, adenoma tiroides y RMS	MEN 2B	CMT, feocromocitoma y neuromas cutaneomucosos
Neurofibromatosis tipo 1	SNC, glioma óptico, neurofibroma medular, neurofibroma, neurofibrosarcoma, feocromocitoma, paraganglioma y carcinoide	Melanoma maligno familiar	Melanoma y páncreas
Neurofibromatosis tipo 2	SNC, neurofibroma y schwanoma vestibular	Sindrome de Denys-Drash	Tumor de Wilms y gonadoblastoma
Síndrome de Von Hippel-Landau	Carcinoma renal, feocromocitoma, SNC paraganglioma y hemangioblastoma	Síndrome de Beckwith Wiedemann	Tumor de Wilms, gonadoblastoma, neuroblastoma, hepatoblastoma, carcinoma hepatocelular, carcinoma adrenocortical y RMS
Síndrome de Turcot	Adenocarcinoma de colon, glioblastoma, meduloblastoma, neuroblastoma y leucemia	Síndrome de WARG	Tumor de Wilms y gonadoblastoma
Complejo de Carney	Leiomioma útero, tiroideos, mixoma cardiaco, carcinoma adrenocortical, testiculares e hipófisis	Síndrome linfoproliferativo autoinmune	Linfomas y carcinoma hepatocelular
Síndrome de Cowden	Tiroides, mama, ovario, renales, endometrio, melanoma y SNC	Síndrome linfoproliferativo ligado al X	LNH
Síndrome de Diamond-Blackfand	Leucemia	Síndrome de Sotos	Tumor de Wilms
Neutropenia congénita severa	LMA	Disqueratosis congénita	LH, carcinoma de células escamosas y páncreas

LMA: leucemia mieloide aguda; LLA: leucemia linfoblástica aguda; SNC: sistema nervioso central; RMS: rabdomiosarcoma. gi: gastrointestinal; LNH: linfoma no Hodking; LLC: leucemia linfática crónica; CPT: carcinoma papilar de tiroides; CFT: carcinoma folicular de tiroides; CMT: carcinoma medular de tiroides.

Tabla III. Signos de alerta de cáncer infantil[4]

Signos y síntomas	*Características clínicas de sospecha*
Palidez, fatiga y malestar	Especialmente, si es persistente y si se asocia a: signos de infiltración de médula ósea (fiebre inexplicada, infecciones recurrentes, diátesis hemorrágica) y/o adenopatías
Fiebre	Prolongada (> 2 semanas) no justificada, asociada a pérdida de peso, sudoración nocturna, palidez, petequias, masa, dolor óseo y adenopatías
Infecciones recurrentes o persistentes	Asociadas a: palidez, petequias, pérdida de peso, dolor óseo, adenopatías, hepatoesplenomegalia o masa palpable
Anorexia y pérdida de peso	Prolongada y no justificada, especialmente si se acompaña de pérdida de peso y otros signos de alarma (infecciones recurrentes, fiebre, palidez, adenopatías, hepatoesplenomegalia)
Adenopatías localizadas Generalizadas o localizadas	Persistentes o progresivas que no se resuelven en 4-6 semanas o que no responden al tratamiento antibiótico; tamaño > 2 cm, duras, no dolorosas, supraclaviculares o epitrocleares Asociadas a: fiebre, sudoración nocturna, pérdida de peso, malestar, palidez y hepatoesplenomegalia
Manifestaciones hemorrágicas (petequias, equímosis, epistaxis recurrente, sangrado de encías)	Persistentes o combinadas con otros signos de infiltración de médula ósea (palidez, fatiga, infecciones recurrentes)
Cefalea	De aparición reciente, matutina o que despierta por la noche, sin antecedentes de migraña, asociada a vómitos o clínica neurológica (parálisis craneal, signos motores o sensoriales), localización occipital y con empeoramiento al acostarse
Deterioro del rendimiento escolar y cambios de carácter	De inicio reciente, progresivos y no justificados
Masa abdominal palpable	Cualquier masa (excepto en período neonatal) es sospechosa de malignidad, especialmente cuando se asocia a vómitos, dolor abdominal, estreñimiento, hematuria o hipertensión
Hepatomegalia	Siempre ha de ser investigada, incluso en casos asintomáticos
Vómitos	Persistentes o recurrentes; asociados a cefalea matutina o masa abdominal
Dolor óseo, artralgias/artritis, cojera o negativa a andar	Dolor óseo que despierta por la noche, duración > 2 semanas, localizado, asociado a inflamación, no mejora con AINEs
Dolor de espalda, cifoescoliosis, lordosis y tortícolis	Dolor de espalda de aparición súbita, edad < 4 años, empeoramiento nocturno, asociado a fiebre o clínica neurológica, sin antecedente traumático y no mejora con AINEs
Masas o bulto en extremidades, cabeza, cuello o tronco	Cualquier masa palpable de aparición reciente, localización profunda en fascia, no dolorosa, dura, diámetro > 2 cm y asociada a adenopatías regionales
Retención de orina/enuresis	Reciente, asociada a clínica neurológica o masas abdominales
Masa o inflamación escrotal	Reciente; varicocele derecho aislado
Inflamación/sangrado de encías	No justificado
Manifestaciones dermatológicas	Eccema que no responde al tratamiento; nódulos subcutáneos

AINEs: antiinflamatorios no esteroideos.

de la presión intracraneal por efecto de masa o por hidrocefalia obstructiva (Fig. 1), siendo su presentación clínica muy heterogénea. Wilne y cols.[11] analizaron 74 artículos (n=4.171), identificando hasta un total de 56 signos y síntomas al diagnóstico de un tumor del SNC, los cuales dependían de la edad, la localización y del antecedente de neurofibromatosis (NF). En los tumores intracraneales, excluyendo NF, la clínica más frecuente fue: cefalea, náuseas y vómitos, anormalidad de la marcha y coordinación y papiledema. En los tumores intracraneales asociados a NF fue: disminución de la agudeza visual, exoftalmos, atrofia óptica y estrabismo. En los tumores intracraneales en menores de 4 años fue: macrocefalia, náuseas y vómitos, irritabilidad, letargia y ataxia. Y en los tumores de médula espinal fue: dolor de espalda, anormalidad de la marcha y coordinación, deformidad de la columna, debilidad focal y alteraciones esfinterianas. Ante esta variabilidad clínica, posteriormente estudiaron en una cohorte retrospectiva (n=139) la evolución de la sintomatología, describiendo un aumento progresivo del número de síntomas. Así, la mitad de los pacientes pasaban de un síntoma al inicio de la clínica a seis al diagnóstico del tumor[12]. Desde Atención Primaria, hemos de estar alerta ante pacientes con síntomas no resolutivos o en los que se asocien nuevos, en especial: visuales, motores, endocrinos o del comportamiento, así como signos de hipertensión intracraneal[12-14]. Es esta línea, Ansell y cols.[15] describieron los motivos de consulta en Atención Primaria, desde el nacimiento hasta el diagnóstico de un

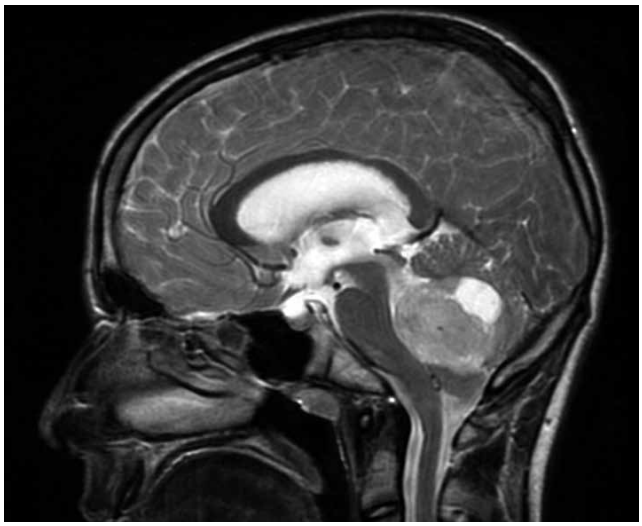

Figura 1. Resonancia magnética sagital que muestra masa en fosa posterior compatible con meduloblastoma. El paciente de 13 años presentaba cefalea y edema de papila.

tumor del SNC en una serie de pacientes, comparándola con un grupo control. Observaron cómo los casos consultaron tres veces más por un signo o síntoma sugestivo de tumor del SNC, llegando a consultar hasta siete veces más, cuando asociaban dos o más síntomas.

El grupo *Children's Brain Tumour Research Centre* ha desarrollado una guía clínica basada en la evidencia[16] (Tabla IV), así como la estrategia de sensibilización *"HeadSmart: be brain tumours aware"* (https://www.headsmart.org.uk/), la cual ha mostrado resultados positivos en la disminución del tiempo desde el inicio de los síntomas hasta el diagnóstico (mediana de 14 a 6,7 semanas), así como del tiempo desde la primera consulta hasta la realización de una prueba de imagen (3,3 a 1,4 semanas)[17].

Fiebre y síntomas constitucionales

La fiebre es uno de los motivos de consulta más frecuentes en Pediatría, siendo, en la mayor parte de las ocasiones, de etiología infecciosa. Tan solo el 6% de los casos de fiebre de origen desconocido corresponden a neoplasias[18]. Esta fiebre puede ser de origen tumoral (sarcoma de Ewing, neuroblastoma, linfoma de Hodking...) o por infecciones secundarias a la alteración del sistema inmunológico debido al cáncer, como puede ocurrir en las leucemias.

La leucemia es el tumor pediátrico más frecuente[1]. Clarke y cols.[19] analizaron la sintomatología al diagnóstico de leucemia en la infancia y adolescencia en 33 estudios (n=3.084), e identificaron un total de 95 signos y síntomas, de los cuales cinco estaban presentes en más de la mitad de los pacientes: hepatomegalia, esplenomegalia, palidez, fiebre y hematomas. Además, entre un tercio y la mitad de los pacientes, presentaban: infecciones recurrentes, astenia, dolor de extremidades, hepatoesplenomegalia, hematomas/petequias, linfadenopatías, tendencia al sangrado y erupción cutánea. Estos hallazgos destacan la importancia de realizar una exploración física completa en niños con sintomatología común, como la fiebre, pero de evolución tórpida o persistente, prestando especial atención a la palpación abdominal, la búsqueda de linfadenopatías y el examen minucioso de la piel. A pesar de que la leucemia es el cáncer pediátrico más frecuente, no existe en el momento actual, evidencia sobre el valor predictivo de los datos clínicos a nivel individual, ni de su combinación. La guía NICE recomienda que los pacientes pediátricos con fiebre de causa no aclarada o en combinación con datos clínicos injustificados como: palidez, astenia, linfadenopatías, esplenomegalia, dolor osteoarticular, hematomas, sudoración nocturna o pérdida de peso, han de ser evaluados con un hemograma completo y extensión de sangre periférica en un plazo de 48 horas; en el caso de asociar petequias o hepatoesplenomegalia inexplicada, se recomienda la derivación inmediata[8].

Adenopatías

Los ganglios linfáticos son estructuras dinámicas que cambian de tamaño durante el crecimiento, generalmente en respuesta a infecciones. En la infancia, es normal la palpación de pequeños ganglios a nivel cervical, axilar o inguinal. Se considera patológico el aumento de tamaño por encima de 1 cm en ganglios cervicales y axilares, 1,5 cm en inguinales y 0,5 cm en epitrocleares, así como la consistencia pétrea, la superficie irregular, la existencia de ulceración cutánea o la fijación a planos profundos[20] (Fig. 2). Las adenopatías son generalizadas, cuando se extienden en más de 2 cadenas ganglionares no contiguas, y localizadas, cuando aparecen en una única región. Según el tiempo de evolución, distinguimos entre agudas (menos de tres semanas) y subagudas/crónicas (más de tres semanas/meses)[21]. En la anamnesis, preguntaremos: la edad del paciente, la forma de comienzo, el tiempo de evolución y la velocidad de crecimiento, así como la presencia de infecciones recientes o recurrentes, el contacto con personas enfermas, los síntomas asociados, tratamientos antibióticos previos, episodios similares, estado vacunal, medicaciones, contacto con animales o viajes recien-

Figura 2. Ensanchamiento mediastínico en paciente de 12 años, diagnosticada de linfoma de Hodgkin. Clínicamente, presentaba múltiples adenopatias laterocervicales y supraclaviculres adheridas, no dolorosas y de tamaño mayor a 2 cm.

Tabla IV. Guía para el diagnóstico de tumores del sistema nervioso central (SNC) en niños[16]

Considerar tumor del SNC en todo niño/a que presenta:

- **Cefalea**
- **Náuseas y vómitos**
- **Signos y síntomas visuales**
  - Reducción del campo y/o agudeza visual
  - Movimientos oculares anormales
  - Fondo de ojo anormal
- **Signos y síntomas motores**
  - Trastorno de la marcha
  - Trastorno de la coordinación
  - Debilidad focal motora
- **Alteración del crecimiento y desarrollo**
  - Fallo de medro (peso/talla)
  - Pubertad adelantada/retrasada
- **Cambios de comportamiento**
- **Diabetes insípida**
- **Convulsiones**
- **Alteración de la conciencia**

Consideración especial a la asociación de varios síntomas y a la existencia de factores predisponentes

Exploración física imprescindible

- **Peso y talla**
- **Perímetro cefálico** (< 2 años)
- **Desarrollo puberal**
- **Desarrollo psicomotor** (< 5 años)
- **Visual**: respuesta pupilar, agudeza visual, motilidad ocular, fondo de ojo y campo visual
- **Motora**: sedestación y gateo en lactantes; marcha y carrera; coordinación, motricidad fina (coger objetos pequeños, escribir)

Una exploración física normal no excluye un tumor cerebral

Cefalea	***Náuseas Vómitos***	***Visuales***	***Motores***	***Crecimiento/ Desarrollo/ Comportamiento***
- Reciente - Persistente > 4 semanas - No predominio horario - Observar comportamiento (< 4 años) - Cambios en características de cefalea previa	- Persistentes > 2 semanas	- Persistentes > 2 semanas - Evaluación visual. Si no colaboradores y < 4 años, derivación directa a oftalmólogo (plazo de 2 semanas)	- Persistentes > 2 semanas - Pérdida de habilidades motoras - Evaluación motora	Dos de los siguientes: - Fallo de medro - Pubertad retrasada/ adelantada - Poliuria y polidipsia/ enuresis secundaria (manifestaciones de diabetes insípida) - Somnolencia en situaciones en las que no es habitual
Indicación de prueba de imagen (intervalo máximo de 4 semanas)				
- Persistente y despertar nocturno - Predominio matutino - Menor de 4 años - Asociada a confusión o desorientación	- Vómitos al levantarse (por la mañana y tras las siestas)	- Papiledema - Atrofia óptica - Nistagmus reciente - Reducción campo visual - Disminución agudeza visual no atribuible a error de refracción - Proptosis - Estrabismo reciente	- Pérdida de habilidades motoras - Debilidad - Ataxia - Parálisis de Bell que no mejora en 4 semanas - Disfagia (salvo causa local)	
Mayor intervalo de tiempo hasta el diagnóstico asociado a:				
- No reevaluación del paciente con cefalea previa que cambia de características	- Atribuir vómitos a infección, en ausencia de otros datos sugestivos: diarrea, ambiente epidémico...	- Fallo en evaluación de paciente no colaborador / < 4 años - Fallo en comunicación entre optometrista-pediatra-oftalmólogo	- Atribuir equilibrio o marcha anormal a proceso ótico sin exploración concluyente - No identificar la disfagia secundaria al tumor SNC como causa de infecciones respiratorias recurrentes.	- Atribuir fallo de medro y vómitos a causas gastrointestinales sin otros hallazgos confirmatorios - No descartar diabetes insípida en niños con poliuria y polidipsia

tes. La exploración física será completa, buscando signos de enfermedad sistémica y prestando especial atención a la presencia de lesiones cutáneas, palidez, signos de sangrado, lesiones orofaríngeas o conjuntivales, hepatoesplenomegalia y masas abdominales. Las adenopatías serán evaluadas en función de su tamaño, localización, dolor a la palpación, consistencia, movilidad, signos inflamatorios locales y presencia de fístulas cutáneas. Hemos de palpar de forma sistemática todas las cadenas ganglionares accesibles: occipital, retroauricular, preauricular, parotidea, tonsilar, submandibular, submental, caras anterior y posterior de cuello, supraclavicular, infraclavicular, axilar, epitroclear, inguinal y poplítea. Los signos de alarma en la valoración de las adenopatías son: el tamaño mayor de

Tabla V. Compartimentos mediastínicos, estructuras anatómicas y tipos de masas mediastínicas según su localización

Localización	*Anatomía*	*No neoplásico*	*Origen neoplásico*
Mediastino anterior	- Timo - Nervio vago - Nervio laríngeo recurrente - Conducto torácico - Vena cava superior - Nódulos linfáticos	- Aneurisma aorta - Hiperplasia tímica - Lipoma - Angiomas	- **Linfomas NH tipo T** - Leucemia T - Timoma - Tumores de células germinales (teratoma, teratocarcinoma, seminoma, coriocarcinoma, carcinoma embrionario) - Tumores tiroideos - Tumores paratiroideos
Mediastino medio	- Corazón - Pericardio - Tronco braquiocefálico - Bifurcación traqueal - Nódulos linfáticos traqueobronquiales - Bronquios principales - Aorta transversa y ascendente	- Adenopatías secundarias a infecciones - Quistes broncogénicos - Quistes pericárdicos - Quistes entéricos	- Leucemia o linfoma T - **Linfoma de Hodgkin** - Tumores metastásicos (neuroblastoma, rabdomiosarcoma, tumores germinales) - Neoplasias de extensión abdominal (neuroblastoma)
Mediastino posterior	- Aorta torácica - Conducto torácico - Vena ácigos - Esófago - Nódulos linfáticos - Nódulos simpáticos autónomos - Cara anterior de cuerpos vertebrales	- Quistes entéricos - Quistes broncogénicos - Duplicación esofágica - Neurofibroma - Mielomeningocele, anterior hernia diafragmática - Absceso paravertebral	- Tumores neurogénicos (**neuroblastoma**, ganglioneuroma, neurofibroma) - Sarcomas tipo Ewing

3 cm, el crecimiento rápido en ausencia de signos inflamatorios, la consistencia dura, la fijación a planos profundos, la localización supraclavicular, axilar, generalizada o confluente, así como la clínica constitucional, la presencia de masas abdominales, hepatoesplenomegalia dura, signos de dificultad respiratoria, palidez, ictericia o sangrado[8,20-22].

Masa mediastínica

Las masas mediastínicas en la infancia son poco frecuentes y, en la mayoría de los casos, son de naturaleza maligna. La localización más frecuente es el mediastino anterior y la etiología más frecuente el linfoma[23,24]. Una valoración clínica minuciosa y un alto índice de sospecha son importantes para un diagnóstico precoz. Ante la sospecha clínica, se recomienda la derivación inmediata a un centro hospitalario para completar estudio[8,23].

Desde el punto de vista anatómico, el mediastino se divide en tres compartimentos: anterior, medio y posterior. La localización de la masa orientará el diagnóstico (Tabla V). Las neoplasias más frecuentes según su localización son: leucemia linfoblástica aguda y linfoma T (Fig. 3) en el mediastino anterior; linfoma de Hodgkin en el mediastino medio; y tumores neurogénicos (neuroblastoma y ganglioneuroma) en el mediastino posterior. Las masas mediastínicas posteriores (neuroblastoma) son más frecuentes en lactantes y niños pequeños, mientras que las anteriores (leucemias, linfomas) lo son en el niño mayor y adolescente[24].

Un elevado porcentaje de pacientes se encuentran asintomáticos al diagnóstico. En los casos sintomáticos, la clínica es secundaria a la compresión de estructuras adyacentes, por lo que los síntomas dependen de la localización de la masa, de su tamaño y de la velocidad de crecimiento. La compresión de la vía aérea es la clínica más frecuente, dando lugar a síntomas inespecíficos, como: estridor, tos no productiva, sibilancias, infecciones respiratorias de repetición, dolor torácico y dificultad respiratoria que, a menudo, simulan enfermedades respiratorias frecuentes, como el asma o la laringitis. La compresión esofágica da lugar a disfagia. La compresión de la médula espinal (frecuente en el neuroblastoma) da lugar a dorsalgia en banda o radicular que aumenta con el Valsalva, debilidad de la marcha, pérdida de fuerza y alteraciones sensoriales y esfinterianas. La compresión de la vena cava superior (característica de leucemias y linfomas T) se manifiesta con: plétora facial, cefalea, visión borrosa, tos, dolor torácico, ortopnea que aumenta con el Valsalva, hipotensión y fallo cardiaco. La compresión del frénico da lugar

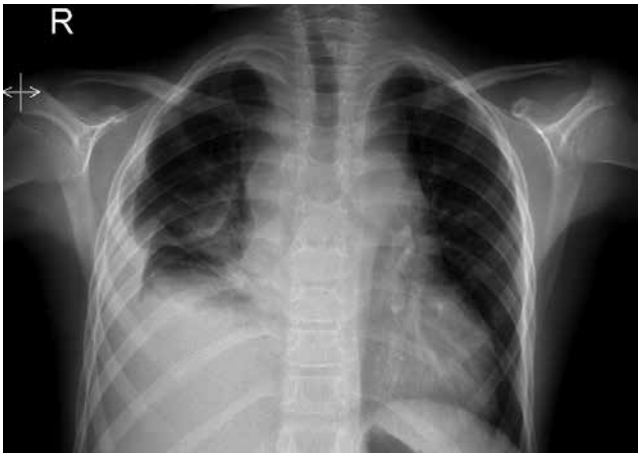

Figura 3. Masa mediastínica anterior en niño de 12 años con leucemia T. Refiere astenia y edema palpebral bilateral de 3 días de evolución, así como hematomas, equimosis y petequias en esclavina desde hace 48 horas.

Tabla VI. Masas abdominales benignas y malignas en función de la edad

Neonatos y menores de 1 año	
No neoplásico	***Origen neoplásico***
Genitourinario: - Hidronefrosis - Displasia renal multiquística - Poliquistosis renal - Riñón en herradura - Quiste de uraco *Adrenal:* - Hemorragia suprarrenal *Hígado/bazo:* - Insuficiencia cardiaca congestiva - Infecciones congénitas - Enfermedades de depósito - Quiste colédoco - Quiste hepático *Genital:* - Quiste de ovario - Hidrometrocolpos *Gastrointestinal:* - Heces, tapón de meconio - Duplicación intestinal - Quiste mesentérico - Invaginación - Estenosis/atresia intestinal - Malrotación/vólvulo	*Genitourinario:* - Tumor de Wilms - Nefroma mesoblastico - Nefroblastomatosis *Adrenal:* - Neuroblastoma *Hígado/bazo:* - Tumores hepáticos (hemangioma, hemangioendotelioma, hamartoma mesenquimal por hepatoblastoma, metástasis tumorales (neuroblastoma o tumor de Wilms) *Genital:* - Teratoma sacrococcígeo
Entre 1-10 años	
Genitourinario: - Hidronefrosis - Distensión vesical - Quiste de ovario *Hígado/bazo:* - Insuficiencia cardiaca congestiva - Alteraciones metabólicas - Infecciones *Gastrointestinal:* - Heces - Duplicación intestinal - Quiste mesentérico - Invaginación - Vólvulo/Malrotación	*Genitourinario:* - Tumor renal (nefroblastoma, tumor rabdoide, sarcoma renal de células claras) - Rabdomiosarcoma *Adrenal:* - Neuroblastoma *Hígado/bazo:* - Tumor hepático (hemangioma, hemangioendotelioma, hamartoma mesenquimal, hepatoblastoma, metástasis tumorales por neuroblastoma o nefroblastoma) *Otros:* - Teratoma - Linfoma - Rabdomiosarcoma
Mayores de 10 años	
Genitourinario: - Hidronefrosis - Distensión vesical - Embarazo/embarazo ectópico - Enfermedad inflamatoria pélvica *Hígado/bazo:* - Insuficiencia cardiaca congestiva - Alteraciones metabólicas - Infecciones *Gastrointestinal:* - Heces - Patología inflamatoria (apendicitis...)	*Genito-urinario:* - Rabdomiosarcoma - Quiste de ovario (teratoma/quiste dermoide) - Tumor de células germinales - Carcinoma renal *Hígado/bazo:* - Carcinoma hepatocelular - Metástasis tumorales *Gastrointestinal:* - Carcinoma colorrectal *Otros:* - Linfoma - Rabdomiosarcoma - Sarcoma de tejido blando, PNET/sarcoma de Ewing - Tumor desmoplásico de células redondas y pequeñas

a elevación hemidiafragmática. Por último, la lesión de la vía simpática (sobre todo, por neuroblastomas) puede provocar un síndrome de Horner (ptosis, miosis y enoftalmos). Y, a su vez, podemos encontrar síntomas sistémicos secundarios al propio proceso tumoral.

Hemos de tener en cuenta que el tratamiento previo al diagnóstico con corticoides sistémicos, en pacientes con neoplasias hematológicas, puede tener implicaciones diagnósticas y pronosticas, y precipitar complicaciones graves, como el síndrome de lisis tumoral. Por eso, en pacientes con clínica respiratoria de curso atípico o laringitis en el niño mayor, se recomienda realizar una radiografía de tórax previo al inicio del tratamiento corticoideo[23,25].

Masa abdominal

El hallazgo de una masa abdominal es una de las formas más frecuentes de presentación de neoplasias en la infancia. Aunque pueden ser de etiología benigna, todo paciente con una masa abdominal ha de ser valorado bajo sospecha de malignidad y hemos de derivar al paciente a un centro especializado en un plazo de 48 horas[8].

La masa abdominal es con frecuencia asintomática, y suele detectarse de forma accidental por los padres o en una exploración rutinaria. En la anamnesis, tendremos en cuenta la edad del paciente (Tabla VI), los síntomas asociados, la intensidad y la duración de los mismos, teniendo en cuenta qué síntomas de evolución rápida son sugerentes de malignidad[26,27]. La clínica de presentación más frecuente es: dolor, disfunción de órganos por efecto de masa (obstrucción intestinal o urinaria), hematuria (nefroblastoma) y síntomas sistémicos (sudoración nocturna, fiebre, astenia, pérdida de peso o dolor óseo...). La etiología más frecuente: en menores de un año, son las malformaciones congénitas genitourinarias; entre uno y cinco años, el neuroblastoma (Fig. 4) y el nefroblastoma (Fig. 5); y en niños mayores y adolescentes, el linfoma no Hodking (LNH). En esta franja de edad, el LNH tipo Burkitt se presenta como: una masa abdominal de crecimiento rápido que asocia distensión abdominal y dolor, síntomas obstructivos, invaginación intestinal y alteraciones metabólicas secundarias a lisis tumoral[26]. En niñas y adolescentes,

tendremos en cuenta los tumores ováricos y el embarazo. En la anamnesis, se deben valorar también los antecedentes personales, como prematuridad y el bajo peso al nacimiento (hepatoblastoma).

La exploración física ha de realizarse con el paciente relajado y tranquilo. Debe ser meticulosa, con toma de constantes vitales, incluyendo la tensión arterial[27]. En la inspección, buscaremos irregularidades en la superficie abdominal. En la palpación, hemos de tener en cuenta que, en pacientes sanos, sobre todo en los lactantes, algunas estructuras son palpables, como: hígado, bazo, riñones, aorta abdominal, colon sigmoide, heces y/o columna vertebral[28]. Es importante establecer la localización, el tamaño, la forma y el contorno de la masa, la adherencia de esta a planos profundos, así como la presencia de dolor a la palpación. Según la localización: las masas palpables en el cuadrante superior derecho, suelen ser de origen hepático, renal o adrenal; las del cuadrante superior izquierdo, con frecuencia, dependen del bazo y pueden ser secundarias a infiltración metastásica; y las localizadas en hipogastrio, suelen ser secundarias a tumores ováricos o linfomas intestinales. En el paciente con sospecha de neuroblastoma, es necesario realizar una exploración neurológica completa ante la posibilidad de invasión del canal medular. Otros signos de la exploración que pueden orientar el diagnóstico son: aniridia, hemihipertrofia y malformaciones genitourinarias, (nefroblastoma); nódulos subcutáneos, equimosis periorbitarias, proptosis, diarrea acuosa intratable, síndrome de Horner o síndrome de opsoclono-mioclono (neuroblastoma); pubertad precoz, feminización o virilización (masas hepáticas, gonadales, suprarrenales o tumores germinales); y fenotipo Cushing (neoplasias de la corteza suprarrenal).

Masas de partes blandas y cutáneas

Los sarcomas de tejidos blandos (STB) son un grupo heterogéneo de tumores que se originan de las células mesenquimales primitivas. Se subdividen en rabdomiosarcoma (RBM) y sarcomas no rabdomiosarcoma. El RBM es el más frecuente, tiene su origen en las células mesenquimales primitivas involucradas en el desarrollo del músculo estriado, y presenta su máxima

Figura 4. Neuroblastoma en paciente de 7 años, que refiere dolor costal de semanas de evolución asociado a astenia y anorexia en los últimos días.

incidencia alrededor de los cinco años y en la adolescencia. Se subdivide en: embrionario, alveolar y pleomórfico. Por otra parte, los sarcomas no rabdomiosarcomas son más frecuentes en niños mayores y adolescentes.

Los STB pueden aparecer en cualquier localización anatómica, siendo las más frecuentes: región genitourinaria, cabeza y cuello, y extremidades. La clínica de presentación depende de la localización, del tamaño y de las estructuras vecinas. Una tumoración no justificada en cualquier localización con alguna de las siguientes características, es sospechosa de STB: diámetro mayor de 2 cm, afectación de planos profundos, consistencia aumentada, crecimiento progresivo y presencia de adenopatías regionales[4]. En la cabeza, las localizaciones orbitarias suelen desarrollar proptosis y es preciso realizar un diagnóstico diferencial con patologías benignas, como la celulitis orbitaria. Las localizaciones

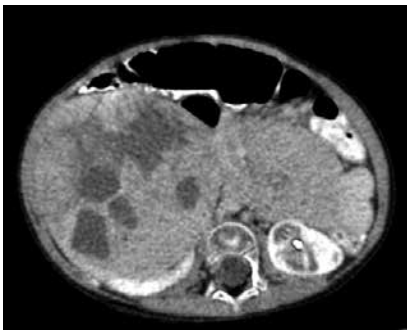

Figura 5. Tumor de Wilms derecho. La paciente de 2 años consultó porque los padres palparon la masa abdominal mientras la vestían.

parameníngeas pueden dar lugar a obstrucción nasal, sinusal u ótica, secreción mucopurulenta persistente o afectación de pares craneales. En la región genitourinaria, se puede presentar como: hematuria, síndrome miccional, estreñimiento, masa pélvica o aumento del tamaño testicular. La variedad botrioide es un subtipo de RMS embrionario que se caracteriza por múltiples proyecciones polipoides que forman racimos de consistencia gelatinosa y friable, y que se desarrollan bajo la superficie mucosa de orificios corporales, como vagina y nariz.

Ante la sospecha de un tumor de partes blandas, la guía NICE recomienda la realización de una ecografía en un plazo de 48 horas[8].

Síntomas y signos musculoesqueléticos

El dolor musculoesquelético es un motivo de consulta frecuente en Atención Primaria. Su etiología varía con la edad, siendo las causas más frecuentes las traumáticas. El diagnóstico diferencial incluirá los síndromes por sobrecarga y las osteocondrosis. Con menor frecuencia, pero muy importante, ya que su retraso en el diagnóstico puede aumentar la morbilidad, se encuentran las neoplasias y las infecciones osteoarticulares. Entre las neoplasias más frecuentes que se presentan con dolor óseo y/o articular, encontramos: tumores óseos primarios, neuroblastomas, LNH y leucemias.

Los pacientes con tumores óseos primarios, como el osteosarcoma o el sarcoma de Ewing, presentan con frecuencia dolor óseo localizado, persistente, asimétrico, progresivo, que responde mal a los analgésicos habituales y que puede despertar por la noche. Pueden asociar una masa palpable indurada y adherida a planos profundos y de crecimiento rápido y progresivo y, en ocasiones, puede producirse una fractura patológica. El dolor musculoesquelético generalizado se manifiesta como: dolor de miembros inferiores, de espalda, artralgias o artritis. Los tumores que lo producen son leucemias, sobre todo, linfoblásticas y metástasis óseas o medulares de tumores, como el sarcoma de Ewing o el neuroblastoma.

Varios autores[29-31] han resaltado la importancia de incorporar las leucemias y los tumores óseos en el diagnóstico

diferencial de pacientes con sospecha de osteomielitis o enfermedades reumatológicas. Las leucemias que se presentan con clínica articular (generalmente en forma de oligoartritis asimétrica) asocian con menos frecuencia sintomatología típica de leucemia, como: síndrome constitucional, hepatoesplenomegalia o citopenias, lo que dificulta el diagnóstico[29]. En la evaluación de pacientes con síntomas musculoesqueléticos, la asociación de leucopenia (menor que 4 x 10^9/L), plaquetas en límite bajo de la normalidad (150-250 x 10^9/L) e historia de dolor nocturno, presenta una sensibilidad del 100% y especificidad del 85% en el diagnóstico de leucemia[30]. Cabe destacar la importancia de un diagnóstico preciso previo al inicio del tratamiento con corticoides, ante la posibilidad de enmascarar una neoplasia hematológica o desencadenar un síndrome de lisis tumoral. Por ello, algunos autores sugieren la realización de un estudio de médula ósea antes de comenzar el tratamiento con corticoides, en aquellos pacientes con sospecha de enfermedad reumatológica y datos atípicos[31].

Una historia clínica completa que incluya: caracterización del dolor (inicio, localización, duración, intensidad, número de articulaciones afectadas); presencia de otros síntomas acompañantes (inflamación, calor, inestabilidad articular); factores precipitantes (infección o trauma previo); y síntomas sistémicos asociados, así como una exploración física minuciosa, permitirán orientar el diagnóstico. En el paciente con dolor óseo y/o articular con sospecha de cáncer, realizaremos una radiografía simple, así como un hemograma completo y extensión de sangre periférica en un plazo de 48 horas. Si la radiografía es patológica, se derivará al paciente a un centro especializado en las siguientes 48 horas. Ante la sospecha de leucemia (dos o más citopenias y/o blastos) la derivación será inmediata[8].

Alteraciones oculares

El retinoblastoma es la neoplasia ocular más frecuente y representa un 3% de los tumores infantiles[1]. Suele diagnosticarse entre el primer y el tercer año de vida, y un 95% antes de los 5 años de edad[1]. El 30% son bilaterales y un 40% hereditarios. En más de la mitad de los casos, el signo de presentación es la leucocoria que aparece como consecuencia de la presencia de una masa situada detrás del cristalino. En el diagnóstico diferencial de la leucocoria, además del retinoblastoma, se incluyen las cataratas congénitas (hay que preguntar antecedentes de infección en el embarazo, como la toxoplasmosis) y la enfermedad de Coats (telangiectasia retiniana con depósito de exudados intrarretinianos o subrretinianos que afecta a niños pequeños). Otros síntomas y signos que nos han de alertar son: estrabismo, pérdida de agudeza visual, dolor ocular o proptosis. Además del retinoblastoma, otros tumores que pueden manifestarse en forma de proptosis son: neuroblastoma, rabdomiosarcoma, linfoma e histiocitosis. El manejo exitoso del retinoblastoma depende de la posibilidad de detectar la enfermedad mientras sea intraocular[32]. Por esta razón, es muy importante explorar el reflejo rojo en todos los recién nacidos y en todas la visitas del programa de salud infantil. El resultado anormal de la exploración del reflejo rojo es una indicación de derivación preferente (en menos de dos semanas) al oftalmólogo[8]. Los pacientes con antecedentes familiares de retinoblastoma han de ser derivados desde el nacimiento para seguimiento estrecho oftalmológico[3].

Otra manifestación ocular de cáncer es el síndrome paraneoplásico opsoclono-mioclono, que se asocia a neuroblastoma en el 50% de los casos. Se caracteriza por movimientos oculares rápidos multidireccionales, involuntarios y caóticos, persistentes durante el sueño, mioclonías, ataxia y alteraciones del comportamiento.

El tiempo hasta el diagnóstico en cáncer infantil

La disminución del tiempo hasta el diagnóstico tiene implicaciones pronosticas en algunos tumores infantiles.

La estrategia más eficaz para disminuir la morbimortalidad del cáncer infantil es centrarse, tanto en la disminución del tiempo hasta el diagnóstico (TD), entendido como el tiempo transcurrido desde el inicio de los síntomas hasta el diagnóstico de cáncer[33] (Fig. 6), como en el inicio precoz del tratamiento basado en la evidencia científica. Por ello, es prioritario el reconocimiento de los síntomas de alarma por parte de las familias y de los profesionales de Atención Primaria, así como el fácil acceso a estos últimos. Los cribados en la etapa infantil no suelen ser de ayuda, salvo que el niño presente un riesgo elevado de cáncer asociado a alteraciones hereditarias. Entre los factores que se han relacionado con el TD destacan: la edad del paciente (a más edad, mayor TD); el tipo de tumor (tumores del SNC, óseos, germinales y retinoblastomas presentan TD más prolongados en comparación con leucemias y tumores renales); y la biología tumoral[33-35]. La relación del TD con la supervivencia es compleja. En este sentido, algunos autores[35,36] indican que es, precisamente la biología del tumor, el factor que más influye en el TD y en la supervivencia. En cualquier caso, existe amplia bibliografía a favor de la correlación positiva entre la mejora de la supervivencia y un diagnóstico precoz

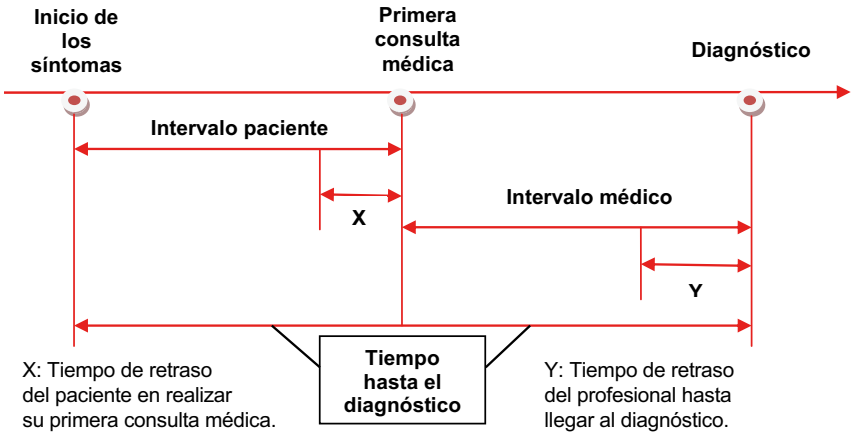

Figura 6. El tiempo hasta el diagnóstico en el cáncer infantil. Modificado de Lethaby y cols[33].

en tumores como el retinoblastoma[35], siendo esta correlación más ambigua en tumores del SNC y otros sólidos, probablemente en relación con qué tumores de alto grado tienen una aparición de síntomas prediagnóstico más abrupta y, por tanto, un TD más corto[37]. En el grupo de los adolescentes y adultos jóvenes, son las mujeres las que, a pesar de consultar con más frecuencia al médico, tienen TD más prolongados, y los tumores óseos y los linfomas, los que presentan TD más prolongados, en probable relación con la clínica inespecífica inicial de estos tipos de cáncer[6].

Cabe destacar como, en la situación de pandemia por COVID-19, varias publicaciones han alertado del aumento del TD de cáncer infantil en países de nuestro entorno[38,39].

Función del pediatra de Atención Primaria

El pediatra de Atención Primaria comparte la responsabilidad de disminuir el TD, identificando a aquellos pacientes sospechosos de cáncer y realizando una derivación precoz desde Atención Primaria a especializada. Esta disminución del TD puede tener un papel pronóstico para algunos tumores y, además, contribuye a la disminución de la ansiedad y el estrés vividos por los pacientes y sus familias durante el difícil período previo al diagnóstico de un cáncer infantil[5].

Bibliografía

Los asteriscos muestran el interés del artículo a juicio de las autoras.

1. Pardo Romaguera E, Muñoz López A, Valero Poveda S, Porta Cebolla S, Fernández-Delgado R, Barreda Reines MS PBR. Cáncer infantil en España. Estadísticas 1980-2017. Registro Español de Tumores Infantiles (RETI-SEHOP). Valencia: Universitat de Valéncia, 2018 (Edición Preliminar, CD-Rom).
2. Ministerio de Sanidad, Servicios Sociales e Igualdad. Portal Estadístico (sede Web). Acceso el 28 de febrero de 2021. Disponible en: https://pestadistico.inteligenciadegestion.mscbs.es/publicoSNS/S.
3.*** Coury SA, Schneider KA, Schienda J, Tan WH. Recognizing and managing children with a pediatric cancer predisposition syndrome: A guide for the pediatrician. Pediatr Ann. 2018; 47: e204-16.
4.*** Fragkandrea I, Nixon JA, Panagopoulou P. Signs and symptoms of childhood cancer: a guide for early recognition. Am Fam Physician. 2013; 88: 185-92.
5.*** Dixon-Woods M, Findlay M, Young B, Cox H, Heney D. Parents' accounts of obtaining a diagnosis of childhood cancer. Lancet. 2001; 357: 670-4.
6.** Herbert A, Lyratzopoulos G, Whelan J, Taylor RM, Barber J, Gibson F, et al. Diagnostic timeliness in adolescents and young adults with cancer: a cross-sectional analysis of the BRIGHTLIGHT cohort. Lancet Child Adolesc Health. 2018; 2: 180-90.
7.*** Clarke RT, Jones CHD, Mitchell CD, Thompson MJ. Shouting from the roof tops: a qualitative study of how children with leukaemia are diagnosed in primary care. BMJ Open. 2014; 4: e004640. doi:10.1136/bmjopen-2013-004640.
8.** NICE. Suspected cancer recognition and referral: symptoms and findings. Actualizado el 29 de enero de 2021. Acceso el 1 de abril de 2021. Disponible en: https://www.nice.org.uk/guidance/ng12.
9.** Dommett RM, Redaniel T, Stevens MCG, Martín RM, Hamilton W. Risk of childhood cancer with symptoms in primary care: a population-based case-control study. Br J Gen Pract. 2013; 63: e:22-9.
10.** Organización Panamericana de la Salud. Diagnóstico temprano del cáncer en la niñez. Washington, DC; OPS. 2014.
11.** Wilne S, Collier J, Kennedy C, Koller K, Grundy R, Walker D. Presentation of childhood CNS tumours: a systematic review and meta-analysis. Lancet Oncol. 2007; 8: 685-95.
12. Wilne S, Collier J, Kennedy C, Jenkins A, Grout J, MacKie S, et al. Progression from first symptom to diagnosis in childhood brain tumours. Eur J Pediatr. 2012; 171: 87-93.
13. Chu TPC, Shah A, Walker D, Coleman MP. Where are the opportunities for an earlier diagnosis of primary intracranial tumours in children and young adults? Eur J Paediatr Neurol. 2017; 21: 388-95.
14. Shanmugavadivel D, Liu JF, Murphy L, Wilne S, Walker D. Accelerating diagnosis for childhood brain tumours: An analysis of the HeadSmart UK population data. Arch Dis Child. 2020; 105: 355-62.
15. Ansell P, Johnston T, Simpson J, Crouch S, Roman E, Picton S. Brain tumor signs and symptoms: Analysis of primary health care records from the UKCCS. Pediatrics. 2010; 125: 112-9.
16.*** Wilne S, Koller K, Collier J, Kennedy C, Grundy R, Walker D. The diagnosis of brain tumours in children: A guideline to assist healthcare professionals in the assessment of children who may have a brain tumour. Arch Dis Child. 2010; 95: 534-9.
17.*** Walker D, Wilne S, Grundy R, Kennedy C, Neil, Dickson A, et al. A new clinical guideline from the Royal College of Paediatrics and Child Health with a national awareness campaign accelerates brain tumor diagnosis in UK children - "headSmart: Be Brain Tumour Aware." Neuro Oncol. 2016; 18: 445-54.
18. Chow A, Robinson JL. Fever of unknown origin in children: a systematic review. World J Pediatr. 2011; 7: 5-10.
19. Clarke RT, Van Den Bruel A, Bankhead C, Mitchell CD, Phillips B, Thompson MJ. Clinical presentation of childhood leukaemia: A systematic review and meta-analysis. Arch Dis Child. 2016; 101: 894-901.
20.** Del Rosal Rabes T, Baquero Artigao F. Adenitis cervical. Pediatr Integral. 2018; XXII(7): 307-15.
21. Nield LS, Kamat D. Lymphadenopathy in Children: When and How to Evaluate. Clin Pediatr (Phila). 2004; 43: 25-33.
22. Chiappini E, Camaioni A, Benazzo M, Biondi A, Bottero S, De Masi S, et al. Development of an algorithm for the management of cervical lymphadenopathy in children: Consensus of the Italian Society of Preventive and Social Pediatrics, jointly with the Italian Society of Pediatric Infectious Diseases and the Italian Society of Pedi. Expert Rev Anti Infect Ther. 2015; 13: 1557-67.
23.** Green K, Behjati S, Cheng D. Fifteen minute consultation: Obvious and not-so- obvious mediastinal masses. Arch Dis Child Educ Pract Ed. 2019; 104: 298-303.
24. Chen C, Wu K, Chao Y, Weng D, Chang J-S, Lin C-H. Clinical manifestation of pediatric mediastinal tumors, a single center experience. Medicine. 2019; 98: 32.
25.** Saraswatula A, McShane D, Tideswell D, Burke GAA, Williams DM, Nicholson JC, et al. Mediastinal masses masquerading as common respiratory conditions of childhood: A case series. Eur J Pediatr. 2009; 168: 1395-9.
26.** Uzunova L, Bailie H, Murray MJ. Fifteen-minute consultation: A general paediatrician's guide to oncological abdominal masses. Arch Dis Child Educ Pract Ed. 2019; 104: 129-34.
27. Potisek NM, Antoon JW. Abdominal masses. Pediatr Rev. 2017; 38: 101-3.
28. Steuber PC. Clinical assessment of the child with suspected cancer. UpToDate; 2021. p. 1-24.
29. Brix N, Rosthøj S, Herlin T, Hasle H. Arthritis as presenting manifestation of acute lymphoblastic leukaemia in children. Arch Dis Child. 2015; 100: 821-25.
30. Jones OY, Spencer CH, Bowyer SL, Dent PB, Beth S, Rabinovich CE. A Multicenter Case-Control Study on Predictive Factors Distinguishing Childhood Leukemia From Juvenile Rheumatoid Arthritis. 2006; 117: e840-4.
31. Sen ES, Moppett JP, Ramanan AV. Are you missing leukaemia? Arch Dis Child. 2015; 100: 811-2.
32. Parrilla Vallejo M, Perea Pérez R, Relimpio López I, Montero de Espinosa I, Rodríguez de la Rúa E, Terrón León JA, et al. Retinoblastoma: The importance of early diagnosis. Arch Soc Esp Oftalmol. 2018; 93: 423-30.

33.** Lethaby CD, Picton S, Kinsey SE, Phillips R, Van Laar M, Feltbower RG. A systematic review of time to diagnosis in children and young adults with cancer. Arch Dis Child. 2013; 98: 349-55.

34. Barr RD. "Delays" in diagnosis: A misleading concept, yet providing opportunities for advancing clinical care. J Pediatr Hematol Oncol. 2014; 36: 169-72.

35.*** Brasme JF, Morfouace M, Grill J, Martinot A, Amalberti R, Bons-Letouzey C, et al. Delays in diagnosis of paediatric cancers: A systematic review and comparison with expert testimony in lawsuits. Lancet Oncol 2012; 13: e445-59.

36. Brasme JF, Chalumeau M, Oberlin O, Valteau-Couanet D, Gaspar N. Time to diagnosis of Ewing tumors in children and adolescents is not associated with metastasis or survival: A prospective multicenter study of 436 patients. J Clin Oncol. 2014; 32: 1935-40.

37.** Ferrari A, Lo Vullo S, Giardiello D, Veneroni L, Magni C, Clerici CA, et al. The Sooner the Better? How Symptom Interval Correlates With Outcome in Children and Adolescents With Solid Tumors: Regression Tree Analysis of the findins of a prospective study. Pediatr Blood Cancer. 2016; 63: 479-85.

38. Soares Martins QC, Gomes de Morais Fernandes FC, Pereira Santos VE, Guerra Azevedo I, Góes de Carvalho Nascimento, LS, Dos Santos Xavier CC, et al. Factors associated with the detection of childhood and adolescent cancer in primary health care: A prospective cross-sectional study. J Multidiscip Healthc. 2020; 13: 329-37.

39. Chiaravalli S, Ferrari A, Sironi G, Gattuso G, Bergamaschi L, Puma N, et al. A collateral effect of the COVID-19 pandemic: Delayed diagnosis in pediatric solid tumors. Pediatr Blood Cancer. 2020; 67: 2-3.

Bibliografía recomendada

- Fragkandrea I, Nixon JA, Panagopoulou P. Signs and Symptoms of childhood cáncer: A guide for early recognition. Am Fam Physician. 2013; 88: 185-92.

Artículo enfocado al diagnóstico precoz de cáncer infantil en Atención Primaria; pone el enfoque en aquellos signos de alarma que nos han de poner en alerta ante la posibilidad de procesos neoplásicos.

- Clarke RT, Jones CHD, Mitchell CD, Thompson MJ. Shouting from the roof tops: a qualitative study of how children with leukaemia are diagnosed in primary care. BMJ Open. 2014; 4: e004640. doi:10.1136/bmjopen-2013-004640.

Muy recomendable. Artículo de metodología cualitativa que explora la forma de presentación de las leucemias infantiles y los factores que influyen en su sospecha, desde el punto de vista de los padres y de los médicos de Atención Primaria.

- Wilne S, Koller K, Collier J, Kennedy C, Grundy R, Walker D. The diagnosis of brain tumours in children: a guideline to assist healthcare professionals in the assessment of children who may have a brain tumour. Arch Dis Child. 2010; 95: 534-9.

Imprescindible. Guía clínica para la sospecha y diagnóstico precoz de tumores del sistema nervioso central.

- Walker D, Wilne S, Grundy R, Kennedy C, Neil, Dickson A, et al. A new clinical guideline from the Royal College of Paediatrics and Child Health with a national awareness campaign accelerates brain tumor diagnosis in UK children - "headSmart: Be Brain Tumour Aware." Neuro Oncol. 2016; 18: 445-54.

Muy interesante. Estrategia lanzada en el año 2011 en el Reino Unido, dirigida a profesionales sanitarios y al público en general, con el objetivo de disminuir el intervalo de tiempo desde el inicio de la sintomatología hasta el diagnóstico de tumor del SNC en pacientes pediátricos.

Caso clínico

Paciente de 7 años que presenta cefalea frontal, vespertina, de 3 días de evolución, así como pérdida progresiva de visión del ojo izquierdo desde hace 2 semanas.

Antecedentes personales

Embarazo de curso normal. Parto eutócico. Período neonatal normal. Desarrollo psicomotor normal. Vacunación adecuada para la edad.

Antecedentes familiares

Madre: 32 años, sana. GAV 1/0/1. Padre: 38 años, sano.

Exploración física

FC: 90 lpm. FR: 18 rpm. TA: 100/60 mmHg. Sat: 97%. Talla: 122 cm (p50). Peso: 24 kg (p50). Buen estado general. Bien hidratado y perfundido. Sin exantemas ni petequias. Sin adenopatías significativas. Auscultación cardio-pulmonar: normal. Abdomen: blando y depresible, no doloroso, sin masas ni megalias. Neurológico: Glasgow 15, pares craneales, tono, fuerza, sensibilidad, reflejos osteotendinosos y marcha normales. Sin dismetrías ni disdiadococinesia. Exploración oftalmológica: ojo izquierdo con disminución de agudeza visual, signos de atrofia de papila, así como hemianopsia temporal izquierda.

Pruebas complementarias

Hemograma, bioquímica y coagulación normales. Se realiza resonancia magnética cerebral, observando: masa heterogénea en línea media, supraselar, multiquística, de 40 x 36 x 39 mm (Fig. 7), con realce intenso y heterogéneo tras la administración de contraste (Fig. 8). Sistema ventricular normal, sin signos de hidrocefalia.

Juicio clínico

Craneofaringioma (patrón adamantinomatoso).

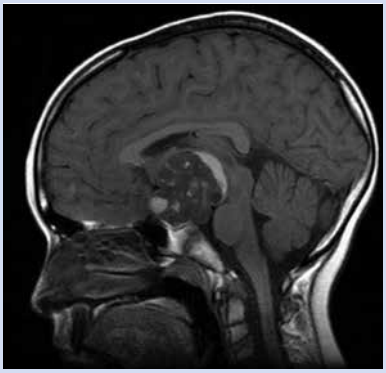

Figura 7. Masa heterogénea en línea media, supraselar, multiquística, de 40 x 36 x 39 mm.

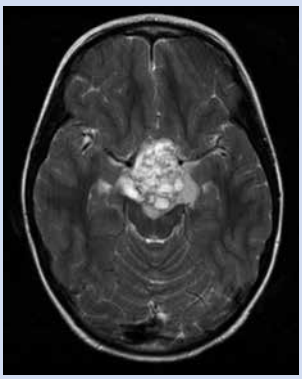

Figura 8. Masa en línea media con realce intenso y heterogéneo, tras la administración de contraste.

Algoritmo. Cuadro de clasificación de la probabilidad de cáncer en niños de la Organización Panamericana de Salud[10]

EVALUAR
Historia clínica y exploración física

Valorar la presencia de los siguientes signos:
- Fiebre más de 7 días sin causa aparente
- Cefalea persistente y progresiva; de predominio nocturno o matinal, que puede acompañarse de vómitos
- Signos y síntomas neurológicos focales, agudos y/o progresivos
- Convulsión afebril sin enfermedad neurológica de base
- Debilidad unilateral, asimetría facial
- Cambios del estado de conciencia o mental (en el comportamiento, confusión), dificultad para hablar
- Ataxia
- Dolor óseo de aumento progresivo, de semanas de evolución y que interrumpe sus actividades
- Cojera dolorosa
- Petequias, hematomas y signos de sangrado
- Palidez palmar o conjuntival grave
- Leucocoria, estrabismo, aniridia, heterocromía, hipema, proptosis
- Alteraciones en la visión (borrosa, doble, ceguera súbita)
- Ganglios > 2,5 cm diámetro, duros, no dolorosos, de evolución ≥ 4 semanas
- Masa palpable en abdomen
- Hepatomegalia y/o esplenomegalia
- Masa en alguna región del cuerpo sin signos de inflamación

Uno de los siguientes:
- Pérdida de apetito en los últimos 3 meses
- Pérdida de peso en los últimos 3 meses
- Cansancio o fatiga en los últimos 3 meses
- Sudoración nocturna importante, sin causa aparente
- Palidez palmar o conjuntival leve
- Linfadenopatía dolorosa o con evolución < 4 semanas o con diámetro ≤ 2,5 cm o consistencia no dura
- Aumento de volumen en cualquier región del cuerpo con signos de inflamación

No cumple criterios para clasificarse en ninguna de las anteriores

CLASIFICAR

POSIBLE CÁNCER O ENFERMEDAD MUY GRAVE

ALGÚN RIESGO DE CÁNCER

NO TIENE CÁNCER

TRATAR

Referir urgentemente a un hospital de alta complejidad con servicio de hemato-oncología pediátrica; si no es posible, a un servicio de hospitalización de pediatría:
- Estabilizar al paciente, si es necesario: iniciar líquidos intravenosos, oxígeno y manejo del dolor
- Si se sospecha tumor cerebral y hay deterioro neurológico, iniciar manejo para hipertensión intracraneal
- Hablar con los padres, explicar la necesidad e importancia de la referencia y la urgencia de la misma
- Resuelva todos los problemas administrativos que se presenten
- Comuníquese con el centro de referencia

Examen físico completo en busca de una causa para los signos encontrados:
- Revise la alimentación del niño y corrija los problemas encontrados
- Si hay pérdida de peso, pérdida de apetito, fatiga o cansancio, refiera a consulta con el pediatra para iniciar estudios e investigar posible TBC o VIH
- Si tiene palidez palmar, solicitar hemograma y frotis de sangre, buscar causa de anemia y tratar o referir según corresponda.
- Tratar la causa de la linfadenopatía con antibiótico si es necesario y control en 14 días, si no mejora referir
- Tratar con antibiótico el proceso inflamatorio que produce aumento de volumen en una región del cuerpo y controle en 14 días, si no mejora referir
- Enseñe signos de alarma para regresar de inmediato
- Asegure inmunizaciones y control de crecimiento y desarrollo

Asegure vacunación y control de crecimiento y desarrollo

Asegure un ambiente libre de tabaco

Recomiende alimentación saludable y actividad física regular

Cuestionario de Acreditación

A continuación, se expone el cuestionario de acreditación con las preguntas de este tema de Pediatría Integral, que deberá contestar "on line" a través de la web: www.sepeap.org.
Para conseguir la acreditación de formación continuada del sistema de acreditación de los profesionales sanitarios de carácter único para todo el sistema nacional de salud, deberá contestar correctamente al 85% de las preguntas. Se podrán realizar los cuestionarios de acreditación de los diferentes números de la revista durante el periodo señalado en el cuestionario "on-line".

Cómo sospechar cáncer en Atención Primaria

9. El cáncer infantil, señale la respuesta CORRECTA:

a. Es un diagnóstico común en la consulta de Atención Primaria, dado el aumento de su incidencia en las últimas décadas.

b. En la mayoría de los casos, se presenta con signos y síntomas de alarma específicos.

c. Dados los avances en el diagnóstico y tratamiento, es una causa de muerte poco común en la población infantil.

d. Algunas cromosomopatías están asociadas a mayor riesgo de padecer tumores.

e. El tumor sólido más frecuente en la infancia es el neuroblastoma.

10. Acude a nuestra consulta un niño de 6 años por artralgias de dos meses de evolución, sin asociar fiebre ni pérdida de peso. La madre le nota un poco más cansado y tiene poco apetito, pero como durante el confinamiento apenas ha hecho actividad física, no lo ha dado mucha importancia. Refiere que, últimamente, le salen más "cardenales" que de costumbre. Exploración con discreta palidez cutánea, pero mucosas sonrosadas, alguna petequia puntiforme en paladar y hematomas en distintos estados de evolución en miembros inferiores; resto sin alteraciones. Ante este paciente nuestra ACTITUD será:

a. Ponerle antiinflamatorios pautados durante 1 semana con reposo y revisarle en 15 días.

b. Tranquilizarle, seguro que se debe a la falta de actividad deportiva.

c. Le pongo un suplemento vitamínico a base de hierro y vitamina D.

d. Solicito una analítica con hemograma completo y extensión de sangre periférica en un plazo de 48 horas.

e. Lo derivo a Reumatología.

11. Sobre el retinoblastoma es FALSO que:

a. Es el tumor más frecuente del ojo en la edad pediátrica.

b. El signo de presentación más frecuente es el estrabismo.

c. Hasta el 30% son bilaterales.

d. Las cataratas congénitas también puede producir leucocoria.

e. El pronóstico será mejor, cuando la enfermedad sea de localización aislada intraocular.

12. Niño de 12 años con dolor abdominal acompañado de pérdida de peso, astenia y fiebre mantenida en la última semana. A la exploración, se objetiva masa en flanco derecho, y en la ecografía se confirma la presencia de invaginación intestinal. Entre las siguientes opciones, ¿cuál sospecharía en PRIMER LUGAR?

a. Tumor de Wilms.

b. Neuroblastoma.

c. Malformación urológica.

d. Linfoma no Hodgkin.

e. Todas son correctas.

13. Acude a nuestra consulta un niño de 13 años con dolor localizado en rodilla derecha de 2 meses de evolución, que cede parcialmente con analgésicos, pero no desaparece del todo. El niño juega al fútbol habitualmente y recuerda que, previo al inicio del dolor, se dio un golpe en esa zona. Últimamente, el dolor le impide jugar, incluso tiene cierta limitación de la movilidad articular, se encuentra muy cansado y algunos días ha tenido fiebre. En la exploración, presenta limitación de la movilidad articular con leve inflamación de la zona, resto sin alteraciones. Ante este paciente nuestra ACTITUD será:

a. Tratamiento con antiinflamatorios no esteroideos durante 1 semana, con reposo y revisión en 15 días.

b. Tranquilizar, seguro que es una sobrecarga muscular por su actividad deportiva.

c. Derivación al traumatólogo para valoración especializada, dado el tiempo de evolución prolongado.

d. Solicitar radiografías anteroposterior y lateral de la zona, así como analítica con hemograma, frotis de sangre periférica, reactantes de fase aguda y bioquímica con LDH y fosfatasa alcalina en un plazo de 48 horas.

e. Derivación a Reumatología para valoración especializada de las molestias articulares.

Caso clínico

14. Ante el paciente descrito, en la exploración física NO hemos de olvidar:

a. El peso y la talla.

b. La exploración neurológica completa.

c. La exploración oftalmológica en donde se evalúe la respuesta pupilar, la agudeza visual, la motilidad ocular, el fondo de ojo y el campo visual.

d. El desarrollo puberal.

e. Todas son correctas.

15. El pediatra de Atención Primaria es el profesional que primero valora a esta paciente. Con los datos de la anamnesis y la exploración, ¿cuál le parece la opción más ADECUADA?

a. Derivar al oftalmólogo.

b. Citar la próxima semana en consulta, para vigilar la evolución del cuadro clínico.

c. Solicitar analítica completa.

d. Derivar al paciente a consulta especializada en un plazo máximo de 48 horas, ante la sospecha de tumor intracraneal.

e. Derivar al neuropediatra.

16. En un paciente con sospecha de tumor del sistema nervioso central y signos de hipertensión intracraneal, ¿qué exploración estaría indicada en PRIMER LUGAR?

a. TAC craneal urgente.

b. Ecografía abdominal.

c. Hemograma, bioquímica y coagulación.

d. Radiografía de tórax.

e. Resonancia magnética cerebral diferida.