



## Auscultación cardiaca



R. Tamariz-Martel Moreno

Médico adjunto. Servicio de Cardiología Pediátrica. Hospital Universitario Ramón y Cajal, Madrid

*Pediatr Integral 2016; XX (8): 560.e1 – 560.e5*

### Introducción.

### Práctica de la auscultación cardiaca

La auscultación cardiaca es parte importante de la exploración del paciente pediátrico, ya que es en esta edad cuando se diagnostican la mayor parte de las enfermedades cardiovasculares congénitas. Su práctica requiere de un adiestramiento específico y ha de ser realizada regularmente.

Su origen se remonta a principios del siglo XIX, cuando el doctor René Laënnec desarrolló los primeros estetoscopios. Posteriormente, Joseph Skoda, médico checo, describió por primera vez los sonidos y soplos cardiacos, determinando la localización de los mismos y los signos que permitían el diagnóstico de las distintas patologías cardiacas<sup>(1)</sup>.

Una auscultación cardiaca correcta ha de hacerse en las condiciones más favorables posibles, con el paciente tranquilo y en reposo. El estetoscopio ha de ser adecuado al tamaño del niño y estar en buenas condiciones de uso.

Hemos de realizarla de forma sistemática, escuchando cada uno de los ruidos y relacionándolos con las distintas fases del ciclo cardiaco, poniendo el fonendo en cada uno de los focos, usando tanto la membrana para detectar los ruidos de alta frecuencia, como la campana, para los de baja frecuencia. También es importante valorar los cambios de dichos ruidos al modificar la postura del paciente, pasando del decúbito a la sedestación y a la bipedestación<sup>(2,3)</sup>.

Se ha de recordar que no es una exploración aislada, sino complementaria al examen general del paciente, a la palpación de los pulsos a distintos niveles, la inspección y palpación torácica, la auscultación pulmonar y la exploración del abdomen del niño.

### El ciclo cardiaco

Para entender qué es lo que estamos escuchando, y si esto es normal o patológico, es importante conocer las distintas fases del ciclo cardiaco y los eventos que en estas ocurren.

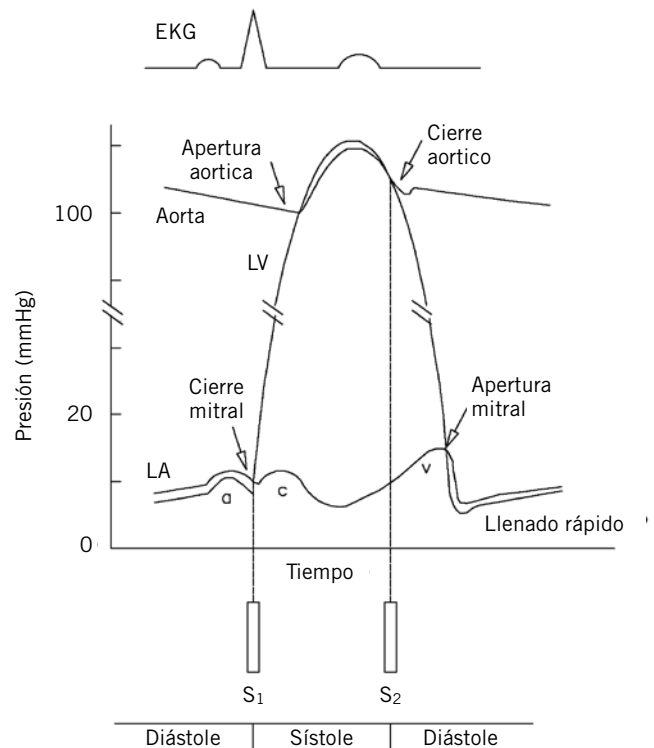


Figura 1. Ciclo cardiaco.

A modo de recordatorio, vamos a hacer un breve repaso de dichas fases<sup>(2,4)</sup> (Fig. 1).

El ciclo cardiaco comienza con la sístole: al inicio de la misma, hay un breve periodo conocido como contracción isovolumétrica, durante el cual, la presión intraventricular aumenta rápidamente hasta que sobrepasa la presión arterial, produciéndose la apertura de las válvulas semilunares e iniciándose la fase de eyección ventricular. En esta, la sangre es eyectada hacia la aorta y la arteria pulmonar. Al final de esta fase, las válvulas semilunares se cierran, y se inicia la primera fase de la diástole, conocida como de relajación isovolumétrica, que finaliza con la apertura de las válvulas auriculoventriculares, produciéndose el llenado ventricular. Este tiene dos fases: una inicial, de llenado pasivo, y otra, ya al final de la diástole, de llenado activo por la contracción auricular.

## Ruidos cardiacos (Fig. 2)

- **Primer ruido cardiaco (R1):** se produce por el cierre de las válvulas auriculoventriculares (mitral y tricúspide) al principio de la contracción ventricular isovolumétrica, cuando la presión de los ventrículos aumenta por encima de la de las aurículas y fuerza el cierre de dichas válvulas. Aunque el cierre de la mitral es más precoz que el de la tricúspide, se suele percibir como un sonido único, aunque podemos oírlo ligeramente desdoblado con frecuencias cardiacas bajas. Se ausculta mejor en las áreas mitral y tricuspídea. Su intensidad está aumentada en situaciones de dificultad absoluta o relativa de paso del flujo a través de los orificios auriculoventriculares, como en la estenosis tricuspídea o mitral, los cortocircuitos izquierda a derecha o los estados circulatorios hipercinéticos.
- **Segundo ruido cardiaco (R2):** se produce por el cierre de las válvulas semilunares, aórtica y pulmonar, al final de la eyección ventricular, cuando la presión en los ventrículos desciende por debajo de la presión arterial. Normalmente, se aprecian dos componentes: uno más precoz e intenso, correspondiente al cierre aórtico, y un segundo, más tenue, correspondiente al cierre pulmonar. Se oye mejor en borde esternal izquierdo y foco pulmonar, donde es fácil distinguir el desdoblamiento fisiológico debido a sus dos componentes, que es variable y se modifica durante el ciclo respiratorio, separándose al final de la inspiración y acercándose durante la espiración.

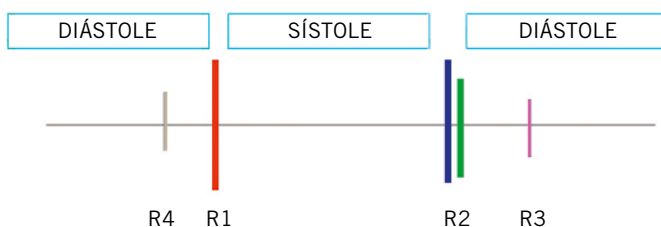

Figura 2. Ruidos cardiacos.

El desdoblamiento fijo del segundo tono, es decir, la no modificación del desdoblamiento del mismo en las distintas fases de la respiración, es característico de las comunicaciones interauriculares. El segundo tono único se da en cardiopatías con atresia o cierre amortiguado de una de las dos válvulas semilunares (atresia pulmonar, tetralogía de Fallot, truncus arterioso, estenosis o atresia aórtica). La acentuación del segundo tono es característica de la hipertensión, tanto pulmonar como sistémica. El periodo de tiempo comprendido entre el R1 y el R2 es, por tanto, la sístole, y es más corto que el tiempo comprendido entre el R2 y el siguiente R1, que es la diástole. Esta diferencia se hace menos evidente a frecuencias cardiacas elevadas. En el caso de que se haga difícil distinguirlos, puede servir de ayuda palpar a la vez un pulso arterial central (carotídeo, axilar, femoral). El R1 se produce a la vez que inicio de la elevación del pulso.

- **Tercer ruido cardiaco (R3):** se produce inmediatamente después del R2, durante llenado ventricular rápido. Se puede oír en niños y adultos jóvenes sanos. También en pacientes con ventrículos dilatados y situaciones en las que el llenado ventricular rápido aumenta, como: cortocircuitos grandes, insuficiencia cardiaca congestiva, insuficiencia tricuspídea o miocardiopatías. Se ausculta mejor en el ápex o en borde esternal izquierdo bajo, con la campana.
- **Cuarto ruido cardiaco (R4):** aparece en la diástole ventricular, justo antes del R1, coincidiendo con la sístole auricular. Es siempre patológico. Se ausculta mejor en el ápex, con la campana y traduce situaciones de baja distensibilidad ventricular.
- **Otros ruidos accesorios:**
  - **Ritmo de galope:** se caracteriza por la audición de un R3 y R4, generalmente acompañados de taquicardia y otros signos de insuficiencia cardiaca. Se produce por el llenado brusco de un ventrículo insuficiente. Cuando la frecuencia cardiaca es muy elevada, pueden llegarse a fusionar ambos extratonos, dando lugar al llamado "galope de sumación".
  - **Chasquido de apertura:** ruido diastólico, de origen mitral o tricuspídeo, audibles en sus focos correspondientes, en el momento de inicio de llenado ventricular. Traduce situaciones de estenosis valvular.
  - **Clic sistólico de eyección:** se oye cercano al R1. Aparece en la estenosis de las válvulas semilunares y cuando hay dilatación de los grandes vasos (hipertensión arterial o truncus).
  - **Chasquido mesosistólico:** característico del prolapso de la válvula mitral.
  - **Roce pericárdico:** originado por el contacto del pericardio visceral con el parietal, cuando ambos están inflamados. Se dice que el sonido es similar al que se produce cuando se rasca o araña cuero. Puede ser sistólico, diastólico o continuo, se escucha mejor con el diafragma, con el paciente sentado e inclinado hacia delante. Es sugestivo de pericarditis y desaparece cuando la cuantía del derrame pericárdico es moderada o severa.

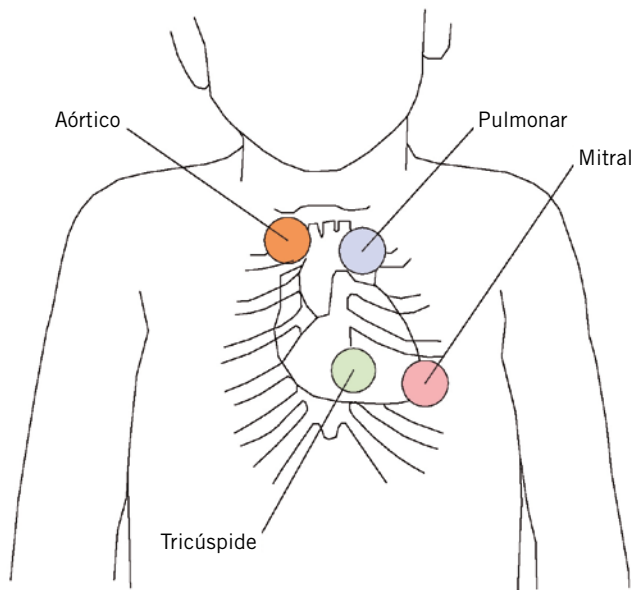


Figura 3. Focos de auscultación.

### Soplos cardíacos

Los soplos cardíacos son ondas sonoras turbulentas audibles, producidas en el corazón y en los grandes vasos. Son muy frecuentes en los pacientes pediátricos y suponen la causa más frecuente de derivación a las consultas de Cardiología Pediátrica<sup>(2,3,5)</sup>. La mayoría son inocentes o funcionales, es decir, producidos en corazones sanos. Para definir si son inocentes o patológicos, hemos de aprender a caracterizarlos adecuadamente. En el estudio de un soplo cardíaco, hemos de evaluar las siguientes características:

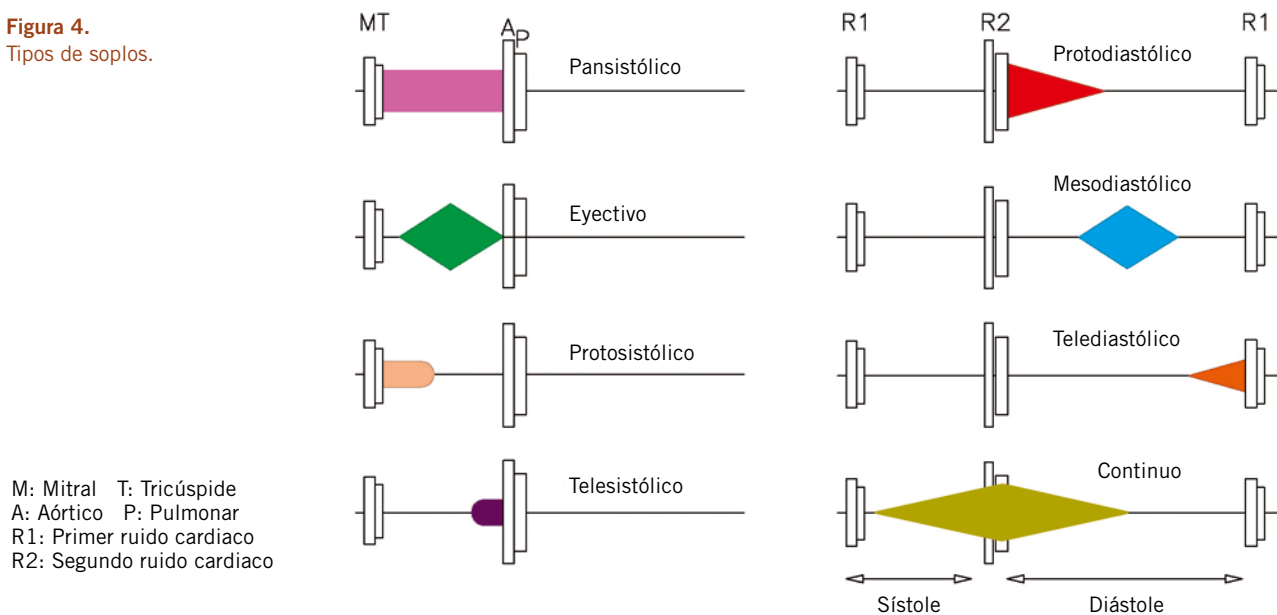
- **Localización en el ciclo cardíaco:** según su posición relativa en el ciclo cardíaco y su relación con los ruidos cardíacos, hablaremos de soplos sistólicos, diastólicos y continuos.

- **Intensidad sonora o grado:** los soplos se gradúan según una escala numérica descrita por Levine en 1933, que se describe a continuación. Cuando se refiere por escrito, se suele consignar en forma de fracción (1/6, 2/6, 3/6...). Recordemos que la intensidad del soplo no se correlaciona con la gravedad de la lesión.
  - **Grado 1:** audible solo con gran concentración y en circunstancias favorables.
  - **Grado 2:** débil, pero audible con facilidad.
  - **Grado 3:** fácil de oír, de intensidad intermedia.
  - **Grado 4:** fácilmente audible y acompañado de un *thrill* o frémito (vibración palpable en la pared torácica).
  - **Grado 5:** muy intenso, acompañado de frémito y audible con solo el borde del estetoscopio sobre la pared torácica.
  - **Grado 6:** audible sin necesidad de apoyar el estetoscopio.
- **Localización en el tórax:** hemos de determinar, tanto el punto de máxima intensidad del soplo, referido a los focos clásicos de auscultación (Fig. 3), como el área de irradiación del mismo hacia otras zonas del tórax. Los soplos que tienen su origen en la arteria pulmonar, se suelen irradiar a la espalda; los aórticos, al cuello.
- **Duración y morfología:** largos, cortos, al inicio de una fase del ciclo cardíaco o al final de la misma... Romboïdales o eyectivos, rectangulares...
- **Timbre:** característica determinada por la presencia de armónicos o sobretonos: musicales, rudos, piantes...

### Tipos de soplos según su localización en el ciclo cardíaco (Fig. 4)

- **Soplos sistólicos:** comienzan con o después del R1 y terminan antes del R2:
  - **Pansistólicos:** se inician de forma brusca con el R1 y continúan con la misma intensidad hasta R2.

Figura 4. Tipos de soplos.



Se representan gráficamente como rectangulares. Característicos de insuficiencias de las válvulas auriculoventriculares y de la mayoría de las comunicaciones interventriculares.

- **Eyectivos:** son soplos cuya intensidad aumenta progresivamente para luego disminuir (crescendo-decrescendo). Se representan gráficamente de forma romboidal. Característicos de las estenosis de las válvulas semilunares o de los tractos de salida ventriculares.
- **Soplos protosistólicos** (inicio de la sístole): se inician de forma abrupta con el primer ruido cardiaco, para disminuir gradualmente de intensidad y desaparecer antes del segundo ruido. Se detectan, casi exclusivamente, cuando existen comunicaciones interventriculares pequeñas.
- **Soplos mesosistólicos** (sístole media) o **telesistólicos** (final de la sístole): se asocian con chasquidos mesosistólicos producidos por el prolapso e insuficiencia de la válvula mitral.
- **Soplos diastólicos:** audibles durante la diástole, desde el cierre de las válvulas sigmoideas (R2) hasta el cierre de las auriculoventriculares (R1). Entre ellos, se pueden distinguir:
  - **Soplos protodiastólicos:** son cortos, de intensidad decreciente. Producidos por insuficiencia de las válvulas aórtica o pulmonar.
  - **Soplos mesodiastólicos:** de morfología romboidal, se originan por el aumento de flujo a través de una válvula mitral o tricuspídea normales.
- **Soplos telediastólicos:** son de intensidad creciente, y se auscultan en las estenosis de las válvulas auriculoventriculares, coincidiendo con la contracción auricular.
- **Soplos continuos:** no están confinados a la sístole o a la diástole. Se producen cuando existen comunicaciones entre vasos arteriales y venosos.

### Soplos inocentes

Un soplo inocente es aquel que se produce en ausencia de patología cardiaca, anatómica o funcional<sup>(2-4,6,7)</sup>. Por tanto, se producen siempre en pacientes asintomáticos, y las pruebas complementarias que se les realizan son normales. Son muy frecuentes en la infancia, considerándose que más de la mitad de los niños en edad escolar, tienen o han tenido un soplo inocente.

Es importante conocer los distintos tipos de soplos inocentes y sus características auscultatorias, para identificarlos y distinguirlos de los soplos patológicos.

Como características generales, podemos decir que:

- Pueden ser sistólicos, lo más frecuente, o continuos, pero nunca diastólicos.
- Son de bajo grado de intensidad, de grado 1 a 3, pero nunca superior, es decir, no se acompañan de *thrill* o frémito.
- Raramente, se irradian a ciertas zonas, como la espalda, el cuello o las axilas.

En la tabla I, se pasa a describir las principales características de los distintos soplos inocentes<sup>(2-7)</sup>.

Tabla I. Tipos de soplos inocentes y sus características

	<i>Edad</i>	<i>Características</i>	<i>Área de auscultación</i>	<i>Diagnóstico diferencial</i>
Vibratorio de Still	Cualquiera, sobre todo, 2-7 años	Sistólico vibratorio o musical de grado 1-3	En BEI bajo, no irradiado, sobre todo en decúbito	Fácil de identificar por su carácter musical
Soplo eyectivo pulmonar	Cualquiera	Sistólico romboidal de alta frecuencia, rudo, grado 1-3	En foco pulmonar, sobre todo en decúbito	Estenosis pulmonar, CIA
Soplo eyectivo aórtico	Niños mayores	Sistólico romboidal de alta frecuencia, grado 1-3	En foco aórtico	Estenosis aórtica
De estenosis de ramas pulmonares del recién nacido	Neonatos, lactantes pequeños	Sistólico eyectivo de alta frecuencia, grado 1-2	En ambos hemotórax, axila o espalda. Poco en precordio	Estenosis arterial pulmonar
Supraclavicular	Niños y adultos jóvenes	Eyectivo corto, de alta frecuencia grado 1-2	Sobre las clavículas y cuello. Disminuye con la extensión de hombros	Estenosis aórtica, estenosis pulmonar, coartación
Zumbido venoso	Cualquiera, sobre todo, 2-7 años	Continuo, con acentuación diastólica, grado 2-3. Disminuye al comprimir la vena yugular o con el decúbito	Zona infraclavicular y cuello derecho	Ductus, fístula arteriovenosa.
Soplo de arteria mamaria	Mujeres gestantes y lactantes	Sistólico o continuo, superficial	En región anterior del tórax	Fístula arteriovenosa

## Bibliografía

1. Erikson B. "Auscultación cardiaca. Guía de Estudio". Material suministrado por Littman. 3M España, S.A.
2. Pelech AN. "The physiology of cardiac auscultation". *Pediatr Clin N Am* 51; 2004: p. 1121-35.
3. Pelech AN. "Evaluation of the pediatric patient with a cardiac murmur". *Pediatr Clin N Am*. 1999; 46; 167-89.
4. Geggel RL and Fyler DC. "History, Growth, Nutrition, Physical Examination and Routine Laboratory Tests" in Keane: *Nadas' Pediatric Cardiology*. 2<sup>nd</sup> Ed 2006. Saunders. P. 129-44.
5. Allen HD, Phillips JR, Chan DP. "History and Physical examination". En: Moss and Adams. *Heart Disease in Infants, Children, and Adolescents: Including the Fetus and Young Adults*, 7th Edition. 2008 Lippincott Williams & Wilkins. P. 59-66.
6. Newburger JW, Alexander ME and Fulton DR. "Innocent Murmurs, Syncope and Chest Pain". In Keane: *Nadas' Pediatric Cardiology*. 2<sup>nd</sup> Ed 2006. Saunders. P. 357-71.
7. Frank JE and Jacobe KM. "Evaluation and Management of Heart Murmurs in Children" *Am Fam Physician*. 2011; 84: 793-800.
8. Tamariz-Martel Moreno R. Auscultación cardiaca. *Pediatr Integral*. 2012; XVI(8): 656.e1-656.e5.

## Páginas de auscultación en la web

- <http://www.easyauscultation.com/heart-murmur-sounds>.
- [http://solutions.3m.com/wps/portal/3M/en\\_US/Littmann/stethoscope/education/heart-lung-sounds/](http://solutions.3m.com/wps/portal/3M/en_US/Littmann/stethoscope/education/heart-lung-sounds/).
- <http://depts.washington.edu/physdx/heart/demo.html>.
- <http://filer.case.edu/dck3/heart/listen.html>.
- <http://www.wilkes.med.ucla.edu/Physiology.htm>.
- <http://www.hhmi.org/biointeractive/vlabs/cardiology/content/dtg/ausc/ausc.html>.
- <http://www.blaufuss.org/>.
- <http://www.med.umich.edu/lrc/psb/heartsounds/index.htm>.



## Cuestionario de Acreditación

Los Cuestionarios de Acreditación de los temas de FC se pueden realizar en "on line" a través de la web: [www.sepeap.org](http://www.sepeap.org) y [www.pediatriaintegral.es](http://www.pediatriaintegral.es).

Para conseguir la acreditación de formación continuada del sistema de acreditación de los profesionales sanitarios de carácter único para todo el sistema nacional de salud, deberá contestar correctamente al 85% de las preguntas. Se podrán realizar los cuestionarios de acreditación de los diferentes números de la revista durante el periodo señalado en el cuestionario "on-line".