El Rincón del Residente

Coordinadores:
D. Rodríguez Álvarez, E. Ballesteros Moya, F. Campillo i López, E. Pérez Costa; *Residentes de Pediatría del Hospital Universitario La Paz. Madrid*

*El **Rincón del Residente** es una apuesta arriesgada de Pediatría Integral. No hemos querido hacer una sección por residentes para residentes. Yendo más allá, hemos querido hacer una sección por residentes para todo aquel que pueda estar interesado. Tiene la intención de ser un espacio para publicaciones hechas por residentes sobre casos e imágenes clínicas entre otras.*
¡Envíanos tu caso! Normas de publicación en www.sepeap.org

Imagen en Pediatría Clínica. Haz tu diagnóstico

imagen clínica interactiva
www.pediatriaintegral.es

Infecciones respiratorias de repetición y masa mediastínica

E. Urbaneja Rodríguez*, H. González García**, F.J. Álvarez Guisasola***

***Médico Residente de Pediatría. **Médico adjunto de Pediatría. ***Jefe de Servicio y Catedrático de Pediatría. Hospital Clínico Universitario de Valladolid.**

Caso clínico

Niña de 19 meses de edad, en estudio por hallazgo de masa mediastínica y sintomatología respiratoria múltiple.

Antecedentes personales

Sibilancias de repetición desde primer mes de vida, neumonía de lóbulo superior derecho que requirió ingreso hospitalario a los 11 meses, con atelectasia en lóbulo superior derecho persistente posterior y episodios ocasionales de atragantamiento tras ingesta de líquidos. No antecedentes familiares de interés.

Exploración física

No malformaciones externas visibles. Coloración normal. Microadenopatías laterocervicales e inguinales bilaterales. *Roncus* en campo pulmonar derecho a la auscultación. Abdomen blando y depresible, sin masas ni megalias.

Pruebas complementarias

Series hematológica y bioquímica, sin alteraciones. Inmunoglobulinas y alfa-1-antitripsina normales. Esofagograma normal. Masa mediastínica objetivada en radiografía de tórax. Las imágenes del TAC torácico desvelaron el diagnóstico de la paciente (ver Fig. 1).

¿Cuál es el diagnóstico?

a. Enfisema lobar congénito.
b. Anillo vascular.
c. Bronquio traqueal.
d. Fístula traqueoesofágica.
e. Secuestro pulmonar.

Figura 1.

Pediatr Integral 2015; XIX (2): 144-149

Respuesta correcta

c. Bronquio traqueal.

Comentario

La imagen se corresponde con un bronquio traqueal derecho. Se trata de un término utilizado para describir un bronquio anómalo, que se origina en la tráquea, carina u otros bronquios, dirigiéndose a lóbulos superiores[1]. Esta malformación fue descrita por primera vez en 1785 por el anatomista Eduard Sandifort, quién observó un bronquio superior derecho originado directamente de la tráquea. Presenta una incidencia variable según las series publicadas, observándose entre un 0,1-5% de la población, con cierto predominio en el sexo masculino[2]. Suele afectar con mayor frecuencia a campos pulmonares derechos y solo en ocasiones excepcionales, aparece de forma bilateral. No se conoce con exactitud el defecto que produce esta malformación durante la embriogénesis.

Se distinguen dos grandes tipos de bronquio traqueal[2,3]:

- Supernumerario (25%): coexistencia de bronquio traqueal aberrante con bronquio normal que se dirige a lóbulo superior, pudiendo ambos ventilar esa zona.
- Ectópico (75%): existe bronquio traqueal aberrante, sin estar presente el bronquio normal.

Cuando el bronquio lobar superior derecho es sustituido de forma completa por este bronquio anómalo, se denomina bronquio traqueal verdadero, *"pig bronchus"* o bronquio porcino; siendo esta alteración, parte de la morfología normal del cerdo y otros animales. La incidencia de este bronquio traqueal verdadero es mucho menor, en torno al 0,2%[2,3].

En la mayoría de casos, cursa de forma asintomática, siendo un hallazgo casual al realizar una prueba de imagen por otro motivo. No obstante, cuando asocia clínica, esta aparece de forma precoz en la infancia, durante el período neonatal o los primeros años de vida. Puede manifestarse como: distrés respiratorio, masa mediastínica, tos persistente, estridor, sibilancias, infecciones respiratorias recurrentes, atelectasia, bronquiectasias y hemoptisis[1,2]. Se han descrito casos aislados en los que la presencia de un bronquio traqueal no conocido previamente ha provocado complicaciones postintubación en niños sometidos a anestesia y ventilación mecánica[4].

En muchas ocasiones, la presencia de un bronquio traqueal irá asociada a otras malformaciones congénitas, como: síndrome de Down, asociación VACTERL, fístula traqueoesofágica, estenosis traqueal, malformación adenomatoidea quística pulmonar, quiste broncogénico, secuestro pulmonar, hipoplasia de segunda y tercera costillas, *pectus excavatum*, tetralogía de Fallot o *sling* de la arteria pulmonar; por lo que, habrá que realizar un despistaje de las mismas[5].

La evolución a neoplasia del bronquio aberrante es muy rara y solo se han descrito casos aislados en la literatura en pacientes adultos[6].

El diagnóstico se confirma con la realización de una tomografía computarizada que permita incluso una reconstrucción tridimensional, o con visualización directa de la vía aérea, para poder descartar otras malformaciones asociadas[7,8].

El tratamiento es conservador en la mayoría de casos. En pacientes con sintomatología severa o persistente, deberá realizarse una lobectomía con resección del bronquio traqueal aberrante. El pronóstico a largo plazo es excelente. En una de las mayores series de casos publicada, de 18 niños con bronquio traqueal, se realizó lobectomía en 5 de ellos por neumonías recurrentes que afectaban a la calidad de vida de los mismos[9].

Como conclusión, es importante destacar que las malformaciones de la vía aérea en edad pediátrica pueden manifestarse en forma de: masa mediastínica, infecciones respiratorias de repetición y síntomas de obstrucción de la vía aérea.

Bibliografía

1. Lucero S, Miguel Díez J, Guembe Urtiaga P, Martínez Abad Y, Puente Maestu L, Chillón Martín MJ, Hernández Fernández J. Bronquio traqueal. Rev Patol Respir. 2008; 11(2): 73-74.
2. Pérez JL, Caussade S. Bronquio traqueal. Neumol Pediatr. 2012; 7(2): 58-60.
3. Manjunatha YC, Gupta AK. Tracheal bronchus (Pig bronchus). Indian J Pediatr. 2010; 77(9): 1037-1038.
4. O´Sullivan BP, Frassica JJ, Rayder SM. Tracheal bronchus: a cause of prolonged atelectasis in intubated children. Chest. 1998; 113: 537-40.
5. Lovett M, Entrikin D, Ungerleider R, Ootaki Y. Pulmonary artery sling and tracheal bronchus presenting in a 2-years-old child. Ann Thorac Cardiovasc Surg. 2013; 19: 302-304.
6. Sezen CB, Celik A, Fazlioglu M, Memis L, Tastepe AI. Lung cancer developing from tracheal bronchus. Asian Cardiovasc Thorac Ann. 2014; Jun 19.
7. Gower WA, McGrath-Morrow SA, McDonald KD, Fishman EK. Tracheal bronchus in a 6-month-old infant identified by CT with three-dimensional airway reconstruction. Thorax. 2008 Jan; 63(1): 93-4.
8. Bakir B, Terzibasioglu E. Images in clinical medicine. Tracheal bronchus. N Engl J Med. 2007 Oct; 357(17): 1744.
9. McLaughlin FJ, Strieder DJ, Harris GB, Vawter GP, Eraklis AJ. Tracheal bronchus: association with respiratory morbidity in childhood. J Pediatr. 1985; 106(5): 751-5.

Imagen en Pediatría Clínica. Haz tu diagnóstico

imagen clínica interactiva
www.pediatriaintegral.es

Lesión dolorosa en el pie

A. Guerrero Martínez*, A. Herrero García*, M. Oltra Benavent**

*Médico residente de Pediatría. **Facultativo Especialista de Pediatría. Hospital Universitari i Politècnic La Fe. Valencia.

Caso clínico

Anamnesis

Niña de 8 años que acude a urgencias hospitalarias por lesión en región externa del pie derecho de un mes de evolución, dolorosa a la palpación. No produce limitación en la movilidad del pie ni en la deambulación. No refiere antecedente de traumatismo. No antecedente de picadura de insecto. Afebril en todo momento. No otras lesiones. No otra clínica asociada. Antecedentes personales y familiares sin interés.

Exploración física

Peso: 27,5 kg (p25-50). Talla: 134 cm (p50-75). Tª: 36,2ºC. TA: 104/68 mmHg. FC: 85 lpm. Buen estado general, normocoloración de piel y mucosas, nutrición e hidratación adecuadas.

En cara externa del pie derecho, se aprecia una placa de borde sobreelevado y consistencia gomosa, de color violáceo y aclaramiento central. Dolorosa a la palpación profunda. No signos inflamatorios. Sin solución de continuidad ni puertas de entrada evidentes. No lesiones de rascado. Resto de exploración por aparatos y sistemas normal.

Exámenes complementarios

Analítica de sangre: glucosa 87 mg/dL; urea 30 mg/dL; creatinina 0,47 mg/dL; AST/GOT 37 U/L; ALT/GPT 16 U/L; LDH 526 U/L; CK 119 U/L; proteína C reactiva 0,3 mg/L; cloro 101 mEq/L; sodio 134 mEq/L; potasio 3,8 mEq/L; hematíes 4,59 x 10^6/µL; hemoglobina 12,9 g/dL; hematocrito 37,8%; VCM 82 fL; leucocitos 6,30 x 10^3/µL; neutrófilos 1,5 x 10^3/µL (24%); linfocitos 3,2 x 10^3/µL (50,8%); monocitos 0,4 x 10^3/µL (6,8%); eosinófilos 1,1 x 10^3/µL (17,8%); basófilos 0,0 x 10^3/µL (0,6%); plaquetas 236 x 10^3/µL; VSG 25 mm/h.

Ecografía de la lesión: aumento de partes blandas en cara lateral externa del pie derecho, a nivel de la articulación tarso-metatarsiana del 5º dedo, a expensas de una masa de ecogenicidad heterogénea (predominantemente ecogénica, con áreas internas hipoecoicas), de límites mal definidos y de aproximadamente 27 x 33 x 5,6 mm de diámetro T, L y AP, respectivamente. Signos de escasa vascularización, en estudio *power Doppler*. Se extiende en profundidad hasta segmento distal del tendón peroneo lateral corto (hay dudas de si el material hipoecoico que rodea este tendón, corresponde a una lámina de líquido en la vaina tendinosa o si pertenece al componente hipoecoico de la masa adyacente). Se observa, también, discreto aumento del líquido y engrosamiento de la sinovial, en articulación tarso metatarsiana del 5º dedo respecto al pie izquierdo.

RMN pie derecho: engrosamiento nodular del tejido celular subcutáneo del borde lateral del pie derecho, adyacente a la inserción del tendón peroneo lateral corto en la base del 5º metatarsiano, estando el tendón íntegro y sin alteraciones. No existe extensión en profundidad de la lesión, sin evidencia de lesión ósea del 5º metatarsiano ni del cuboides, con los que contacta, ni de la articulación metatarsofalángica del 5º dedo. Mide aproximadamente 20 x 8 mm de diámetro anteroposterior y laterolateral, respectivamente. Realza de forma homogénea, tras la administración de contraste.

¿Cuál es su diagnóstico?

a. Malformación vascular venosa.
b. Lesión tumoral.
c. *Tinea corporis*.
d. Picadura de artrópodo.
e. Granuloma anular subcutáneo.

Figura 1.

Figura 2.

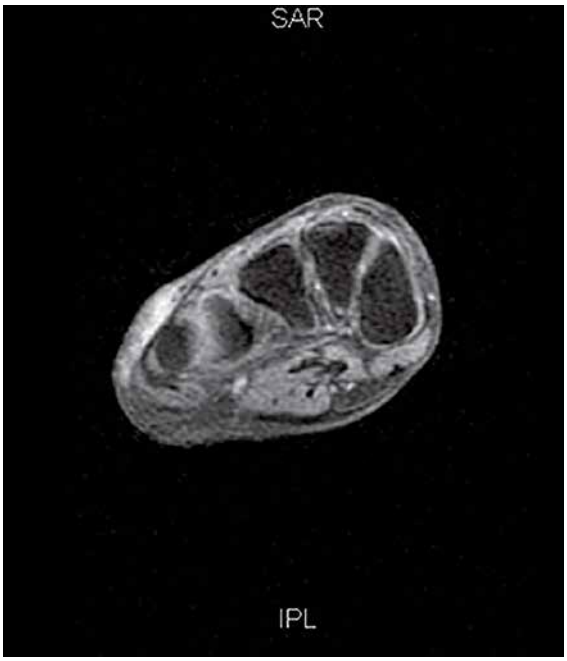

Figura 3.

Figura 4.

Respuesta correcta

e. Granuloma anular subcutáneo.

Comentario

El granuloma anular (GA) es una dermatosis benigna, generalmente autolimitada, que puede afectar tanto a niños como a adultos con relativa frecuencia.

La etiopatogenia es desconocida, siendo la hipótesis más aceptada la intervención de una reacción inmunológica de hipersensibilidad retardada tipo IV a un antígeno desconocido. Posibles factores desencadenantes son: traumatismos localizados, picaduras de insecto, vacunas, prueba tuberculínica, exposición solar o infecciones por virus.

Existen varias formas clínicas de presentación: GA localizado, GA generalizado, GA subcutáneo o GA perforante.

Nuestra paciente presenta un granuloma anular subcutáneo (Figs. 1 y 2), variante exclusiva de la infancia, con un pico de incidencia entre los 2 y 5 años de edad. Consiste en la presencia de nódulos subcutáneos (Figs. 3 y 4) o localizados en dermis profunda, que desde el punto de vista histopatológico son similares a los nódulos reumatoideos o a la *necrobiosis lipoidica diabeticorum*.

Clínicamente, se objetivan uno o varios nódulos subcutáneos de entre 1 y 4 cm de diámetro, de crecimiento rápido, no adheridos a planos profundos y duros a la palpación.

La localización típica son las extremidades inferiores, especialmente el área pretibial, seguida de manos y cuero cabelludo. En aproximadamente un 25% de los pacientes, se pueden presentar de forma concomitante, lesiones de GA localizado y GA subcutáneo.

En adultos, el GA se ha relacionado con diversas patologías (enfermedades del tejido conectivo, *diabetes mellitus*); sin embargo, en Pediatría solo se han descrito escasos casos asociados a *diabetes mellitus*, lo que sugiere una relación entre ambas entidades.

El diagnóstico es clínico y solo en los casos que planteen dudas diagnósticas o que presenten una evolución tórpida estaría indicada la confirmación diagnóstica mediante biopsia.

El diagnóstico diferencial incluye: tiñas (placas anulares, pero en este caso descamativas), lesiones malignas (invaden estructuras profundas), malformaciones vasculares venosas y picaduras de artrópodos.

La mayoría de los casos se resuelven de forma espontánea en pocos años (aunque la recurrencia es posible en un 30% al 75% de casos) y el tratamiento solo está indicado en pacientes con lesiones sintomáticas o alteraciones estéticas.

Los fármacos de primera línea son los corticoides tópicos de alta potencia o intralesionales, siendo alternativas terapéuticas: la crioterapia, la fototerapia y el *tacrolimus* tópico.

Nuestra paciente inició tratamiento con clobetasol tópico y, actualmente, está en seguimiento por dermatología. Debido a la persistencia de la lesión tras dos meses de tratamiento, se realizó una biopsia que confirmó el diagnóstico de granuloma anular subcutáneo[1].

Bibliografía

1. Grogg KL, Nascimento AG. Subcutaneous Granuloma Annulare in Childhood: Clinicopathologic Features in 34 Cases. Pediatrics. 2001; 107; e42.