



Exploración ortopédica infantil

J.A. Conejero Casares

Médico rehabilitador. Unidad de Rehabilitación Infantil. Servicio de Rehabilitación.
Hospital Universitario Virgen Macarena. Sevilla.
Profesor asociado de Rehabilitación. Departamento de Farmacología, Pediatría y Radiología.
Facultad de Medicina. Universidad de Sevilla.
Presidente de la Sociedad Española de Rehabilitación Infantil



Resumen

La exploración ortopédica del niño y el lactante ofrece una información valiosa si se realiza con rigor y siguiendo un orden establecido.

Podemos distinguir la exploración del recién nacido, del lactante, del niño menor de 5 años y del mayor de esa edad.

En el recién nacido, encontramos patología muy evidente, como las malformaciones congénitas de los miembros (deficiencias longitudinales o transversales), deformidades (pie zambo, artrogriposis), parálisis braquial neonatal o algunas osteocondrodisplasias de fácil reconocimiento, como la acondroplasia o la osteogénesis imperfecta. Sin embargo, en la mayoría de los casos, hay que descartar la presencia de alteraciones ortopédicas no tan evidentes, como la

displasia del desarrollo de la cadera, la escoliosis congénita o el metatarso aducto.

En el lactante, hay que realizar una exploración reiterada para poder diagnosticar, de forma precoz, patologías que se manifiestan en esta edad, como: el tortícolis muscular congénito, formas de aparición tardía de la displasia del desarrollo de la cadera, la oblicuidad pélvica o la parálisis cerebral.

En el niño menor de 5 años, prestaremos atención a la marcha y sus alteraciones, las alteraciones angulares y rotacionales del miembro inferior y la situación del pie. Las alteraciones neurológicas se manifiestan con claridad en este grupo etario.

En el niño mayor de 5 años, ya se puede contar con la colaboración del niño y esto es, particularmente importante, para evaluar la movilidad voluntaria y la fuerza muscular.

Palabras clave: Exploración ortopédica infantil; Diagnóstico precoz.

Pediatr Integral 2014; XVIII(7): 478-487

Introducción

La exploración ortopédica del niño y el lactante no es difícil. En la mayoría de los casos, la precisión en los hallazgos exploratorios, su utilidad y correlación con un diagnóstico correcto, depende de la realización de la técnica exploratoria de una forma ordenada.

Los factores esenciales a considerar ante la presencia de una anomalía ortopédica en el niño son la edad y la naturaleza del trastorno.

La edad tiene un valor orientador muy importante sobre el tipo de alteración ortopédica que va a aparecer en el niño. El médico conoce a qué edad se manifiestan los problemas más prevalentes y de este modo puede realizarse un diagnóstico precoz (recién nacido: inestabilidad de cadera; 1 año: genu varo fisiológico, torsión tibial; 2-7 años: genu valgo).

En relación a la naturaleza del problema, hay que diferenciar entre: alteraciones posturales (pie talo valgo),



Figura 1. Inclinómetro mecánico (*plurimeter Dr. Rippstein*).

deformidades aisladas (pie zambo) o en el contexto de una enfermedad previa (osteochondrodisplasias, parálisis cerebral) y malformaciones congénitas.

En Ortopedia Infantil, además de la exploración cotidiana del niño y el lactante, hay dos programas de detección precoz de la displasia del desarrollo de la cadera (DDC) en el RN (recién nacido) y en el lactante⁽¹⁻⁴⁾ y de las deformidades vertebrales^(5,6).

Las condiciones que debe reunir un programa de detección precoz son las siguientes:

- Que el sistema de exploración sea: simple, de bajo coste, no invasivo y pueda realizarse de forma generalizada⁽¹⁾.
- Que el sistema de exploración esté bien estructurado; es decir, que la variabilidad en su aplicación clínica sea muy reducida y que ofrezca altas tasas de fiabilidad intra e interobservador.
- Que la patología detectada suponga un problema notable de salud para el niño potencialmente afecto. Debe conocerse con precisión la historia natural de la alteración diagnosticada⁽⁷⁻⁹⁾.
- Que exista un tratamiento efectivo, con bajas tasas de complicaciones y de fácil aplicación⁽⁴⁾.

Material necesario

Se precisa de una consulta amplia, bien iluminada y ventilada, con una temperatura adecuada, con espejo en una pared, una camilla alta o con sistema hidráulico, con espacio libre para que el niño camine, tallímetro con peso de calibración manual o digital y podoscopio.

El material diagnóstico necesario para usar en la consulta comprende: martillo de reflejos de material flexible, cinta métrica, goniómetro clásico, inclinómetro mecánico (*plurimeter Dr. Rippstein*) (Fig. 1), medidor de deformidades craneales, *escoliómetro de Bunnell*, sonómetro, *torsiómetro de Perdriolle* de tamaño normal y reducido (para usar en radiología digital), nivelador de pelvis, juego de alzas de madera, plomada, escala analógica visual y dinamómetro digital. Recientemente, se pueden descargar programas en el teléfono móvil que permiten evaluar ciertos aspectos de la exploración ortopédica, como: la evaluación del dolor, la movilidad articular o la marcha⁽¹⁰⁾ (Tabla I).

Se puede completar la exploración con la utilización de escalas de valoración (*Alberta Infant Motor Scale-AIMS*, *escala de Mallet*, *escala de Ashworth* modificada por *Bohannon* y *perfil rotacional de Staheli*, entre otras) y con gráficos que nos informen sobre parámetros evolutivos (ángulo fémoro-tibial, índice acetabular, clasificación de la *ecografía de cadera de Graf*, ángulo cérico-diafisario).

Exploración ortopédica del recién nacido

La exploración comienza colocando al RN en decúbito supino sobre la camilla de exploración. Se evalúa: la movilidad espontánea (de interés para el diagnóstico precoz de la parálisis braquial neonatal o la parálisis cerebral), la presencia de angiomas, manchas café con leche (neurofibromatosis) y pliegues cutáneos profundos (*displasia de Streeter*), y se comienza el examen ortopédico reglado⁽¹¹⁾.

En primer lugar, se exploran las caderas por separado, se analiza la abducción de una cadera fijando la hemipelvis contralateral y se consigna si es completa, con o sin resistencia, o es incompleta, se evalúa la estabilidad mediante los *signos de Barlow* (que luxa la cadera previamente cen-

Tabla I. Aplicaciones para descargar en el teléfono móvil, útiles para diferentes aspectos de la exploración ortopédica

Dolor	Movilidad articular	Fuerza muscular	Deformidad vertebral	Postura	Equilibrio	Marcha	Espasticidad
Pain o meter	ROM	NedDiscapacidad/	ScolioTrack	Posture	BalanSens	Test de 6	X-Sens
Pain scale	Goniometer records	IBV	Scoligauge	Perfect	Balance	minutos	ASAS
	Angle finder	Fitness Power Meter		Posture Screen	Test	Gaitometer	
	Measure angle	MicroFet		Movil		Pie Nota	
	Clinometer					Step Recorder	
	Nivel Laser					Walking Quality	
						Kinorea	
						SIMI	

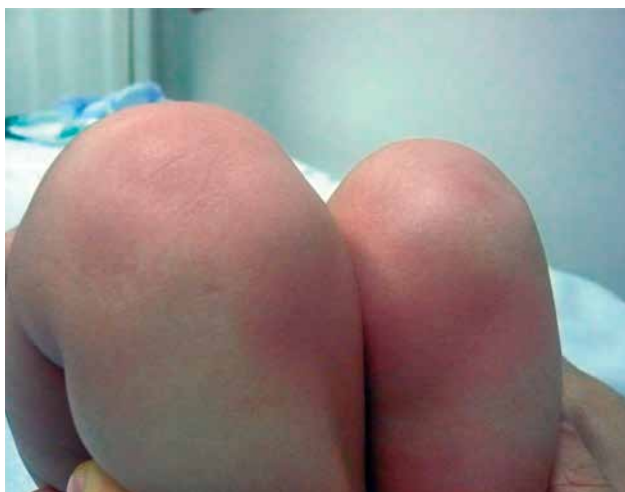

Figura 2. Signo de Galeazzi positivo izquierdo en una lactante de 3 meses con displasia del desarrollo de la cadera izquierda.

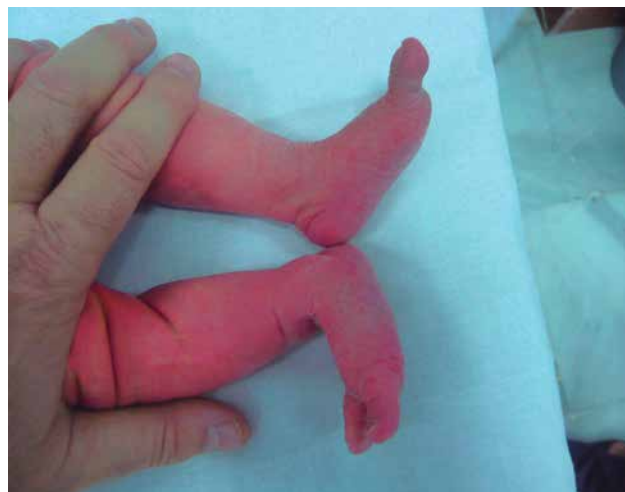

Figura 3. Astrágalo vertical derecho: convexidad característica de la planta del pie.

trada) y *Ortolani* (que reduce la cadera luxada), la existencia de un muslo aparentemente más corto mediante la *maniobra de Allis* o *Galeazzi* (Fig. 2), el ascenso del fémur luxado (*signo de Klisic*: se localiza el trocánter mayor y la espina ilíaca ántero-superior; en la cadera normal, la línea que une estos puntos apunta al ombligo y en la luxada pasa por debajo), la ausencia de flexo fisiológico en la cadera luxada y la sensación de pistonaje e inestabilidad al realizar presión axial con la cadera en flexión de 90° y aducción neutra⁽¹²⁾ (Tabla II).

Hay que tener en cuenta que, autores como *Graf*⁽¹³⁾ han puesto en entredicho la fiabilidad de la exploración física en el diagnóstico precoz de la displasia del desarrollo de la cadera y la superioridad con ese objetivo de la ecografía universal en el lactante. *Lipton y cols*⁽¹⁴⁾ apuntan que la *maniobra de Ortolani* solo es positiva en los primeros 28 días y *Chiara y De Pellegrin*⁽¹⁵⁾, también nos alertan sobre la baja *tasa de Ortolani* positivo en caderas ecográficamente patológicas. La limitación de la abducción tampoco es un signo muy fiable: *Castelein y Korte*⁽¹⁶⁾ nos informan de que el 46% de los lactantes con limitación de la movilidad tenían caderas normales; mientras que, el 31% de los que presentaban displasia del desarrollo de la cadera, mostraban una movilidad pasiva completa.

También en decúbito supino, se analiza la situación de la rodilla, que debe presentar un flexo fisiológico durante los primeros 6 meses, se evalúa la indemnidad del sistema ligamentario mediante el *test de Lachmann*, la existencia de un recurvatum excesivo (luxación congénita de la rodilla), la posición de la rótula (desplazada lateralmente en la luxación congénita de la rótula) y se valora la presencia de incurvación tibial uni o bilateral (pseudoartrosis congénita de tibia asociada o no a neurofibromatosis)⁽¹⁷⁾. Se finaliza la exploración en supino, con el estudio de los pies: flexión dorsal y plantar, medida con inclinómetro mecánico, alineación del antepié en relación al retropié, aspecto de la planta (Fig. 3) y presencia de pliegues anómalos.

A renglón seguido, se continúa la exploración en prono: se busca el incremento anormal de la rotación interna en la cadera luxada o displásica, la resistencia para completar la aducción pasiva (contractura unilateral de glúteo medio en la oblicuidad pélvica congénita) y el ascenso del pliegue poplíteo (mucho más fiable que la asimetría de otros plie-

Tabla II. Exploración de la cadera del lactante

Signo/maniobra	Sospecha diagnóstica	Edad
<i>Ortolani</i>	DDC	<1 mes
<i>Barlow</i>	DDC	<1 mes
Ausencia de flexo fisiológico	DDC	<1 mes
Limitación de la abducción	DDC/OPC/ artritis	Cualquier edad
<i>Galeazzi</i>	DDC/OPC / disimetría	Cualquier edad
<i>Klisic</i>	DDC	Cualquier edad
<i>Línea de Nelaton</i>	DDC	Cualquier edad
Incremento de la rotación interna	DDC	Cualquier edad
Asimetría de pliegues poplíteos	DDC/OPC/ disimetría	Cualquier edad
Telescopaje	DDC	Cualquier edad
Limitación de la aducción	OPC	Cualquier edad
Diferencia de longitud	DDC/OPC/ disimetría	Cualquier edad
<i>Trendelenburg</i>	DDC/artritis	>1 año

DDC: displasia del desarrollo de la cadera; OPC: oblicuidad pélvica congénita

gues, en la mayoría de los casos sin trascendencia clínica). Si seguimos el mismo orden proximal/distal que en supino, se continúa con la valoración del ángulo muslo-pie, que nos orienta sobre la presencia de torsión tibial y se finaliza de nuevo con la exploración del pie (aducto, abducto, aspecto convexo de la planta –astrágalo vertical o presencia de un arco longitudinal interno y externo aumentados– pie cavo, valgo-normal o varo-pie zambo). La posición del talón en relación a la pierna se analiza colocando el pie en ortoposición fuera de la camilla de exploración.

El examen de los miembros superiores incluye la valoración de la movilidad activa y pasiva de hombro, codo, muñeca y mano. El flexo de codo es normal hasta los 6 meses. La disminución de la movilidad activa unilateral aparece en: la parálisis braquial neonatal, la fractura de clavícula, la artritis séptica, la osteomielitis y la parálisis radial. La presencia aislada de rigidez de muñeca o dedos es característica de la artrogriposis distal. Los pliegues palmares únicos aparecen en el 49% de los RN con *síndrome de Down*, pero también se aprecian en el 4% de la población caucásica y el 16% de los chinos. Las malformaciones congénitas son muy evidentes: polidactilia, sindactilia, macrodactilia y *displasia de Steeter*, y deben ser valoradas, de forma precoz, por cirugía ortopédica o plástica.

La exploración ortopédica del RN finaliza con la valoración de la cabeza, el cuello y la columna vertebral. Se mide el perímetro cefálico y se observa la forma de la cabeza: normal o anormal (oxicefalia, turricefalia, braquicefalia, plagiocefalia, trigonocefalia, escafocefalia o clinocéfalia). La plagiocefalia postural es frecuente y cursa con aplanamiento unilateral de la parte parietooccipital, abombamiento frontal homolateral, abombamiento occipital/parietooccipital y pabellón auricular del lado aplanado adelantado y descendido (forma del cráneo en paralelogramo).

El examen de la columna comienza con el análisis de la movilidad pasiva cervical y la palpación del músculo esternocleidomastoideo (ECM) (aunque es rara la presencia de un nódulo en el RN). Se realiza, a continuación el *test de Adams* en sedestación y flexión anterior máxima (positivo en escoliosis congénita)^(17,18).

Exploración ortopédica del lactante

La exploración ortopédica del lactante sigue la misma estructura de la del RN con algunas diferencias.

A nivel axial, hay que descartar la presencia de una deformidad vertebral, sobre todo, en niños con: retraso motor, hipotonía, malformaciones viscerales o determinados síndromes pediátricos (escoliosis, que se detecta mediante el *test de Adams* en sedestación o cifosis lumbar que se valora con el lactante en prono, característica de la acondroplasia), y de tortícolis muscular (nódulo en el músculo ECM que suele aparecer alrededor del mes y luego va disminuyendo de tamaño, limitación de la rotación cervical ipsilateral, limitación de la lateralización contralateral y asimetría facial característica). La presencia de vellosidad localizada

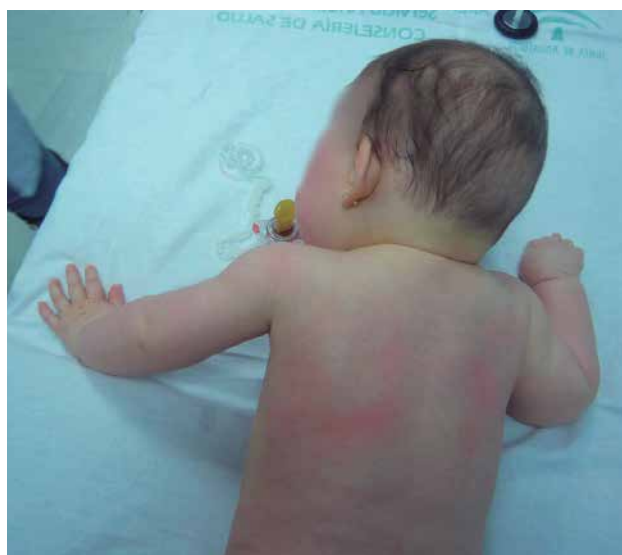

Figura 4. Movilidad espontánea asimétrica (puño cerrado derecho) en una lactante con hemiparesia.

o angioma a nivel lumbo-sacro, puede relacionarse con la presencia de disrafia espinal oculta. Las anomalías costales (depresión costal, *alergones de Sigaud*) y esternales (*pectum excavatum* o *carinatum*), también se asocian a deformidades vertebrales.

En el miembro superior, hay que prestar atención a la extensión del codo y a la movilidad pasiva de los dedos (limitada en artrogriposis distal, mucopolisacaridosis y dedo en resorte).

En el miembro inferior hay que explorar la cadera hasta que el niño camine: puede aparecer una limitación de la abducción o una oblicuidad pélvica (limitación de la abducción de la cadera alta y limitación de la aducción de la cadera baja; aparece a los 2-4 meses).

Es esencial realizar una correcta evaluación neurológica evolutiva: empatía, sonrisa social, extrañamiento, fijación y persecución ocular, orientación a los sonidos, movilidad espontánea normal, coordinación óculo-manual y desarrollo motor (es aconsejable el uso de algún instrumento de medida: *AIMS*). En el lactante con riesgo neurológico (pretérmino de peso inferior a 1.500 g, Apgar bajo, sepsis neonatal...) hay que prestar especial atención a la presencia de hipotonía axial (test de tracción anormal por encima de los 6 meses de edad), movilidad espontánea asimétrica (Fig. 4), persistencia de reflejos arcaicos (*Moro*, *grasping*, subida de escaleras, marcha automática, reflejos tónico-cervicales y laberínticos) e hipertonía y espasticidad periféricas (*pendulum test*, *maniobra de Thomas* o ángulo poplíteo mayor de 30° (Fig. 5), *escala de Ashworth*, *escala de Tardieu*)⁽¹²⁾.

Exploración ortopédica del niño

El examen ortopédico del niño comienza con la observación sobre la actitud del niño y sus movimientos espontá-

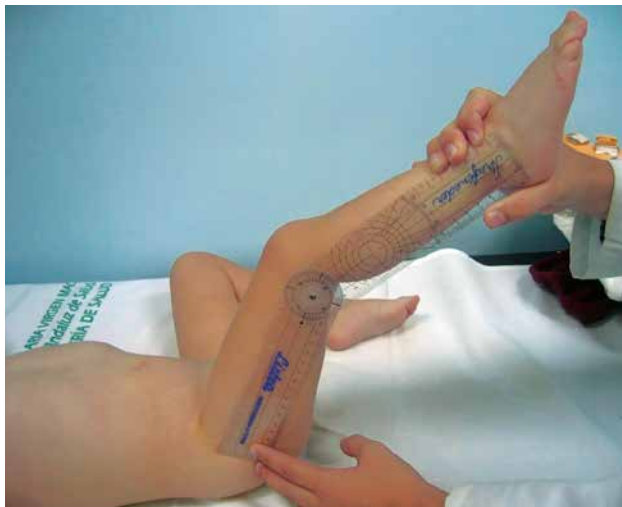

Figura 5. Medida del ángulo poplíteo con goniómetro.

neos. La presencia de rigidez, tanto vertebral como periférica es, casi siempre, signo de patología importante.

La valoración de la marcha constituye uno de los mayores retos de la exploración física; ya que, en la inmensa mayoría de los casos, se realiza de forma visual (con el apoyo ocasional, en casos seleccionados, de una grabación con vídeo) (Tabla III). Hay que hacer caminar al niño 1-2 minutos de modo normal, luego de talones y de puntillas, hacerle correr, ponerse de puntillas y saltar. La aplicación de escalas de valoración o la evaluación instrumentada de la marcha no es aplicable a la práctica clínica diaria, salvo en niños con parálisis cerebral (*Gross Motor Function Classification System*, tipos de Rodda, *Functional Mobility Scale*)⁽¹²⁾.

Seguimos con la exploración de la columna vertebral (Tabla IV). En primer lugar, se evalúa la actitud espontánea dinámica (durante la marcha o al desvestirse) y la estática (antepulsión de la cabeza y hombros, aumento de la cifosis o lordosis). En segundo lugar, se evalúa la movilidad vertebral global y segmentaria: cervical (extensión y flexión mediante la medida con cinta métrica de la distancia mentón-esternón, rotaciones: mentón-acromion, y lateralizaciones: lóbulo de la oreja-acromión), dorsal (flexión: *Schöber dorsal*; lateralizaciones: distancia dedo-suelo e índice de expansión torácica con cinta métrica; -normal

Signo	Sospecha diagnóstica
Plagiocefalia	Síndrome del niño moldeado Tortícolis muscular congénito Tortícolis postural Craneosinóstosis
Engrosamiento nodular o fusiforme del músculo esternocleidomastoideo	Tortícolis muscular congénito
Limitación en la rotación cervical	Tortícolis muscular congénito (unilateral) <i>Síndrome de Klippel-Feil</i> (bilateral)
Lateralización cervical sin limitación	Tortícolis postural Tortícolis secundario a alteración visual o auditiva <i>Síndrome de Sandifer</i> Tortícolis neurogénico
<i>Test de Adams +</i>	Síndrome del niño moldeado Escoliosis congénita Escoliosis idiopática infantil Escoliosis asociada a diferentes síndromes pediátricos
Incremento de la cifosis/ cifosis lumbar	Niño hipotónico Cifosis congénita
Angioma o zona de vellosidad	Malformación vertebral
Rigidez vertebral	Discitis Tumor Inestabilidad cervical Hernia discal

>5 cm, disminuido en espondilitis anquilosante-) y lumbar (flexión: *test de Schöber* modificado, patológico si es menor de 18,5 cm; ritmo lumbo-pélvico; normal cuando la lordosis lumbar pasa a cifosis en flexión, distancia dedo-suelo; rotaciones y lateralizaciones). En tercer lugar, se analiza el plano sagital: medidas de las flechas cervical, torácica, lumbar y sacra; cálculo del índice cifótico (flecha cervical + flecha lumbar + flecha sacra / 2; normal entre 30 y 55) y del índice lordótico (flecha lumbar - la mitad de la flecha sacra;

Tabla III. Sistemas de evaluación de la marcha en el niño

Análisis observacional	Escalas de valoración	Análisis instrumental
Análisis observacional no estructurado	<i>Edinburgh Visual Gait Scale</i>	Laboratorio de análisis del movimiento
Análisis observacional de la marcha con vídeo	<i>Rancho Los Amigos System</i>	Pasillo instrumentalizado
Tiempo en caminar 15 metros	<i>Physician Rating Scale</i>	Acelerometría
Tiempo en caminar 10 metros	<i>Rivermead Visual Gait Assessment</i>	Estéreo-fotogrametría
Test de los 6 minutos	<i>Functional Mobility Scale</i>	Electromiografía
Test del minuto	<i>Gillette Functional Assessment Questionnaire</i>	Ergometría
	<i>Gait Deviation Index</i>	
	<i>Gait Profile Index</i>	



Figura 6. Gibosidad toracolumbar izquierda de 25° medida con escoliómetro de Bunnell, en niña con parálisis cerebral de tipo tetraparesia espático-distónica.

normal entre 20 y 40)⁽¹⁹⁾. Para terminar, se explora el plano frontal (asimetrías, eje occípito-interglúteo, *test de Adams* en bipedestación, sedestación y prono). La realización del *test de Adams* en bipedestación (en niños mayores de 5 años o colaboradores) debe realizarse de forma rigurosa. El paciente debe colocarse con los pies paralelos y separados 10-15 cm y el médico debe colocarse detrás y ordenar al niño que vaya agachándose despacio. Debe observarse si la región vertebral está paralela al suelo (escasa flexión: región cervical o cervico-torácica, flexión intermedia: región torácica y flexión máxima: región lumbar). La vista puede detectar salientes laterales (gibas) superiores o 1-2°, lo que quiere decir que si visualmente no apreciamos diferencias, podemos establecer que el test es negativo; si hay una gibosidad, debe ser medida con el escoliómetro (Fig. 6), recomendándose la realización de una telerradiografía pósterio-anterior y lateral de la columna vertebral en bipe, si se superan los 5°. En caso de dolor vertebral, se realizará una palpación segmentaria y reiterada de las apófisis espinosas, ligamento interespinoso, articulares posteriores y musculatura paravertebral; se practicarán las maniobras sacroilíacas (compresión frontal y de espina ilíaca antero-superior; compresión posterior del sacro) y los signos de posible afectación medular y/o radicular.

A continuación, exploramos los miembros superiores: balance articular (BA) y balance muscular manual (BMM); búsqueda de signos inflamatorios o deformidades; aplicación de test clínicos a demanda (Tabla V). Después, los miembros inferiores: caderas (BA, BMM, presencia de oblicuidad, test clínicos); rodillas (BA, BMM, alineación: varo, valgo, flexo, recurvatum, presencia de signos inflamatorios, derrame sinovial, signos ligamentarios y meniscales, valoración del aparato extensor). Por último, los pies (BA, BMM, retropié, antepié, huella plantar, varo-valgo: normal entre 0 y 10° de valgo medido con el ángulo formado por la línea media de la pierna y del calcáneo o *línea de Helbing*); test clínicos (*Jack*: positivo si aparece el arco longitudinal al realizar tracción aislada en dirección dorsal sobre el 1^{er} dedo en el pie plano; *Coleman* o *block-test*, que consiste en colocar un alza en la

parte externa del talón y comprobar si el varo se corrige o no; *Silverskjold*: se mide la flexión dorsal del tobillo con la rodilla en extensión y flexión, si no varía hay acortamiento de bíceps sural y sóleo, si mejora la movilidad en flexión, la afectación es solo del bíceps) (Tabla VI). La dismetría de miembros inferiores se mide mediante confrontación directa de los maléolos tibiales, la distancia ombiligo-maléolo tibial y la distancia espina ilíaca ántero-superior-maléolo tibial.

Para la medición del BA, se recomienda la utilización del inclinómetro mecánico y la transcripción a la historia clínica mediante el sistema SFTR⁽²⁰⁾. *Mudge y cols*⁽²¹⁾ nos ofrecen valores de referencia sobre BA, en niños entre 4 y 16 años. La realización del BMM dependerá de la colaboración del niño (edad y capacidad cognitiva); se utiliza la *escala de Daniels* u *Oxford* que es aceptada internacionalmente (5: fuerza normal; 4: contra resistencia ligera-moderada; 3: contra la gravedad; 2: movilidad posible eliminando la gravedad; 1: contracción muscular sin generar movimiento; y 0: parálisis).

Como aspectos complementarios, valoraremos la presencia de hiperlaxitud articular (*criterios de Wynne-Davies*), la realización del *perfil rotacional de Staheli*^(18,22) (ángulo de progresión del pie, rotación interna y externa de cadera, ángulo muslo-pie y forma del pie), que es de gran utilidad para el diagnóstico y seguimiento de las alteraciones rotacionales del miembro inferior (anteversión y retroversión femoral, torsión tibial y aducto/abducto del antepié).

Hay que tener en cuenta, para finalizar, que la patología neurológica infantil (parálisis cerebral, mielomeningocele, neuropatías periféricas, miopatías...) origina deformidades

Tabla V. Significado clínico de diferentes hallazgos en el miembro superior del niño

Signo	Sospecha diagnóstica
Movimiento activo asimétrico	Parálisis braquial neonatal Fractura de clavícula Artritis Sífilis congénita Parálisis cerebral de tipo hemi/monopléjico
Limitación dolorosa de la movilidad	Artritis Pronación dolorosa
Limitación de la extensión/supinación del codo	Artrogriposis Osteocondrodisplasias Sinóstosis radio-cubital
Acortamiento simétrico	Osteocondrodisplasias
Pulgar alojado	Retraso madurativo Parálisis cerebral Artrogriposis distal
Flexo de la interfalángica del pulgar	Dedo en resorte
Rigidez de los dedos	Artrogriposis distal Mucopolisacaridosis

Tabla VI. Significado clínico de diferentes hallazgos del miembro inferior en el niño

Signo	Sospecha diagnóstica
Cojera	Displasia del desarrollo de la cadera Sinovitis transitoria de la cadera Artritis idiopática juvenil Artritis infecciosa <i>Enfermedad de Perthes</i> <i>Epi-fisiolisis capitis femoris</i> Necrosis avascular de la cabeza femoral <i>Displasia de Meyer</i> Dismetría de miembros inferiores Parálisis cerebral Coalición tarsal Miotopías Distonía Discitis Osteoma osteoide Leucemia
<i>Genu flessum</i>	Fisiológico <6 meses Artrogriposis Parálisis cerebral Artritis idiopática juvenil
<i>Genu recurvatum</i>	Artrogriposis Hiperlaxitud articular Luxación congénita de la rodilla
<i>Genu varum</i>	Fisiológico <24 meses <i>Enfermedad de Blount</i> Osteocondrodisplasia Raquitismo Lesión fisaria
<i>Genu valgum</i>	Fisiológico >24 meses (límite de 10°) Hiperlaxitud articular Osteocondrodisplasia Lesión fisaria Luxación congénita de la rótula
Limitación de la flexión dorsal del tobillo <10°	Pie zambo <i>Acortamiento de Aquiles</i> Parálisis cerebral Parálisis espástica familiar Artrogriposis distal
Varo de calcáneo	Pie zambo Pie cavo neurológico
Aducto del antepié	Metatarso aducto Pie zambo
Presencia de arco longitudinal externo en el pie del lactante	Pie cavo
Aspecto convexo de la planta	Astrágalo vertical

ortopédicas secundarias, frecuentemente graves y progresivas. Sin embargo, en ocasiones, es la presencia de ciertas alteraciones ortopédicas la que nos debe hacer sospechar una causa neurológica oculta o no manifiesta aún de forma clara: pie cavo-varo en la *enfermedad de Charcot-Marie-Tooth* o en la *ataxia de Friedreich*, escoliosis en la *siringomielia* o *síndrome de Arnold-Chairi*, coxa valga en el retraso motor simple o secundario y tortícolis en tumores de fosa posterior. Una exploración neurológica básica debe completar siempre la exploración ortopédica que aquí hemos descrito^(12,17,18).

Bibliografía

- Lehmann HP, Hinton R, Morello P, Santoli J and the Committee on Quality Improvement, and Subcommittee on Developmental Dysplasia of the Hip. Developmental Dysplasia of the Hip Practice Guideline: Technical Report. Pediatrics. 2000; 105: e57.
- Shorter D, Hong T, Osborn DA. Screening programmes for the developmental dysplasia of the hip in newborn infants. Cochrane Database of Systematic Reviews. 2011, Issue 9, Art N° 004595.
- Laborie LB et al. Screening strategies for hip dysplasia. Long-term outcomes of a randomized controlled trial. Pediatrics. 2013; 132: 492-502.
- Holen KJ, Tegnander A, Bredland T, Johansen OJ, Saether OD, Eik SH, Terjesen T. Universal or selective screening of the neonatal hip using ultrasound? A prospective, randomised trial of 15529 newborn infants. J Bone Joint Surg Br. 2002; 84: 886-890.
- Richards S, Vitale MG. Screening in idiopathic scoliosis in adolescents. An information statement. J Bone Joint Surg Am. 2008; 90-A: 195-198.
- Nussinovitch M, Finkelstein Y, Amir J, Greenbaum E, Volovitz B. Adolescent screening for orthopedic problems in high school. Public Health. 2002; 116: 30-32.
- Farsetti P, Weinstein SL, Ponseti IV. The long-term functional and radiographic outcomes of untreated and non-operatively treated metatarsus adductus. J Bone Joint Surg Am. 1994; 76: 257-265.
- Katz D. The Etiology and Natural History of Idiopathic scoliosis. JPO Journal of Prosthetics and Orthotics. 2003; 15: S3-S10.
- Seringe R, Bonnet JC, Katti E. Pathogeny and natural history of the congenital dislocation of the hip. Orthopaedics & Traumatology: Surgery and Research. 2013, vol. 100.
- Garcés Pérez L. Tecnología asequible en consulta para el análisis de la marcha. XIX Jornadas Científicas de la Sociedad Española de Rehabilitación Infantil. La marcha normal y patológica. Madrid, 28 y 29 de Marzo de 2014. www.seri.es.
- Best Practice Statement. Routine Examination of the newborn, NHS Quality Improvement Scotland, 2004.
- Redondo García MA, Conejero Casares JA. Rehabilitación Infantil. Madrid; Editorial Médica Panamericana; 2013.
- Graf R, Mohajer M, Plattner F. Hip sonographie update. Quality-management, catastrophes, tips and tricks. Med Ultrason. 2013; 15: 299-303.
- Lipton GE, Guille JT, Altiok H, Bowen R, Harche HT. A reappraisal of the Ortolani examination in children with developmental dysplasia of the hip. J Pediatr Orthop. 2007; 27: 27-31.
- Chiara A, De Pellegrin M. Developmental dysplasia of the hip: to screen or not to screen with ultrasound. Early Human Development. 2013; 89S4: S102-S103.
- Castelein RM, Korte J. Limited hip abduction in the infant. J Pediatr Orthop. 2001; 21: 668-670.

17. Tachdjian MO. Ortopedia clínica pediátrica. Diagnóstico y tratamiento. Buenos Aires: Editorial Médica Panamericana; 1999.
18. Staheli LT. Pediatric Orthopaedic Secrets. 2nd ed. Philadelphia: Hanley & Belfus; 2003.
19. Santonja F, Martínez I. Clínica y exploración de las alteraciones axiales del raquis y pelvis. En: Santonja F, Martínez I. Valoración Médico Deportivas del Escolar. Murcia: Secretariado de Publicaciones e Intercambio Científico de la Universidad de Murcia; 1992.
20. Sánchez Fernández R, Conejero Casares JA. Medición del balance articular: sistema SFTR. Método estandarizado y rápido de medir la movilidad articular. Ipain web 2012.
21. Mudge AJ, Bau KV, Purcell LN et al. Normative reference values for lower limb joint range, bone torsión, and alignment in children aged 4-16 years. J Pediatr Orthop B. 2013; 23: 15-25.
22. Jacquemier M, Glard Y, Pomeroy V, Viehweger E, Jouve JL, Bollini. Rotational profile of the lower limb in 1319 healthy children. Gait & Posture 2008, doi: 10.106.

Caso clínico

Varón de 21 meses con antecedentes de pérdida del bienestar fetal y sepsis al nacimiento, que es remitido a Rehabilitación Infantil para valoración ortopédica. El control cefálico se produjo tardíamente a los 6 meses y la sedestación a los 8-9 meses con inicio normal de la marcha a los 14 meses.

En la exploración física inicial, se observa facies con hipertelorismo y epicantus, hiperelasticidad cutánea (Fig. 1) e hiperlaxitud articular (Fig. 2) (5/5 *criterios de Wynne-Davis*).

Se opta en principio, por recomendar: calzado adecuado, ejercicios de fortalecimiento muscular isotónico, estimular la marcha y la carrera, y deportes de carga.

Se sospecha *síndrome de Ehlers Danlos* que es confirmado por dermatología.

A los cuatro años y dos meses, se observa pie plano-valgo bilateral reductible con radiografía patológica (Fig. 3), por lo que se añade al tratamiento, la utilización de ortesis plantar.

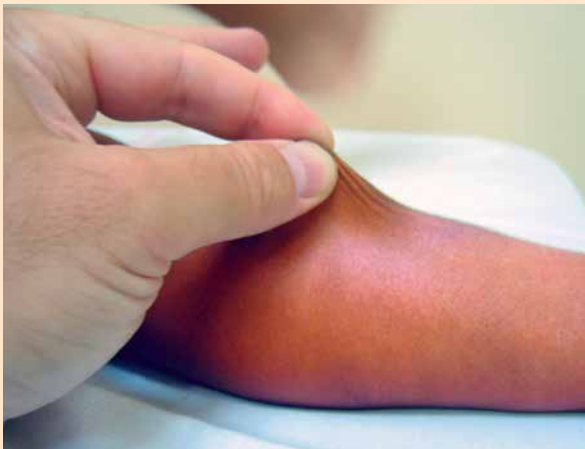

Figura 1. Hiperelasticidad cutánea.

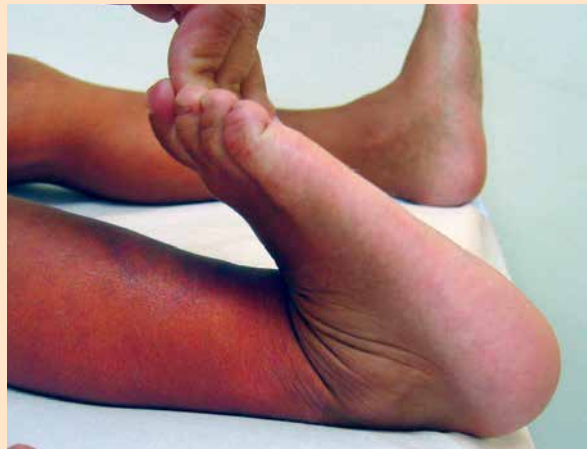

Figura 2. Hiperlaxitud articular.

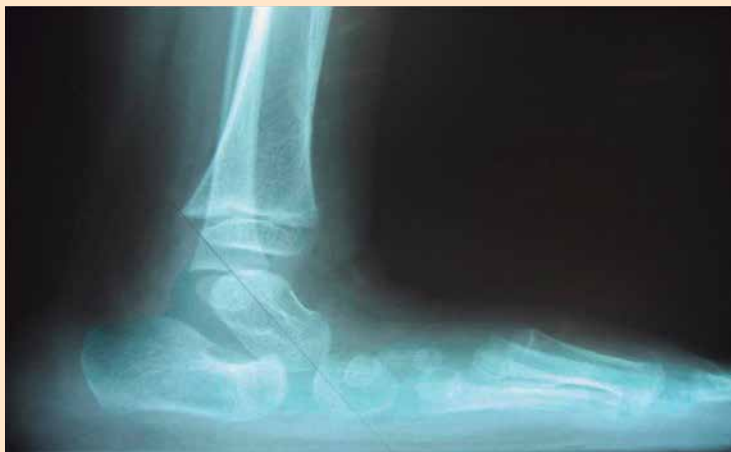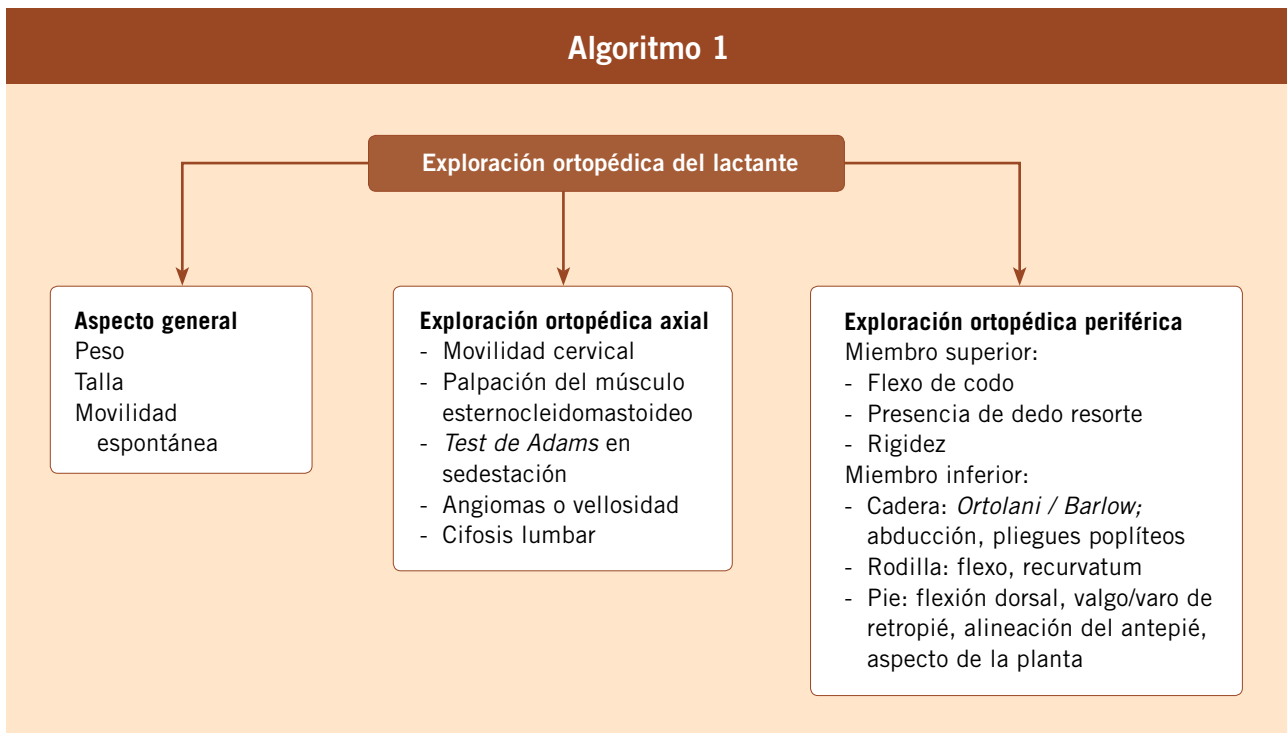


Figura 3. Pie plano secundario. Verticalización del astrágalo con hundimiento del arco longitudinal.

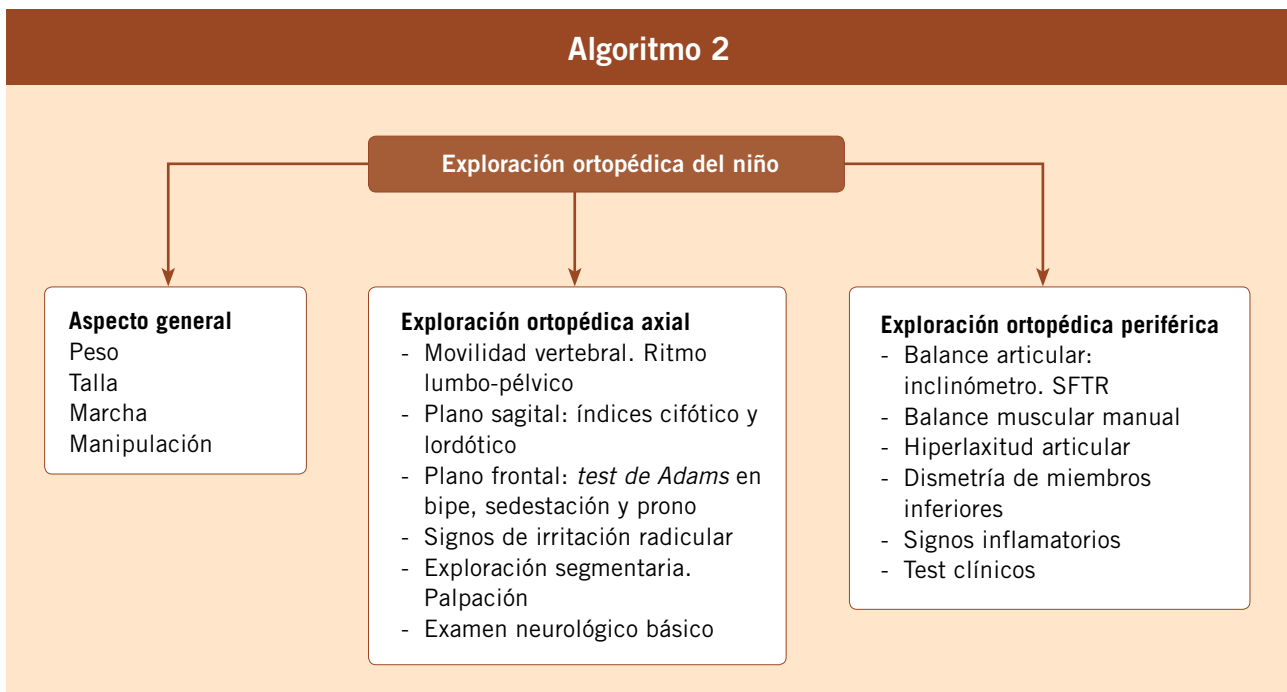
Preguntas

1. **El sistema SFTR es:**
 - a. Un método para evaluar las deformidades vertebrales por planos.
 - b. Un protocolo de exploración de la marcha.
 - c. Útil para la valoración del balance articular.
 - d. Específico de las alteraciones ortopédicas del pie.
 - e. Esencial en el examen de la movilidad voluntaria del lactante.
2. **La limitación de la abducción de cadera en el lactante:**
 - a. Se presenta en el 46% de caderas ecográficamente normales.
 - b. Es patológica en más del 75% de los casos.
 - c. Se asocia, si es bilateral, a oblicuidad pélvica.
 - d. Debe ser tratada con órtesis de abducción ligera.
 - e. Evoluciona de forma favorable sin tratamiento.
3. **El test de Coleman tiene interés clínico en:**
 - a. Pie plano rígido.
 - b. Pie cavo del lactante.
 - c. Pie cavo-valgo.
 - d. Pie cavo-varo.
 - e. Pie plano-valgo flexible.
4. **El perfil rotacional de Staheli no incluye:**
 - a. Ángulo muslo-pie.
 - b. Rotación externa de cadera.
 - c. Ángulo de progresión del pie.
 - d. Forma del pie.
 - e. Alineación de la rodilla: valgo/varo.
5. **La mejor maniobra para valorar la espasticidad del tríceps sural es:**
 - a. *Éscala de Ashworth* modificada.
 - b. *Pendulum* test.
 - c. *Test de Tardieu*.
 - d. *Test de Silverskjold*.
 - e. La presencia de clonus.

Algoritmo 1



Algoritmo 2



Respuestas correctas

1. C
2. A
3. D
4. E
5. C