sepeap

Pediatría Integral

Órgano de expresión de la Sociedad Española de Pediatría Extrahospitalaria y Atención Primaria

VOLUMEN XVI
NÚMERO 4
MAYO 2012
CURSO V

Programa de Formación Continuada en Pediatría Extrahospitalaria

Sumario

Editorial
Próximo Congreso SEPEAP: XXVI Congreso Nacional de Pediatría Extrahospitalaria y III Congreso Internacional Hispano-Luso de Pediatría Extrahospitalaria
C. Coronel Rodríguez 271

Acné
J.M. Pascual Pérez, M.C. De Hoyos López 275

Alteraciones del pelo y las uñas
J.M. Azaña Defez 286

Sarna, pediculosis y picaduras de insectos
J. García Dorado, P. Alonso Fraile 301

Trastornos de la pigmentación: léntigos, nevus y melanoma. Fotoprotección
G.M. Garnacho Saucedo, J.C. Moreno Giménez 321

e Regreso a las Bases
Principios de la terapéutica médica dermatológica
R. de Lucas, L. Noguera Morel, P. Maldonado Cid, M. Feito Rodríguez 332

Brújula para Educadores
La nueva ciencia de la prevención
J.A. Marina 333

El Rincón del Residente
Imagen en Pediatría Clínica. Haz tu diagnóstico
B. Fernández Caamaño, M.M. Romero López, B. Calderón Llopis
A hombros de gigantes
+Pediatrí@
D. Gómez Andrés 337

e Investigar en Atención Primaria
Ética e investigación clínica en Pediatría
I. Galende Domínguez 342

Noticias 343

sepeap

Pediatría Integral

Órgano de expresión de la Sociedad Española de Pediatría Extrahospitalaria y Atención Primaria

Programa de Formación Continuada en Pediatría Extrahospitalaria

Consejo editorial

Director Fundador
Dr. J. del Pozo Machuca

Directora Ejecutiva
Dra. M.I. Hidalgo Vicario

Subdirectores Ejecutivos
Dr. J. de la Flor i Brú
Dr. J.C. Silva Rico

Junta directiva de la SEPEAP

Presidente de Honor
† Dr. F. Prandi Farras

Presidente
Dr. J.L. Bonal Villanova

Vicepresidente
Dr. V. Martínez Suárez

Secretario
Dr. J.C. Silva Rico

Tesorero
Dr. L. Sánchez Santos

Vocales
Dra. M.E. Benítez Rabagliati
Dr. C. Coronel Rodríguez
Dra. M.C. Ferrández Gomáriz
Dr. J. García Pérez
Dra. A.M. Rodríguez Fernández

Jefe de Redacción
Dr. J. Pozo Román

Secretaría Técnica
C. Rodríguez Fernández

Consultoría Docente

Prof. J. Brines Solares
Sección de Educación Pediátrica de la AEP

Prof. M. Crespo Hernández
Comisión Nacional de Especialidades

Dr. F. Malmierca Sánchez
Expresidente de la SEPEAP

Prof. M. Moya Benavent
Comisión Nacional de Especialidades

Consejo de Redacción
Vocales Regionales. Pediatría Extrahospitalaria

Dr. J.C. García Palomeque
S. Andalucía Occidental y Extremadura

Dr. V. Bolivar Galiano
S. Andalucía Oriental

Dr. J. Sanz Aguareles
S. Aragón, La Rioja y Soria

Dr. J. Pellegrini Belinchón
S. Asturias, Cantabria y Castilla-León

Dr. R. Fos Valentín
S. Balear

Dra. A. Cansino Campuzano
S. Canaria, sección Las Palmas

Dr. A. Hernández Hernández
S. Canaria, sección Tenerife

Dr. M. Sampedro Campos
S. Galicia

Dr. Patricio Ruiz Lázaro
S. Madrid

Dr. J.L. Grau Olivé
S. Castilla-La Mancha

Dra. A.M. Rodríguez Fernández
S. Sureste, Murcia

Dra. M.A. Plaza Miranda
S. Valenciana

Asesoría Docente

Prof. J. Álvarez Guisasola
Valladolid

Prof. J. Ardura Fernández
Valladolid

Prof. J. Argemí Renom
Sabadell

Prof. A. Blanco Quirós
Valladolid

Prof. E. Borrajo Guadarrama
Murcia

Prof. J. Brines Solares
Valencia

Prof. M. Bueno Sánchez
Zaragoza

Prof. J.J. Cardesa García
Badajoz

Prof. E. Casado de Frías
Madrid

Prof. M. Casanova Bellido
Cádiz

Prof. M. Castro Gago
Santiago

Prof. M. Crespo Hernández
Oviedo

Prof. M. Cruz Hernández
Barcelona

Prof. A. Delgado Rubio
Madrid

Prof. E. Doménech Martínez
Tenerife

Prof. G. Galdó Muñoz
Granada

Prof. M. García Fuentes
Santander

Prof. J. González Hachero
Sevilla

Prof. M. Hernández Rodríguez
Madrid

Prof. R. Jiménez González
Barcelona

Prof. S. Málaga Guerrero
Oviedo

Prof. A. Martínez Valverde
Málaga

Prof. J.A. Molina Font
Granada

Prof. L. Morales Fochs
Barcelona

Prof. M. Moya Benavent
Alicante

Prof. A. Nogales Espert
Madrid

Prof. J. Peña Guitián
Santiago

Prof. J. Pérez González
Zaragoza

Prof. M. Pombo Arias
Santiago

Prof. J. Quero Jiménez
Madrid

Prof. V. Salazar Alonso-Villalobos
Salamanca

Prof. R. Tojo Sierra
Santiago

Prof. A. Valls Sánchez de Puerta
Sevilla

En portada

Las glándulas sudoríparas forman, junto con las glándulas sebáceas, los folículos pilosos y las uñas, las fáneras o anexos cutáneos. Las glándulas sudoríparas segregan sudor bajo el control del SN autónomo según diferentes factores (temperatura, humedad, edad, sexo, ejercicio, nerviosismo, etc.), contribuyen a la regulación térmica y, junto con las glándulas sebáceas, participan en el manto ácido de la piel y en la formación de una emulsión epicutánea que protege la piel y el cabello.

Pediatría Integral

Fundada en 1995

PEDIATRÍA INTEGRAL (Programa de Formación Continuada en Pediatría Extrahospitalaria) es el órgano de Expresión de la Sociedad Española de Pediatría Extrahospitalaria y Atención Primaria (SEPEAP).

PEDIATRÍA INTEGRAL publica artículos en castellano que cubren revisiones clínicas y experimentales en el campo de la Pediatría, incluyendo aspectos bioquímicos, fisiológicos y preventivos. Acepta contribuciones de todo el mundo bajo la condición de haber sido solicitadas por el Comité Ejecutivo de la revista y de no haber sido publicadas previamente ni enviadas a otra revista para consideración. PEDIATRÍA INTEGRAL acepta artículos de revisión (bajo la forma de estado del arte o tópicos de importancia clínica que repasan la bibliografía internacional más relevante), comunicaciones cortas (incluidas en la sección de información) y cartas al director (como fórum para comentarios y discusiones acerca de la línea editorial de la publicación).

PEDIATRÍA INTEGRAL publica 10 números al año, y cada volumen se complementa con dos suplementos del programa integrado (casos clínicos, preguntas y respuestas comentadas) y un número extraordinario con las actividades científicas del Congreso Anual de la SEPEAP.

PEDIATRIA INTEGRAL se distribuye entre los pediatras de España directamente. SWETS es la Agencia Internacional de Suscripción elegida por la revista para su distribución mundial fuera de este área.

© Reservados todos los derechos. Absolutamente todo el contenido de PEDIATRÍA INTEGRAL (incluyendo título, cabecera, mancha, maquetación, idea, creación) está protegido por las leyes vigentes referidas a los derechos de propiedad intelectual.

Todos los artículos publicados en PEDIATRÍA INTEGRAL están protegidos por el Copyright, que cubre los derechos exclusivos de reproducción y distribución de los mismos. Los derechos de autor y copia (Copyright) pertenecen a PEDIATRÍA INTEGRAL conforme lo establecido en la Convención de Berna y la Convención Internacional del Copyright. Todos los derechos reservados. Además de lo establecido específicamente por las leyes nacionales de derechos de autor y copia, ninguna parte de esta publicación puede ser reproducida, almacenada o transmitida de forma alguna sin el permiso escrito y previo de los editores titulares del Copyright. Este permiso no es requerido para copias de resúmenes o abstracts, siempre que se cite la referencia completa. El fotocopiado múltiple de los contenidos siempre es ilegal y es perseguido por ley.

De conformidad con lo dispuesto en el artículo 534 bis del Código Penal vigente en España, podrán ser castigados con penas de multa y privación de libertad quienes reprodujeren o plagiaren, en todo o en parte, una obra literaria, artística o científica fijada en cualquier tipo de soporte sin la preceptiva autorización.

La autorización para fotocopiar artículos para uso interno o personal será obtenida de la Dirección de PEDIATRÍA INTEGRAL. Para librerías y otros usuarios el permiso de fotocopiado será obtenido de Copyright Clearance Center (CCC) Transactional Reporting Service o sus Agentes (en España, CEDRO, número de asociado: E00464), mediante el pago por artículo. El consentimiento para fotocopiado será otorgado con la condición de quien copia pague directamente al centro la cantidad estimada por copia. Este consentimiento no será válido para otras formas de fotocopiado o reproducción como distribución general, reventa, propósitos promocionales y publicitarios o para creación de nuevos trabajos colectivos, en cuyos casos deberá ser gestionado el permiso directamente con los propietarios de PEDIATRÍA INTEGRAL (SEPEAP). ISI Tear Sheet Service está autorizada por la revista para facilitar copias de artículos sólo para uso privado.

Los contenidos de PEDIATRIA INTEGRAL pueden ser obtenidos electrónicamente a través del Website de la SEPEAP (www.sepeap.org).

Los editores no podrán ser tenidos por responsables de los posibles errores aparecidos en la publicación ni tampoco de las consecuencias que pudieran aparecer por el uso de la información contenida en esta revista. Los autores y editores realizan un importante esfuerzo para asegurar que la selección de fármacos y sus dosis en los textos están en concordancia con la práctica y recomendaciones actuales en el tiempo de publicación.

No obstante, dadas ciertas circunstancias, como los continuos avances en la investigación, cambios en las leyes y regulaciones nacionales y el constante flujo de información relativa a la terapéutica farmacológica y reacciones de fármacos, los lectores deben comprobar por sí mismos, en la información contenida en cada fármaco, que no se hayan producido cambios en las indicaciones y dosis, o añadido precauciones y avisos importantes. Algo que es particularmente importante cuando el agente recomendado es un fármaco nuevo o de uso infrecuente.

La inclusión de anuncios en PEDIATRÍA INTEGRAL no supone de ninguna forma un respaldo o aprobación de los productos promocionales por parte de los editores de la revista o sociedades miembros, del cuerpo editorial y la demostración de la calidad o ventajas de los productos anunciados son de la exclusiva responsabilidad de los anunciantes.

El uso de nombres de descripción general, nombres comerciales, nombres registrados... en PEDIATRÍA INTEGRAL, incluso si no están específicamente identificados, no implica que esos nombres no estén protegidos por leyes o regulaciones. El uso de nombres comerciales en la revista tiene propósitos exclusivos de identificación y no implican ningún tipo de reconocimiento por parte de la publicación o sus editores.

Las recomendaciones, opiniones o conclusiones expresadas en los artículos de PEDIATRÍA INTEGRAL son realizadas exclusivamente por los autores, de forma que los editores declinan cualquier responsabilidad legal o profesional en esta materia.

Los autores de los artículos publicados en PEDIATRÍA INTEGRAL se comprometen, por escrito, al enviar los manuscritos, a que son originales y no han sido publicados con anterioridad. Por esta razón, los editores no se hacen responsables del incumplimiento de las leyes de propiedad intelectual por cualesquiera de los autores.

PEDIATRÍA INTEGRAL está impresa en papel libre de ácido. La política de los editores es utilizar siempre este papel, siguiendo los estándares ISO/DIS/9706, fabricado con pulpa libre de cloro procedente de bosques mantenidos.

ACTIVIDAD ACREDITADA 5,6 créditos por número

Comisión de Formación Continuada SISTEMA NACIONAL DE SALUD

Actividad Acreditada por la Comisión Autonómica de Formación Continuada de Galicia, integrada en el Sistema de Acreditación de la Formación Continuada de los Profesionales Sanitarios de carácter único para todo el Sistema Nacional de Salud con **5,6 créditos**.

Asociación Española de Pediatría AEP

SWETS SUBSCRIPTION SERVICE

GRUPO ESPAÑOL DE REVISTAS

MINISTERIO DE CULTURA BIBLIOTECA NACIONAL

CSIC Consejo Superior de Investigaciones Científicas CENTRO DE INFORMACION Y DOCUMENTACION CIENTIFICA. C.I.N.D.O.C.

CEDRO Nº asociado: E00464

ÍNDICE MÉDICO ESPAÑOL

Excerpta Medica on-line

EXCERPTA MEDICA

Visítenos en **www.sepeap.org,** allí encontrará:

- Información actualizada
- Boletín de inscripción a la SEPEAP (gratuito para los MIR de pediatría: los años de residencia más uno)
- Normas de publicación
- Cuestionario *on-line* para la obtención de créditos
- El Rincón del residente: Casos e imágenes clínicas

Secretaría de redacción

Ergon. Srta. Carmen Rodríguez
C/ Arboleda, 1. 28221 Majadahonda (Madrid)
carmen.rodriguez@ergon.es

© Sociedad Española de Pediatría Extrahospitalaria y Atención Primaria

Edita: Sociedad Española de Pediatría Extrahospitalaria y Atención Primaria (SEPEAP)
Coordinación Editorial: Ergon

I.S.S.N. 1135-4542
SVP: 188-R-CM
Depósito Legal M-13628-1995

PAPEL ECOLÓGICO ECOLOGIC PAPER

Impreso en papel libre de ácido
Printed on acid free paper

sepeap

Pediatría Integral

Official publication of the Spanish Society of Community Pediatrics and Primary Care

VOLUME XVI
NUMBER 4
MAY 2012
COURSE V

Continuing Education Program in Community Pediatrics

Summary

Editorial
Next SEPEAP Congress: XXVI National Congress of Community-Based Pediatrics and the III Spanish-Portuguese International Congress of Pediatrics in the Community
C. Coronel Rodríguez 271

Acne
J.M. Pascual Pérez, M.C. De Hoyos López 275

Alterations of the skin and nails
J.M. Azaña Defez 286

Scabies, pediculosis and insect bites
J. García Dorado, P. Alonso Fraile 301

Pigmentation disorders: lentigines, nevi and melanoma. Photoprotection
G.M. Garnacho Saucedo, J.C. Moreno Giménez 321

Return to the Fundamentals
Principles of dermatologic therapy
R. de Lucas, L. Noguera Morel, P. Maldonado Cid, M. Feito Rodríguez 332

Compass for Educators
The new science of prevention
J.A. Marina 333

The Resident´s Corner
Images in Clinical Pediatrics. Make your diagnosis
B. Fernández Caamaño, M.M. Romero López, B. Calderón Llopis
On the Shoulders of Giants
+Pediatrí@
D. Gómez Andrés 337

Research in Primary Care
Clinical research ethics in Pediatrics
I. Galende Domínguez 342

News 343

ACCREDITED BUSINESS 5,6 credits by number

Comisión de Formación Continuada
SISTEMA NACIONAL DE SALUD

> “¡Os esperamos en Sevilla!
> Nuestra principal meta es que la temática resulte atractiva, que se fomente la participación activa de los asistentes y que ésta tenga unas repercusiones positivas para nuestro trabajo diario, la asistencia a nuestros niños”

Cristóbal Coronel Rodríguez
Presidente del Comité Organizador del XXVI Congreso Nacional de la Sociedad Española de Pediatría Extrahospitalaria y Atención Primaria

Editorial

PRÓXIMO CONGRESO SEPEAP: XXVI CONGRESO NACIONAL DE PEDIATRÍA EXTRAHOSPITALARIA Y III CONGRESO INTERNACIONAL HISPANO-LUSO DE PEDIATRÍA EXTRAHOSPITALARIA

Sevilla del 4-6 de octubre 2012

Estimados compañeros:

Estamos preparando el próximo congreso de nuestra Sociedad (SEPEAP) que mantiene el mismo objetivo de los de ediciones anteriores, de querer mejorar la asistencia médica infantil actualizando y revisando los conocimientos del pediatra extrahospitalario y de Atención Primaria (AP). Igualmente, contamos con un importante elenco de ponentes, que en este caso superará los 80, la mayoría pediatras, y todos ellos de reconocido prestigio y expertos en las distintas materias a tratar tanto de la AP como de la Especializada, que ayudarán a mantener al día los conocimientos y avances científicos. Nuestra principal meta es que la temática resulte atractiva, que se fomente la participación activa de los asistentes y que éstas tengan unas repercusiones positivas para nuestro trabajo diario, la asistencia a nuestros niños.

Este Congreso nos presenta unas peculiaridades y detalles diferenciadores respecto a otros que les han precedido. Nuestra ciudad se abre y prepara con motivo de un Congreso Internacional, en el que participan y colaboran compañeros portugueses de gran valía que nos enriquecen, no sólo con el trato personal, sino con su calidad científica. En la situación actual de crisis que nos encontramos, debemos aprovechar para avanzar y optimizar medios, debemos eliminar barreras; nos parece en algunos casos más cercano y de mayor relación la Pediatría de nuestros vecinos portugueses, cuyas fronteras ya han sido suprimidas, que gastar esfuerzos en crear otras artificiales dentro de nuestro propio país, con una Pediatría de Atención Primaria ibérica más unida.

Desde el punto de vista del interés personal y del individual de cada uno, os animo a participar en el Congreso aportando comunicaciones pues, al tratarse de un Congreso Internacional con la participación de nuestra sociedad hermana de Portugal (SPA) en los baremos de méritos de las bolsas de trabajo y en los concursos de oposición (comentario dirigido a los compañeros actualmente con contratos eventuales e interinos o residentes) su valoración quintuplica, y a veces multiplica por 10, su puntuación, y en la carrera profesional igualmente supone una gran aportación por ser una evidencia de las difíciles de conseguir. Además, se está gestionando la acreditación docente del Congreso en función de la asistencia y participación en las diferentes sesiones. Por todo ello, os animamos a participar en

el XXVI Congreso de la SEPEAP del que tenéis información en la web: www.congresosepeap2012.com.

También, acogemos en la jornada del sábado el encuentro anual que habitualmente tenemos la SEPEAP con la Sociedad Española de Odontología Infantil Integrada (SEOII) y la Sociedad de Pediatría de Andalucía Occidental y Extremadura (SPAOYEX), que se mantendrá en un espacio próximo y comunicado, que no junto, en el nuevo Palacio de Congresos. Esta conjunción con la colaboración con la SEOII, cuyas jornadas tienen un sistema de acreditación y participación independiente, nos permite la oportunidad de reunir a muchos profesionales con una visión integrada del niño, de gran interés para aquellos congresistas que quieran asistir o participar en este encuentro sin coste adicional alguno.

Podrá haber un interés institucional, o la necesidad de avanzar en un determinado campo; disponer de recursos y de profesionales motivados en una investigación, pero a veces la Administración defiende posturas, protocolos y registros de actividades que suelen estar muy alejadas de la realidad, de la actividad asistencial diaria, en donde sí se implican las sociedades científicas. A una Sociedad lo que la mantiene viva son sus grupos de trabajo especializados, y los pediatras de AP hemos podido demostrar esta inquietud, constituyendo grupos de trabajo pujantes y notables a los que hemos reservado salas dentro del Palacio de Congresos para que puedan reunirse y elaborar sus proyectos. Para mejor coordinación y logística, sería recomendable la solicitud previa a la agencia de viajes Pacífico, organizadora del evento.

Dentro de la Medicina, la excelencia nace de la actitud personal, de la vocación, la capacidad y la formación. Las primeras características son el componente personal de nuestro valor como médicos. La formación, por el contrario, precisa de una puesta a punto más o menos esforzada y prolongada, en el que el autodidactismo es una negligencia de alto riesgo. Por supuesto que esta excelencia no va a resolver los inconvenientes del exceso de trabajo diario, la creciente burocratización de nuestras consultas ni la enervante presión asistencial, ni mejoras retributivas ni profesionales, ni otros de los muchos problemas comunes a toda la Atención Primaria, en un sistema con accesibilidad infinita y que sólo sabe de números, en donde prima más la cantidad que la calidad.

Nosotros, los pediatras, más que nadie, queremos mejorar la calidad de la asistencia pediátrica y, desde nuestra Sociedad, somos conscientes de la necesidad de buscar la mayor sintonía posible con las diferentes Administraciones, con las que forzosamente se ha de compartir el interés por esclarecer determinados problemas y por favorecer la coordinación interniveles con la continuidad, adecuación y coherencia de los Servicios de Pediatría Extrahospitalaria y Atención Primaria con los demás Servicios Sanitarios y recursos sociales de la comunidad. Por eso, la mesa redonda profesional, este año, la hemos orientado hacia las relaciones entre el pediatra de AP con el hospitalario, médicos de familia e instituciones.

Con respecto al programa científico, hemos asumido el reto de orientarlo hacia la problemática, cada vez más frecuente en nuestras consultas, o de mayor actualidad y/o situaciones nuevas que van surgiendo y que nos consumen más tiempo, bien por ser de reciente manejo en AP, como son los problemas de alteración de conducta (en el límite con la psiquiatría infantil), o emergentes, como el autismo; cuando nos vemos superados en la atención del final de una vida que se pretende sea en el ambiente familiar y habitual (antes del abordaje exclusivo hospitalario) con la atención a los cuidados paliativos y dolor; los planteamientos del menor maduro o no (bioética y adolescencia). Igualmente, se aborda desde diversos aspectos, cómo se ve afectado el niño en el proceso de separación de los padres, como éste nos afecta a nuestro trabajo diario y cómo debemos realizarlo con las mejores garantías de seguridad para el paciente.

Por otro lado, como no podemos permitirnos el lujo de estar de espalda a los nuevos avances, se incluye una presentación sobre la influencia de las nuevas redes sociales en la Pediatría y las novedades terapéuticas recientes, destacando las de vacunación infantil, que tendrá lugar casi coincidiendo con el Congreso.

En relación con los talleres, se han dispuesto una gran variedad y cantidad, hasta 12 planteamientos eminentemente prácticos, con temas como: la Simulación Avanzada, Asma, Ecografía en Atención Primaria, Dismorfología y/o Enfermedades raras, Dermatología, Cardiología, EKG básico en Atención Primaria y problemas frecuentes, Radiología práctica, Cirugía menor, Ortopedia, Habilidades Emocionales o de Comunicación, Enfermedades Digestivas Prevalentes y Odontología, con todo lo que el pediatra de AP debe saber. Ya está la aplicación en la web con un programa informático que permite apuntarse al taller que uno desee, incluso de hacer cambios, siempre que haya plazas disponibles.

Agradezco sinceramente la oportunidad que la Dirección de la Revista *Pediatría Integral* me ofrece con esta posibilidad de poder dirigirme a ustedes y la confianza depositada por parte de la Junta Directiva y asamblea de la SEPEAP en nosotros para la organización de este importante evento e invitaros en nombre del Comité Organizador y en el mío propio a asistir al próximo XXVI Congreso Nacional de Pediatría Extrahospitalaria y III Congreso Internacional Hispano-Luso de Pediatría Extrahospitalaria.

Os esperamos en Sevilla.

Acné

J.M. Pascual Pérez*, M.C. De Hoyos López**
*Pediatra EAP. Centro de Salud Pintores. Parla, Madrid. **Pediatra EAP. Centro de Salud Dr. Pedro Laín Entralgo. Alcorcón, Madrid. Servicio Madrileño de Salud (SERMAS)

Resumen

El acné es la enfermedad dermatológica más frecuente, con una prevalencia en la adolescencia casi universal. Constituye un motivo de consulta médica cada vez más frecuente, en el contexto de una conciencia social que apuesta fuerte por la estética y con posibilidades terapéuticas cada día más novedosas y eficaces, exigiendo una actitud menos pasiva por parte de los facultativos en su tratamiento.
La mayoría de los pacientes con acné se deben manejar en Atención Primaria, donde la figura del pediatra, desde su posición de especialista accesible y capacitado, debe ser clave para realizar una correcta orientación diagnóstico-terapéutica precoz de esta "enfermedad de la adolescencia", que cada vez es más prevalente y tiene consecuencias en la edad adulta.
Esta revisión tiene por objeto guiar a los pediatras de Atención Primaria para llevar a cabo esta función.
Se comentan los principales grupos terapéuticos relacionados con esta patología, orientando su eficacia e indicaciones según los mecanismos etiopatogénicos y el tipo de lesión predominante, además de sus necesidades especiales de farmacovigilancia.
Finalmente, se propone una guía de prescripción práctica según la Medicina Basada en la Evidencia y el Uso Racional de Medicamentos.

Abstract

Acne is the most frequent dermatologic diseases, with prevalence almost universal in adolescence. Actually it is a reason of medical care in progressive increase, because our society bets strong by the aesthetic and there are new more effective therapeutic possibilities every day. Our patients are demanding a less passive medical attitude in the treatment of acne vulgaris. Most people with acne can be managed in primary care, where the figure of pediatrician, accessible and enabled specialist, play a key position for an early appropriate management of this "adolescent's disease" that every time has greater prevalence and consequences in adults. This review is intended to help guide primary care physicians and pediatricians for performing this function. We report the main therapeutical drugs, management, efficacy and indications according to physiopathology and the different types of lesion, besides we must control possible adverse effects. Finally, we reports a practical prescribing guideline based on Rational Use of Medicines and Evidence-Based Medicine.

Palabras clave: Acné; Adolescente; Atención Primaria; Uso Racional de Medicamentos.

Key words: *Acne; Adolescent; Primary Health Care; Rational Use of Medicines.*

Pediatr Integral 2012; XVI(4): 275-285

Introducción

El acné representa actualmente la patología dermatológica más frecuente. Afecta en torno al 80-90% de los adolescentes, con un pico máximo de incidencia entre los 14 y 17 años[1-4]. En nuestro medio, Guerra obtiene una prevalencia del 74% en adolescentes, máxima entre los 14 y 16 años, disminuyendo según avanza la edad (19% de los 18 a 24 años). Sin embargo, este descenso no se correlaciona con su intensidad: estos adultos jóvenes padecen un 30% de formas moderadas o graves y el 50% consul-

tan al dermatólogo (frente al 18% de los adolescentes)[5,6].

Se estima que supone del 25 al 60% de las consultas al dermatólogo[1,4]. Sin embargo, Torrelo y cols. sitúan el acné en el quinto grupo más frecuente (sólo un 6% del total) en un estudio prospectivo de incidencia de diagnósticos nuevos en una consulta de dermatología pediátrica hospitalaria durante 10 años (1990-1999). Dada su afectación, en mayor o menor grado, casi universal en la edad puberal, estos datos son reflejo de la frecuente automedicación (incluso sin asesoramiento farmacéutico) y, sobre todo, de que, en la mayoría de los casos, el seguimiento y tratamiento son casi exclusivos de Atención Primaria, siendo las derivaciones más propias de edades no pediátricas[1,3,4]. Puede darse en cualquier edad y, así, el 20% de los niños en el período neonatal (*acné neonatorum,* por paso transplacentario de andrógenos) y los primeros años de vida pueden desarrollarlo (Fig. 1)[2,4,6]. Los factores genéticos se evidencian en la alta concordancia entre gemelos y en que en la mitad de los escolares con acné, sus padres también lo presentaron[2,3]. La raza negra y la japonesa muestran una incidencia menor que la raza blanca[1]. Es igual de frecuente en ambos sexos, aunque las mujeres parecen tener formas más persistentes mientras que, las de los varones son más graves[5,6].

Hasta hace poco tiempo, el acné era casi aceptado como un proceso fisiológico sin necesidad de terapia salvo en casos muy graves. Pero, cada vez, toma más fuerza la iniciativa de los pediatras de tratar incluso las formas más leves, en prevención de posibles secuelas físicas y psicológicas por su repercusión en la calidad de vida y autoestima[2-4,6,7].

Etiopatogenia

Es una enfermedad inflamatoria crónica de la unidad pilosebácea, que se caracteriza por la formación de comedones, pápulas, pústulas, nódulos, quistes, máculas y/o cicatrices[1,2-4,6]. La patogenia del acné parece ser multifactorial, con distinta implicación de los siguientes factores[1-4]:

a) Aumento de la secreción sebácea.
b) Hiperqueratosis ductal.
c) Colonización bacteriana por *Propionibacterium acnes.*
d) Inflamación secundaria.

El exceso de secreción sebácea y la hiperqueratosis ductal producen una obstrucción de los folículos sebáceos y originan los comedones abiertos y cerrados. El acné no es un proceso infeccioso, pero sí existe colonización de *Propionibacterium acnes,* que condiciona la aparición de mediadores de la inflamación. Existen, además, otros factores que pueden agravar el acné, como son: la menstruación, la aplicación tópica de productos muy grasos o la exposición al cloro[1-3]. En cambio, la dieta (chocolate, etc.) y el estrés emocional no han mostrado evidencias de influir sobre el acné[1-4,8].

Figura 1.

Diagnóstico

Es de gran utilidad comenzar por una anamnesis detallada sobre: duración y cambios en las lesiones, tratamientos previos y su efectividad (muchos pacientes ya se han automedicado), medicamentos y productos químicos y grado de aceptación o afectación psicológica en el adolescente. En el abordaje diagnóstico del acné, se deben considerar cuatro aspectos fundamentales: **tipo de lesión** (de predominio inflamatorio o no inflamatorio), **gravedad** (intensidad - estadio de las lesiones), **extensión** (afectación de cara, pecho y/o espalda) y **factores asociados**[1-4].

Tabla I. Tipos de lesiones acnéicas

Lesiones no-inflamatorias
1. Comedones cerrados (puntos blancos o microquistes)
2. Comedones abiertos (puntos negros o barrillos)

Lesiones inflamatorias superficiales
1. Pápulas
2. Pústulas

Lesiones inflamatorias profundas
1. Nódulos
2. Quistes

Lesiones residuales
1. Máculas
2. Cicatrices

Tipo de lesión

El acné es un trastorno polimorfo, en el que pueden aparecer distintos tipos de lesiones al mismo tiempo o evolutivamente.

Se diferencian tres tipos de lesiones: inflamatorias, no inflamatorias y residuales (Tabla I)[1-3,7].

El **comedón cerrado o punto blanco** es una lesión puntiforme, microquística y blanquecina o del color de la piel en la que no se aprecia el orificio folicular. Representa una dilatación del conducto pilosebáceo por la obstrucción ductal. Los comedones cerrados o microquistes son las lesiones más características del acné y las más frecuentes en los púberes[1,7].

El **comedón abierto o punto negro** constituye una lesión plana o levemente sobreelevada, de menos de 3 mm de diámetro habitualmente, y abierta al exterior, con un tapón córneo central marrón o negro (por el depósito de melanina y que no se relaciona con falta de higiene). Su contenido es duro y seco (Fig. 2).

La **pápula** se presenta como una lesión sobreelevada, eritematosa y sin acúmulo de líquido visible. Su tamaño oscila entre 1-5 mm de diámetro y es levemente dolorosa a la palpación, al tratarse de una lesión inflamatoria. Habitualmente, se origina a partir de un comedón abierto y, raramente, de un comedón cerrado.

Figura 2.

Figura 3.

Figura 4.

Figura 5.

Tabla II. Diagnóstico diferencial del acné

- **Rosácea:** más frecuente en mayores de 30 años y se asocia con telangiectasias y eritema difuso; ausencia de comedones, nódulos o cicatrices
- **Foliculitis y forúnculo:** frotis de cultivo con *Staphylococcus aureus*
- **Sicosis de la barba:** persistente seudo-foliculitis del área de la barba, por incarnación del pelo hacia dentro, en varones de raza negra
- **Quistes de *millium:*** son pequeños quistes de queratina, más comunes alrededor de los ojos, que no tienen un punto central
- **Dermatitis perioral:** eritema y pequeñas pápulas alrededor de la boca, zona nasolabial y, a veces, párpado inferior

Tabla III. Estadios del acné

- **Grado 0:** pre-acné (se caracteriza por una hiperqueratosis folicular)
- **Grado 1:** comedones y pápulas (acné comedoniano)
- **Grado 2:** pápulas y pústulas superficiales
- **Grado 3:** pústulas profundas y algún nódulo
- **Grado 4:** nódulos, quistes y cicatrices (acné nódulo-quístico)

La **pústula** es una lesión derivada de la pápula pero más blanca y profunda, con un punto purulento central que se deseca en pocos días. Puede evolucionar a máculas o cicatrices residuales (Fig. 3).

Los **nódulos** son lesiones inflamatorias profundas, dolorosas, recubiertas de piel normal o eritematosa (Fig. 4).

Los **quistes,** de tamaño variable y contenido purulento, suelen evolucionar a la formación de cicatrices.

Las **cicatrices** pueden ser deprimidas o hipertróficas (queloides). Son típicas del acné nódulo-quístico. Habitualmente, se localizan en pecho y espalda (en forma de **máculas** atróficas) y en el ángulo mandibular. También, es frecuente una hiperpigmentación postinflamatoria crónica residual (Fig. 5).

Finalmente, es importante realizar el diagnóstico diferencial con las "reacciones acneiformes", las cuales suelen ser monomorfas y no presentan puntos negros. Otros posibles diagnósticos diferenciales se recogen en la tabla II[1-4,10].

Gravedad - estadio de las lesiones

(Tabla III)

Es muy importante registrar en la historia clínica la intensidad del acné en el momento del diagnóstico, lo cual permitirá realizar una valoración mucho más precisa de la respuesta al tratamiento y su evolución.

No obstante, de manera práctica, se suele simplificar en leve, moderado y grave; y algunos autores hablan de muy grave cuando asocian afectación sistémica (conglobata y fulminans)[1-4,7,8,10].

Extensión

El acné afecta, casi fundamentalmente, a la cara (99%), pero también a la espalda (60%) y pecho (15%). Por tanto, no debemos únicamente limitarnos a la inspección facial[1,3,4].

Factores asociados

Existen algunas variantes clínicas de acné secundarias a factores exógenos[2-4]:

- **Acné excoriado:** suelen ser mujeres con trastornos psicológicos que pinzan su piel, exacerbando incluso las lesiones más leves.
- **Erupciones acneiformes por fármacos:** corticoides orales y tópicos (acné esteroideo), andrógenos, fenitoína, fenobarbital, isoniazida, rifampicina y otros.
- **Alteraciones endocrinas:** síndrome del ovario poliquístico, síndrome de Cushing y síndrome adrenogenital pueden inducir acné.
- **Acné exógeno:** por cosméticos, aceites, alquitranes, hidrocarburos clorados e, incluso, traumatismos (acné mecánico).

Formas especiales de acné grave, son[2-4,11]:

- **Acné conglobata:** forma crónica con múltiples lesiones, muy inflamatorias, intensamente dolorosas, con formación de abscesos y tendencia a la fistulización con un mal olor característico.

- **Acné fulminans:** forma aguda infrecuente, propia de varones en la segunda década de la vida, con múltiples lesiones dolorosas pustulosas que originan úlceras necróticas y cicatrices residuales, localizadas en los dos tercios superiores del tronco. Suele asociar alteraciones sistémicas osteoarticulares.

Por lo general, en el acné no suele ser necesario realizar ningún estudio complementario, salvo en pacientes con signos de hiperandrogenismo (pubarquia precoz, velocidad de crecimiento y edad ósea aceleradas u olor corporal intenso en prepúberes; o alteraciones menstruales, infertilidad, hirsutismo o alopecia androgénica después de la pubertad), a los que se derivará a Atención Especializada para realizar estudio hormonal (testosterona, S-DHEA, LH, FSH) y edad ósea[1-4,8,10]. Los cultivos de las lesiones sólo se deben realizar excepcionalmente, en casos de sospecha de foliculitis por Gram-negativos resistentes al tratamiento (lesiones inflamatorias en áreas perioral y nasal)[2-4,10].

Función del pediatra de Atención Primaria: abordaje terapéutico

El tratamiento del acné debe ir dirigido a corregir los factores etiológicos implicados; es decir, regular la secreción sebácea, evitar la obstrucción folicular y formación de comedones y eliminar la proliferación bacteriana y la inflamación. El enfoque terapéutico ha de ser individualizado, considerando la forma clínica del acné y su gravedad, las circunstancias sociales del paciente, edad, sexo y la percepción de la enfermedad por parte del adolescente.

Una terapia pactada y consensuada con el propio adolescente incrementará el grado de adhesión terapéutica y, por tanto, las posibilidades de éxito[2-4,8,9].

Así pues, el pediatra de Atención Primaria representa el especialista más accesible e idóneo para atender la mayoría de los casos de acné juvenil; realizando un abordaje diagnóstico-terapéutico precoz y con un estrecho seguimiento evolutivo que garantizará unos resultados satisfactorios, minimizando la posibilidad de secuelas físicas y/o psicológicas.

Medidas generales:

- Explicar al paciente claramente la naturaleza de la enfermedad, los posibles efectos adversos de la terapia y su duración, habitualmente prolongada, para evitar las falsas expectativas a corto plazo y el abandono terapéutico. Se debe insistir en que el tratamiento busca el "control" de la enfermedad y no utilizar términos como "curación".
- Detectar posibles factores agravantes o predisponentes (medicamentos, sustancias químicas…).
- Desaconsejar la manipulación de las lesiones e insistir en una adecuada limpieza e higiene cutánea.
- Evitar el uso de cosméticos comedogénicos (cremas, lociones, geles, maquillajes…) y recomendar como alternativa interesante los cosméticos libres de grasa *(oil-free)*.
- No hay evidencia que justifique cambios dietéticos[1-4,8,10].
- Preguntar sobre el impacto psicosocial del acné (problemas en el colegio, dismorfofobia) y, en casos en que parece ser especialmente grave o desproporcionado, considerar usar una escala de calidad de vida para monitorizarlo[3,7,12,13].

Tratamiento tópico

El tratamiento tópico es el pilar fundamental en el que se debe basar el manejo del acné en Atención Primaria. Es la primera línea en formas leves y moderadas, tanto no inflamatorias como inflamatorias[1-5,8-12].

Las principales opciones de terapia tópica se recogen en la tabla IV.

No hay evidencias suficientes para recomendar una duración determinada del tratamiento, pero, en general, se recomienda mantenerlo al menos 6 semanas para evaluar su eficacia, y 3 ó 4 meses para obtener el máximo beneficio.

La elección de la formulación (presentación) viene determinada por el tipo de piel y preferencias personales: gel o solución para pieles grasas, crema para secas y loción para grandes superficies. El vehículo puede ser determinante en cuanto a su tolerabilidad (por ejemplo, los geles de base alcohólica suelen ser más irritantes que las cremas)[2-4,10].

Las consideraciones generales del tratamiento tópico se recogen en la tabla V. Se debe dar la información y el plan terapéutico por escrito.

Retinoides tópicos

Son derivados naturales o sintéticos de la vitamina A. En España, se comercializan la tretinoína, la isotretinoína, el adapaleno y el tazaroteno (aunque este último sólo tiene autorización en psoriasis). Su efecto fundamental es anticomedogénico, evitando la formación del tapón córneo en el canal folicular (queratolítico potente). Los retinoides están indicados especialmente en el acné de predominio comedoniano y pápulopustuloso leve. Disminuyen la presencia de lesiones en un 40-70%[2,8-10]. Pueden combinarse con antibióticos tópicos o peróxido de benzoilo a diferentes horas del día. Suelen tardar en mostrar resultados de 4 a 6 semanas y, además, se debe advertir al paciente que su acné puede parecer empeorar inicialmente, debido a sus efectos adversos más comunes semejantes a una quemadura solar leve (irritación local, sequedad, quemazón y eritema)[2-4,8-11]. Pero no existe evidencia de que verdaderamente empeore (aumente el número de lesiones) y, posteriormente, se suele conseguir tolerancia[13]. Para minimizarlos, se recomienda aplicarlo gradualmente, empezando por concentraciones menores. Además, especialmente en pacientes con piel muy sensible, se recomienda empezar su aplicación en un área limitada (generalmente, la cara) dejando un contacto inicial de 30 minutos, lavando posteriormente con agua abundante, e incluso a noches alternas hasta poder mantener el producto toda la noche[2-4,8-10]. También, pueden producir fotosensibilidad; por lo que, se debe recomendar su aplicación nocturna con lavado matutino, utilizar fotoprotectores y evitar la exposición solar excesiva. Los retinoides son teratógenos y están contraindicados durante el embarazo. En aquellas mujeres en edad fértil que reciban dicha terapia, se recomendará utilizar un método de anticoncepción efectivo[3,4].

Ácido azelaico

Es un inhibidor competitivo de la conversión de testosterona en 5-dehi-

Tabla IV. . Principales tratamientos tópicos anti-acnéicos

Retinoides tópicos		
Tretinoína	Dermojuventus®	Crema 0,4%
	Retirides®	Crema 0,025 / 0,05 / 0,1%
Isotretinoína	Isotrex®	Gel 0,05%
Adapaleno	Differine®	Gel 0,1%
Tazaroteno	Zorac®	Gel 0,05 / 0,1%
Ácido azelaico		
	Skinoren®	Crema 20%
	Zeliderm®	Crema 20%
	Finacea®	Gel 15%
	Zelaika®	Gel 15%
Peróxido de benzoilo		
	Benoxygel®	Gel 2,5 / 5 / 10%
	Oxiderma®	Wash-gel 5%; gel 5 / 10%
	Panoxyl Wash®	*Loci* 10%
	Peroxacne®	Gel 5 / 10%
	Peroxiben Plus®	Gel 2,5 / 5 / 10%; limp-gel 5 / 10%; color gel 5%
	Solucel®	Crema 4%
	Stop Espinillas Normaderm®	Crema 10%
Antibióticos tópicos		
Clindamicina	Clinwas tópico®	Gel / sol 1%
	Dalacin tópico®	Emuls / sol hidroalcohólica 1%
	Zindaclin®	Gel 1%
Eritromicina	Deripil®	Gel / sol 2%
	Eridosis®	Toall 2%
	Euskin®	Sol 2%
	Loderm®	Gel 2%
	Zineryt®	Sol Zn + eritromicina 4% (asociación)
Asociaciones tópicas		
Retinoides + antibiótico		
Isotretinoína + eritromicina	Isotrex Eritromicina®	Gel 0,05% + eritromicina 2%
Tretinoína + eritromicina	Loderm Retinoico®	Sol 0,05% + eritromicina 2%
Peróxido de benzoilo + antibiótico		
Peróxido de benzoilo + clindamicina	Duac®	Gel 5% + clindamicina 1%
Retinoides + peróxido de benzoilo		
Adapaleno + peróxido de benzoilo	Epiduo®	Adapaleno gel 0,1% + peróxido de benzoilo gel 2,5%
	Tactuaben®	Adapaleno gel 0,1% + peróxido de benzoilo gel 2,5%

Loci: loción; wash-gel: gel limpiador; limp-gel: gel limpiador; emuls: emulsión; sol: solución; toall: toallita.

drotestosterona. Tiene efecto queratolítico y bactericida (sobre *P. acnes* y *S. epidermidis*). Se aplica al 20% y puede producir irritaciones (aunque con menor frecuencia que el peróxido de benzoilo) y, excepcionalmente, fotosensibilización. Es despigmentante, por lo que puede ser útil en aquellos casos en que existe hiperpigmentación residual[2-4]. Puede ser una alternativa en caso de mala tolerancia a los retinoides tópicos, aunque es menos efectivo[3,4,9,10].

Peróxido de benzoilo

Es un agente oxidante con acción bactericida, comedolítica moderada y antiinflamatoria[1-4,8-12]. La reducción de la inflamación, su principal efecto, se consigue incluso a bajas concentraciones, por lo que, ante la falta de respuesta en acné leve o moderado generalmente es preferible asociar otro anti-acnéico comedolítico que incrementar la concentración[4,12]. Puede producir, ocasionalmente, eritema, descamación o irritación (exfoliación o *peeling*) y el 1-2% de los pacientes presentan dermatitis alérgica de contacto. Inicialmente, se aplica una vez al día y, si se tolera bien, dos veces al día; aunque es conveniente no aplicarlo simultáneamente (a la misma hora) con otros preparados tópicos para evitar irritaciones. Conviene advertir al paciente que el peróxido de benzoilo puede decolorar el cabello y la ropa, por lo que se suele administrar por la mañana[1-4,8,10].

Tabla V. Tratamiento tópico: consideraciones generales

- Se debe administrar de forma prolongada y constante: al menos 6 semanas para evaluar su eficacia
- Se aplicará sobre toda la zona afecta, no sólo sobre las lesiones
- Evite los ojos y la boca
- Funcionan mejor si se aplican sobre piel seca, tras 20 o 30 minutos de una higiene adecuada (lavado con jabón neutro y agua)
- Algunos tratamientos tópicos pueden ser irritantes inicialmente, produciendo sequedad cutánea que puede minimizarse con una crema hidratante no comedogénica *oil-free*
- Conviene utilizar una concentración baja del principio activo durante los primeros días
- Se recomienda su aplicación gradual, dejando un contacto inicial de 30 minutos, que se irá aumentando gradualmente antes de ser retirado mediante lavado, y pudiendo iniciarse su aplicación a días alternos o cada 3 días. La tolerancia de la piel va aumentado con tiempo

Aunque parece que no existe evidencia de que el peróxido de benzoilo asociado en el mismo producto con otros tratamientos tópicos (clindamicina en España) sea más eficaz que los monofármacos por separado, sí parece que pueden ser sinérgicos y, sobre todo, se disminuyen las resistencias bacterianas[2,4,13].

Antibióticos tópicos

Además de su efecto bacteriostático o bactericida frente a *P acnes,* tienen un efecto antiinflamatorio directo. Son útiles en las formas leves y moderadas de acné inflamatorio, pero son poco eficaces en los comedones no-inflamatorios. Disminuyen el número de lesiones inflamatorias en un 45-70%[2,8-9]. Eritromicina al 2% y clindamicina al 1% son los antibióticos tópicos más ampliamente utilizados; ya que, las tetraciclinas pueden manchar la piel y la ropa de amarillo. Pueden usarse 1 ó 2 veces al día, pero suelen obtenerse mejores resultados si se aplican 1 vez al día en combinación con peróxido de benzoilo u otro agente queratolítico. Es más útil emplear conjuntamente diferentes agentes tópicos dirigidos a distintos aspectos de la patogénesis de la enfermedad, aunque aplicados de manera no simultánea (a distintas horas del día). Su empleo aislado puede conducir al desarrollo de resistencias bacterianas y, por el mismo motivo, tampoco deben utilizarse de manera simultánea con antibióticos orales[1-4,8-13].

Otros agentes tópicos

El lavado con un jabón suave o un limpiador antes de la aplicación de los preparados tópicos contribuye a eliminar el exceso de sebo superficial y los detritus celulares, actuando como agentes coadyuvantes en el tratamiento del acné. Los mejor tolerados son los jabones neutros o ácidos. La higiene facial conviene realizarla dos veces diarias[1-4,8].

Los alfa-hidroxiácidos son ácidos orgánicos naturales (ácido glicólico, láctico, cítrico, málico…) que rompen la cohesión de los queratinocitos y producen un efecto exfoliante superficial. Indicados sobre todo en el acné comedoniano. El más utilizado es el ácido glicólico al 5 y 10% en crema, gel o solución, 1-2 veces diarias. Sus efectos irritantes son escasos.

Los preparados que contienen sulfuros y ácido salicílico presentan, habitualmente, una eficacia inferior al resto de tratamientos tópicos más modernos. Sin embargo, el ácido salicílico puede ser una opción en algunos pacientes con acné comedoniano que no toleran los retinoides[8,10]. Los limpiadores abrasivos y el frotado vigoroso están contraindicados, ya que pueden agravar el acné, promoviendo el desarrollo de lesiones inflamatorias[2,3,8].

Tratamiento sistémico

El tratamiento sistémico del acné está indicado en las formas inflamatorias intensas y en aquéllas en las que no hay una respuesta adecuada al tratamiento tópico. Los antibióticos orales son los fármacos de primera línea del acné moderado-grave[1-4,8-11].

Antibióticos orales

Son efectivos en el acné inflamatorio, pero no en el comedoniano puro, ya que no inhiben la secreción sebácea ni alteran la composición del sebo. Tienen efecto bacteriostático y contribuyen a inhibir la quimiotaxis de neutrófilos, generando un efecto antiinflamatorio. Se reservan generalmente para las formas severas, debido al desarrollo de resistencias y por sus potenciales efectos adversos sistémicos. Reducen en un 50-70% el número de lesiones[2,8,9]. Sus posibles indicaciones son:

- Fracaso o falta de aceptación del tratamiento tópico en acné leve y moderado.
- Si la afectación de hombros, pecho o espalda dificulta la aplicación tópica.
- O si existe riesgo elevado de cicatrices o cambios pigmentarios.

Los antibióticos sistémicos más empleados son tetraciclinas y eritromicina; mientras que, otros, como cotrimoxazol y ampicilina, han caído en desuso.

Las resistencias a los antibióticos se están incrementando en todo el mundo[2-4,8-11,13]. La resistencia a eritromicina es la más frecuente (e incluso muchas de estas cepas también lo son a clindamicina); mientras que, a tetraciclinas es menos común (aunque si la presenta suele ser cruzada con doxiciclina). Sin embargo, existen escasas evidencias de que el fracaso terapéutico se correlacione con la resistencia *in vitro* demostrada, dado que la eficacia clínica *in vivo* de los antibióticos ha demostrado ser mayor; por tanto, no están indicados estudios microbiológicos de rutina[2-4,8,10]. La ausencia de respuesta tras 2 meses de terapia o el empeoramiento del acné pueden indicar la aparición de resistencias bacterianas o, más raramente, el desarrollo de una foliculitis por Gram-negativos (*Proteus, Enterobacter, Pseudomonas* o *Klebsiella*)[2-4,8,10]. En general, se debe esperar 2 meses antes de asumir un fracaso terapéutico. Aunque aún es discutido, parece recomendable mantener la terapia antibiótica oral durante al menos 4 meses, si la respuesta clínica es favorable, y se debe proceder a su disminución lenta y progresiva hasta suspenderla[2-4,8].

Según las recomendaciones del Grupo Europeo de Expertos sobre antibióticos orales en acné (2004), no deben

usarse en monoterapia, administrándose desde el principio del tratamiento combinado con retinoides tópicos (previenen la formación de microcomedones, lo que les convierte en esenciales como tratamiento de mantenimiento), y puede asociarse, además, peróxido de benzoilo (reduce la posibilidad de cepas resistentes)[2-4,8-11,13]. Este último debe ser siempre considerado si se prolonga el antibiótico oral más de 3 meses. No obstante, serán necesarios más estudios para determinar las mejores opciones terapéuticas y su duración.

No se deben asociar con antibióticos tópicos porque aumenta el riesgo de resistencias sin beneficios adicionales[2-4,8-11,13].

- **Tetraciclinas:** son los antibióticos de elección, aunque están contraindicados en gestantes o mujeres con expectativas de embarazo y en niños menores de 8 años, pues producen alteraciones óseas y pigmentación dentaria. Incluso, la mayoría de guías clínicas recomiendan no usarlas en menores de 12 años. Como efectos adversos, pueden producir: fotosensibilidad (especialmente, doxiciclina), intolerancia gastrointestinal, esofagitis (se recomienda tomarlas con abundante agua y no tumbarse durante las 2 horas siguientes) e hipertensión intracraneal benigna (se deben suspender inmediatamente si aparecen cefalea y alteraciones visuales). La minociclina se ha asociado con efectos secundarios que, aunque raros, pueden ser graves: lupus medicamentoso, hepatotoxicidad y trastornos vestibulares (cefalea, ataxia, acúfenos y vértigo); además, típicamente produce pigmentación azulada de las cicatrices previas de acné y, más raramente, coloración negruzca de la piel sana y mucosas. La doxiciclina es la mejor tolerada: no produce pigmentación cutánea ni alteraciones vestibulares, y presenta similar eficacia clínica. Se debe evitar la administración de oxitetraciclina y tetraciclina con las comidas (en especial lácteos) y antiácidos, porque disminuyen su absorción. Por todos estos motivos, los más utilizados son doxiciclina y minociclina, aunque para muchos autores esta última debe ser de segunda línea por ser más cara y, sobre todo, por sus posibles efectos secundarios graves[2-4,8-11,14]. Se administran a dosis de 100 mg/día, mantenidos durante 2-3 meses y después se reduce la dosis según respuesta clínica.
- **Eritromicina:** es de segunda elección, en caso de: contraindicación, intolerancia, alergia o falta de respuesta a tetraciclinas[2,4,8]. Se emplea a dosis de 1 g/día, repartido en dos tomas, reduciendo dosis según respuesta. Tiene menor eficacia que las tetraciclinas y causa frecuentes molestias gastrointestinales. Otros macrólidos que se han propuesto como alternativa son: azitromicina, josamicina, claritromicina y roxitromicina[2].

Retinoides orales: isotretinoína

Es un metabolito natural (ácido 13 cis-retinoico) de la vitamina A, cuya acción radica en reducir significativamente la secreción sebácea, la cornificación ductal y la inflamación. El efecto sebostático y comedolítico de la isotretinoína persiste después de suspender el tratamiento, consiguiendo en muchos pacientes remisiones completas durante años (80% de los casos)[2]. La posología empleada es de 0,5-1 mg/kg/día, según la gravedad y localización del acné, hasta alcanzar una dosis total acumulada de 120-150 mg/kg. La duración del tratamiento suele ser de 4-6 meses, aunque algunos pacientes precisan hasta 10 meses de terapia para conseguir una remisión[1-3,8-10].

No obstante, aunque se precisan estudios más amplios, existen evidencias que indican que es posible que dosis bajas de isotretinoína (0,25-0,4 mg/kg/día durante 24 semanas) puedan ser útiles en acné moderado, con un buen balance entre eficacia y efectos secundarios dosis dependientes. No ocurre lo mismo con regímenes intermitentes, no eficaces por recaídas[13].

La isotretinoína constituye un tratamiento muy eficaz en casos de acné grave, acné moderado resistente a otros tratamientos y aquellos con gran tendencia a formar cicatrices.

Aunque su balance beneficio-riesgo es muy alto, es necesario realizar una minuciosa selección de los pacientes mayores de 12 años a tratar, dado que los efectos secundarios son numerosos y potencialmente graves: sequedad de piel y mucosas (el más frecuente es la queilitis), fotosensibilidad, cefalea, polialtralgias, mialgias, alteraciones visuales (hemeralopia, blefaroconjuntivitis), elevación de los niveles de colesterol y, sobre todo, triglicéridos (no suele ser necesario reducir dosis ni suspender tratamiento), hipertransaminasemia y, más raramente, hipertensión intracraneal benigna (contraindica su asociación con tetraciclinas). Aunque también se ha asociado a ideas de depresión y suicidio, no existen evidencias de relación causal: el riesgo de intentos de suicidio aumenta gradualmente ya durante el año anterior al inicio del tratamiento. No obstante, parece recomendable monitorizar este riesgo durante el seguimiento (hasta un año después de terminado el tratamiento, aunque el pico máximo sea a los 6 meses)[13,15]. Se ha estimado un riesgo relativo de depresión asociado a la isotretinoína oral de 2,68[13,15].

Es un medicamento de uso hospitalario, que requiere la prescripción por un especialista en dermatología habituado en su manejo y visado de la inspección médica para ser dispensado[8].

Se recomienda evaluar la función hepática y lípidos antes del inicio del tratamiento y a las 4 y 8 semanas del mismo. El principal inconveniente de la isotretinoína oral es su elevada teratogenicidad (riesgo de malformaciones mayores del 40% en exposición en el primer trimestre del embarazo); por lo que, se debe realizar una prueba de embarazo previa al tratamiento y cada mes durante el mismo, no comenzando el tratamiento hasta el día 2 del siguiente periodo[8].

Las mujeres en edad fértil deberán tomar anticonceptivos orales antes del inicio de la terapia y mantenerlo hasta 2 meses después de suspenderla, ya que el efecto teratógeno persiste un mes después de suspender la isotretinoína. Incluso, en muchas guías se recomienda idealmente asociar un segundo método anticonceptivo de barrera[3,15].

Hasta un 6% presentan un brote de acné en los primeros 2 meses de tratamiento, y puede desencadenar episodios de acné fulminans[2].

A pesar de su elevado coste, los retinoides orales han demostrado ser alta-

Tabla VI. Propuesta de uso racional de medicamentos en acné

Gravedad	*Grado*	*Observaciones*	*De elección*		*Alternativa*	
			Mañana	*Noche*	*Mañana*	*Noche*
Leve	1	Comedones	Ø	RT	Ø	AZ
	2	Comedones pápulo-pústulas	PB	RT	AT	RT / PB
Moderado	3	Comedones Pústulas	AT	PB	PB/AT	RT
	3	Ausencia de respuesta Tto. tópico/extenso (espalda, hombros)	PB+AO (doxiciclina)	RT	PB+AO (eritromicina)	RT+AO (eritromicina)
Moderado/grave	3/4	Ausencia de respuesta/riesgo cicatrices	Isotretinoína oral			
	3/4	Mujer hiperandrogenismo	ACO			

Ø: nada; /: alternativa, uno u otro; +: asociación; RT: retinoide tópico; AZ: ácido azelaico; PB: peróxido de benzoilo; AT: antibiótico tópico; AO: antibiótico oral; ACO: anticonceptivo oral.

mente efectivos y rentables a largo plazo e, indudablemente, han supuesto una verdadera revolución en el tratamiento del acné. Es el grupo más coste-efectivo para el acné moderado y el grave[13].

Tratamiento hormonal

Se debe considerar el uso de anticonceptivos orales combinados en toda mujer con acné que precise un método contraceptivo, ya que reducen el recuento de lesiones, grado de gravedad y la percepción autoevaluada de su enfermedad[2-4,9,12,13,16]. Son de elección en mujeres adolescentes con acné e hiperandrogenismo y también en aquellas sin respuesta clínica tras 3 meses de antibioterapia oral o recaída tras un ciclo de isotretinoína oral, independientemente de que exista o no un trastorno hormonal subyacente detectable[2,8]. La duración mínima será de 6 meses. Se suele utilizar el acetato de ciproterona asociado a estrógenos (etinilestradiol), con el objetivo de frenar la acción andrógénica a nivel periférico. Sólo está indicado en mujeres mayores de 15 años y con 2 años de menarquia, al menos. Tiene riesgo de tromboembolismo venoso y no tiene indicación con el único propósito de anticoncepción oral, por lo que, tras 3 o 4 ciclos tras conseguir la eficacia máxima en el acné, se suspenderá.

No obstante, la elección del anticonceptivo oral dependerá de las preferencias de la mujer y de los potenciales efectos secundarios, ya que parece que todos los que contienen estrógenos tienen eficacias similares. No existe evidencia clara de que la ciproterona añada beneficios frente a los demás[4,12,16].

La evidencia para el uso de espironolactona (antiandrógeno) en el acné es insuficiente[17]. No se deben utilizar anticonceptivos que contengan únicamente progestágenos porque pueden empeorar el acné[2,4,15,16]. Una reciente revisión concluye que no hay evidencias que soporten la hipótesis de que la tetraciclina y la doxiciclina disminuyen la eficacia anticonceptiva de los anticonceptivos orales.

Corticoides orales

Los corticoides orales están indicados como coadyuvantes en el tratamiento del acné en los siguientes supuestos:

- Cuando el estudio hormonal confirma una elevada liberación de andrógenos suprarrenales (se administrarán a bajas dosis)[10].
- Y en el acné grave con afectación del estado general (a dosis altas y ciclos cortos para reducir el componente inflamatorio del acné nódulo-quístico o del acné fulminans)[4,10].

Uso racional de medicamentos

En la tabla VI, se recoge una propuesta de guía de prescripción práctica siguiendo criterios de Uso Racional de Medicamentos. Las principales premisas son:

- En general, se debe evitar la monoterapia (especialmente, antibióticos orales) utilizando combinaciones de más de un fármaco que actúen sobre diferentes factores etiopatogénicos.
- Los retinoides tópicos son los más coste-efectivos en el acné comedoniano no inflamatorio. Por su bajo coste y variedad de concentraciones, tretinoína es de primera elección. Isotretinoína y, sobre todo, adapaleno son menos coste-efectivos (aunque este último puede ser una alternativa por ser menos irritante).
- El peróxido de benzoilo es el más coste-efectivo para el acné leve inflamatorio. Son fundamentales para disminuir la aparición de resistencias antibióticas en los tratamientos sistémicos prolongados.
- Los antibióticos tópicos, a pesar de ser eficaces en el acné inflamatorio leve, son mucho menos coste-eficientes y pueden generar resistencias, por lo que se utilizarán sólo como coadyuvantes de otros tratamientos tópicos. También, pueden usarse durante el embarazo, debido a la contraindicación de la mayoría del resto de antiacnéicos[3].
- Los antibióticos orales son el tratamiento de elección para las formas moderadas y/o extensas, nunca en monoterapia, asociados a tratamientos tópicos (excepto a antibióticos). La doxiciclina es la más coste-efectiva.
- La isotretinoína oral y los anticonceptivos orales se reservarán para los casos graves, cicatrices y fracasos terapéuticos, asociados a tratamientos tópicos, si es necesario. No obstante, ambos grupos terapéuticos están ampliando cada vez más sus indicaciones hacia el acné moderado.
- Los antiandrógenos, como acetato de ciproterona y espironolactona, no se deben usar como primera línea de tratamiento hormonal en el acné.
- Generalmente, es necesario un tratamiento de mantenimiento, siendo

de elección los retinoides tópicos (al evitar la formación de microcomedones).

Criterios de derivación

Si bien la mayoría de los pacientes con acné se pueden manejar en el ámbito de la Atención Primaria, es obvio que algunos casos se deben derivar a Atención Especializada. Atendiendo a las recomendaciones del *National Institute for Clinical Excellence* (NICE, 2001), los criterios consensuados de derivación del paciente acnéico serían los siguientes:

- Formas severas, tales como acné fulminante o foliculitis por Gram-negativos.
- Formas nódulo-quísticas que se puedan beneficiar de isotretinoína oral.
- Grave repercusión social o psicológica, como el miedo patológico a la deformidad (dismorfofobia).
- Riesgo o desarrollo de cicatrices a pesar de las terapias de primera línea.
- Formas moderadas con ausencia de respuesta al tratamiento, que incluyan 2 ciclos de antibioterapia oral de al menos 3 meses cada uno, siendo el propio paciente quien, probablemente, mejor valore este fracaso.
- Sospecha de trastorno endocrinológico subyacente (síndrome del ovario poliquístico) que precise estudios complementarios y valoración.
- Dudas diagnósticas.

En la práctica, el potencial uso, cada vez más extendido y precoz de la isotretinoína oral, hace que también la derivación al dermatólogo lo sea. Sin embargo, en estos casos es aún más importante el papel del "pediatra de cabecera" en el seguimiento coordinado entre niveles asistenciales (Especializada y Primaria): sigue siendo primordial como apoyo más cercano del adolescente frente a su enfermedad, tratamiento, seguridad y, sobre todo, calidad de vida.

Bibliografía

Los asteriscos reflejan el interés del artículo a juicio del autor.

1.** Grimalt R. Acné. En: Moraga F, editor. Protocolos diagnósticos y terapéuticos en dermatología pediátrica. 2ª edición. Madrid: Asociación Española de Pediatría; 2007. p. 7-13. [Consultado el 30/01/2012]. Disponible en: http://www.aeped.es/sites/default/files/documentos/acne.pdf

2.** Criado Vega EA. Acné. FAPap. [En línea] [consultado el 30/01/2012]. 4(4): 2011.

3.*** BestPractice [base de datos en Internet]. British Medical Journal. Acne vulgaris. [actualizada el 08/12/2011; consultado el 30/01/2012]. Disponible en: http://bestpractice.bmj.com/best-practice/monograph/101.html

4.*** Clinical Knowledge Summaries (CKS). Acne vulgaris (v 1.3/2009). [En línea] [actualizado el 06/2009; consultado el 30/01/2012]. Disponible en: http://www.cks.nhs.uk/acne_vulgaris .

5.* Guerra Tapia A. Estudio epidemiológico descriptivo transversal sobre la prevalencia del acné en la población adolescente española. Act Dermatolog. 2001; 11: 1-6.

6.* Guerra Tapia A. Estudio epidemiológico descriptivo transversal y aleatorio sobre la prevalencia del acné en los jóvenes españoles de 18 a 24 años. Actualidad dermatológica. 2003; 42(10): 789-95.

7.* Guerra Tapia A. Acné. Clínica y repercusión en los pacientes. Piel. 2007; 22(9): 476-80. Formación Médica Continuada de la Piel. Localizador web artículo 223.461. Disponible en: http://www.elsevier.es/sites/default/files/elsevier/pdf/21/21v22n09a13112219pdf001.pdf

8.*** Fernández-Cuesta Valcarce MA. Acné (v.1.2/2009). Guía_ABE. Infecciones en Pediatría. Guía rápida para la selección del tratamiento antimicrobiano empírico [en línea] [actualizado el 09/03/2009; consultado el 30/01/2012]. Disponible en: http://www.guia-abe.es

9.** Haider A, Shaw JC. Treatment of acne vulgaris. JAMA. 2004; 292(6): 726-35.

10.*** National Guideline Clearinghouse. Strauss JS, Krowchuk DP, Leyden JJ, Lucky AW, Shalita AR, Siegfried EC, et al. American Academy of Dermatology/American Academy of Dermatology. Guidelines of care for acne vulgaris management. J Am Acad Dermatol. 2007; 56(4): 651-63. [Consultado el 05/02/2008]. Disponible en: http://www.guideline.gov/summary/summary.aspx?doc_id=10797&nbr=005625&string=ACNE

11.** National Guideline Clearinghouse. Finnish Medical Society Duodecim. Acne. En: EBM Guidelines. Evidence-Based Medicine [en línea]. Helsinki, Finland: Wiley Interscience. John Wiley & Sons; 2007 Apr 4. [Consultado el 05/02/2008]. Disponible en: http://www.guideline.gov/summary/summary.aspx?doc_id=11030&nbr=005809&string=ACNE .

12.*** Smith EV, Grindlay DJ, Williams HC. What's new in acne? An analysis of systematic reviews published in 2009-2010. Clin Exp Dermatol. 2011; 36(2): 119-22.

13.*** Simpson RC, Grindlay DJ, Williams HC. What's new in acne? An analysis of systematic reviews and clinically significant trials published in 2010-11. Clin Exp Dermatol. 2011; 36(8): 840-3.

14.** Garner SE, Eady EA, Popescu C, Newton J, Li Wan Po A. Minociclina para el acné vulgar: eficacia y seguridad (Revisión Cochrane traducida). En: La Biblioteca Cochrane Plus, 2007 Número 4. Oxford: Update Software Ltd. Disponible en: http://www.update-software.com. (Traducida de The Cochrane Library, 2007 Issue 4. Chichester, UK: John Wiley & Sons, Ltd.).

15.** Goodfield MJ, Cox NH, Bowser A, McMillan JC, Millard LG, Simpson NB, Ormerod AD. Advice on the safe introduction and continued use of isotretinoin in acne in the UK 2010. Br J Dermatol. 2010; 162(6): 1172-9.

16.** Arowojolu AO, Gallo MF, López LM, Grimes DA, Garner SE. Píldoras anticonceptivas combinadas orales para el tratamiento del acné (Revisión Cochrane traducida). En: La Biblioteca Cochrane Plus, número 4, 2007. Oxford, Update Software Ltd. Disponible en: http://www.update-software.com. (Traducida de: The Cochrane Library, 2007 Issue 4. Chichester, UK: John Wiley & Sons, Ltd.).

17.* Farquhar C, Lee O, Toomath R, Jepson R. Espironolactona versus placebo o combinada con esteroides para el hirsutismo y el acné (revisión Cochrane traducida). En: La Biblioteca Cochrane Plus, 2008 Número 4. Oxford: Update Software Ltd. Disponible en: http://www.update-software.com. (Traducida de The Cochrane Library, 2008 Issue 3. Chichester, UK: John Wiley & Sons, Ltd.).

Bibliografía recomendada

– BestPractice [base de datos en Internet]. British Medical Journal. Acne vulgaris. [Actualizada el 08/12/2011; consultado el 30/01/2012]. Disponible en: http://bestpractice.bmj.com/best-practice/monograph/101.html

BMJ Evidence Centre ha desarrollado una fuente que combina la evidencia científica más reciente, así como guías clínicas y opiniones de expertos, presentadas paso a paso y que abarcan: información básica, diagnóstico, pronóstico, tratamiento, prevención, seguimiento, segunda opinión médica y, además, acceder desde la misma a la bibliografía, imágenes, recursos en línea, e incluso a los folletos para los pacientes de la enfermedad en cuestión. Ofrece una segunda opinión instantáneamente, evitando la necesidad de consultar múltiples recursos.

– Clinical Knowledge Summaries (CKS). Acne vulgaris (v 1.3/2009). [En línea] [actualizado el 06/2009; consultado el 30/01/2012]. Disponible en: http://www.cks.nhs.uk/acne_vulgaris

Magnífica guía de práctica clínica sobre el acné vulgar, con metodología basada en la evidencia,

clara y concisa. Además de la exhaustiva revisión de las diferentes posibilidades terapéuticas, destacamos el manejo de los diferentes escenarios (leve, moderado, severo y mujeres con terapia hormonal). Imprescindible.

– Smith EV, Grindlay DJ, Williams HC. What's new in acne? An analysis of systematic reviews published in 2009-2010. Clin Exp Dermatol. 2011; 36(2): 119-22.

Resumen de la actualización anual del Servicio Nacional de Salud del Reino Unido (NHS) sobre acné. Sugiere que no se puede descartar que la dieta pueda influir en el acné: es posible que una dieta pobre en azúcares pueda beneficiar y el chocolate, empeorarlo. Actualmente, no se puede recomendar el tratamiento con láser como de primera línea, ya que, aunque ha demostrado eficacia a corto plazo, se desconocen sus beneficios a largo plazo y, sobre todo, no ha demostrado ser mejor que tratamientos tópicos más sencillos y seguros.

– Simpson RC, Grindlay DJ, Williams HC. What's new in acne? An analysis of systematic reviews and clinically significant trials published in 2010-11. Clin Exp Dermatol. 2011; 36(8): 840-3 .

Los tratamientos tópicos son más coste-efectivos salvo para el acné moderado-severo, en que lo es la isotretinoína oral. Se insiste en que es posible que la isotretinoína a dosis bajas pueda ser útil en el acné moderado. Los productos botánicos (como el aceite de árbol de té) no tienen evidencia de beneficio.

Estos dos pequeños artículos permiten estar actualizado sobre las publicaciones secundarias más relevantes en acné. El acceso a los *Annual Evidence Update* completos del NHS se puede consultar en: https://www.evidence.nhs.uk/

– Fernández-Cuesta Valcarce MA. Acné (v.1.2/2009). Guía_ABE. Infecciones en Pediatría. Guía rápida para la selección del tratamiento antimicrobiano empírico [en línea] [actualizado el 09/03/2009; consultado el 30/01/2012]. Disponible en: http://www.guia-abe.es

Excelente documento breve que forma parte de la Guía rápida para la selección del tratamiento antimicrobiano empírico (Guía_ABE). Su formato en forma de ficha facilita su consulta.

– National Guideline Clearinghouse. Strauss JS, Krowchuk DP, Leyden JJ, Lucky AW, Shalita AR, Siegfried EC, et al. American Academy of Dermatology/American Academy of Dermatology. Guidelines of care for acne vulgaris management. J Am Acad Dermatol. 2007; 56(4): 651-63. [Consultado el 05/02/2008]. Disponible en: http://www.guideline.gov/summary/summary.aspx?doc_id=10797&nbr=005625&string=ACNE

Guía clínica de recomendaciones con niveles de evidencia, en la que se reseña el programa de la FDA llamado iPLEDGE para control del riesgo de teratogenicidad de la isotretinoína oral: sistema electrónico que vincula a través de un sitio web (www.ipledgeprogram.com) a todos los involucrados en el proceso de medicación desde el fabricante hasta el paciente.

Caso clínico

Varón de 14 años que acude con su madre a cita del Programa del Niño Sano. En la revisión de su historia clínica, destacan como antecedentes familiares: madre con mastopatía fibroquística y acné persistente en la edad adulta; y hermana de 17 años que ha sido tratada con Roacutan® (isotretinoína oral). En la anterior revisión programada a los 11 años, la intensidad de su acné fue valorada como grado 0 (pre-acné), dándose recomendaciones sobre higiene facial. Hace 4 meses, presentaba acné pápulo-pustuloso moderado, de localización exclusivamente facial, instaurándose tratamiento tópico con peróxido de benzoilo al 5% (2 aplicaciones diarias) y que "si algunas lesiones parecían como infectadas, se añadiera clindamicina tópica" (no era su pediatra habitual al venir por otro motivo principal "de urgencia").

En la exploración física, se aprecian comedones abiertos y cerrados en frente y nariz, con pápulo-pústulas profundas de distribución predominantemente en la nariz, con importante componente inflamatorio profundo (incluso parece palparse algún nódulo) y, sobre todo, cicatrices. No presenta afectación ni de tronco ni de espalda.

En la anamnesis, refiere que el peróxido de benzoilo le hizo algo al principio, pero que después, al mes, como la zona de la nariz la tenía con granos infectados e inflamados, empezó a alternar a veces, la otra loción (clindamicina) que, además de no hacerle nada, le escocía mucho al aplicarla de manera intermitente. Y apostilla: "pero, por supuesto, nunca he mezclado ambas".

Su madre refiere que está muy preocupado con los granos y que está todo el día manipulándoselos. Incluso "en una ocasión se aplicó maquillaje y, al ver que se veía muy claro y resaltaba aún más, se lo intentó quitar con acetona, con enorme irritación de la zona de la nariz".

Orientación diagnóstico-terapéutica del acné en adolescentes

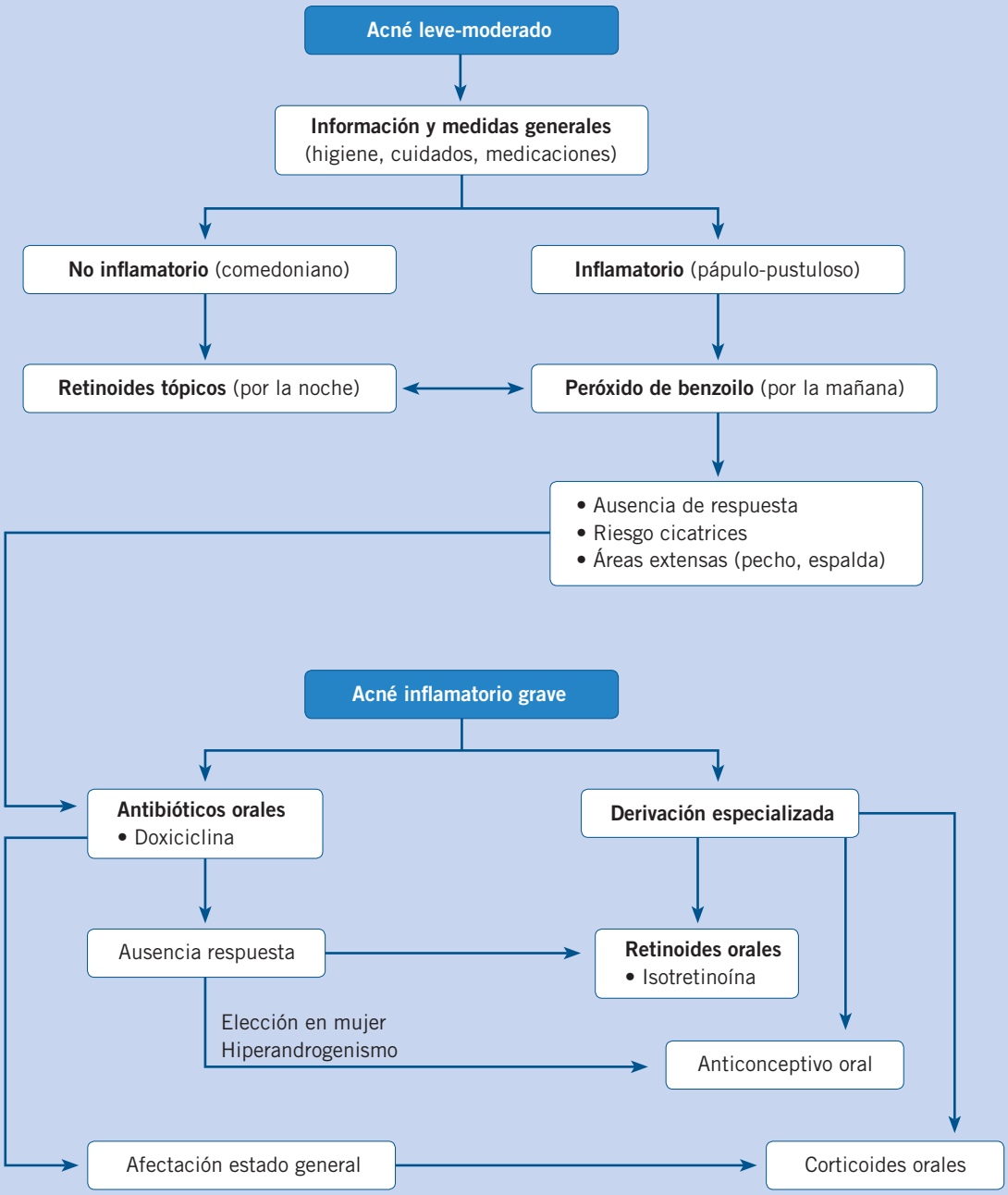

Alteraciones del pelo y las uñas

J.M. Azaña Defez
Servicio de Dermatología. Complejo Hospitalario Universitario de Albacete

Resumen

Los apéndices cutáneos incluyen el pelo, las uñas y las glándulas apocrinas, ecrinas y sebáceas. Las alteraciones descritas de estas estructuras pueden ser globales o múltiples, afectando a más de un apéndice, como ocurre en las displasias ectodérmicas o, por el contrario, aisladas, afectando a un solo tipo, como en las atriquias o hipotriquias; pueden ser procesos congénitos o adquiridos, localizados o generalizados. Vamos a desarrollar los trastornos que afectan a dos de estos anejos, el pelo y las uñas.
Las alteraciones del cabello constituyen un motivo frecuente de consulta. Revisaremos los más importantes, por su frecuencia o porque pueden asociar trastornos de mayor relevancia, sus peculiaridades clínicas, diagnóstico y tratamiento.
La prevalencia de las alteraciones ungueales en la infancia es, probablemente, baja, pero hay que conocer la rica semiología que presentan, ya sea relacionada con un trastorno local o por ser manifestación de un déficit nutricional o una enfermedad sistémica. Debemos plantearnos muchos otros diagnósticos distintos de onicomicosis ante una "uña enferma".

Abstract

Epidermal appendages include hair, nails, apocrine, eccrine and sebaceous glands. Disorders of epidermal appendages may be global, affecting more than one appendage as with ectodermal displasias, or isolated affecting only one appendage type, like isolated congenital atrichia or hypotrichosis; defects may be congenital or adquired, localized or generalized. We will develop disorders of hair and nails.
Hair disorders are a frequent reason for consultation. We will review the most important, by their frequency or because they associate most severe disorders, their clinical characteristics, diagnosis and treatment.
The prevalence of nail changes in childhood is probably low, but you have to know the rich semiology featuring either a disorder related to local events or be a manifestation of systemic disease o nutritional deficiency. We must consider many different diagnoses of onychomycosis with a "sick nail".

Palabras clave: Enfermedades del pelo; Alopecia; Enfermedades de las uñas; Distrofia ungueal.
Key words: *Hair disorders; Alopecia; Nail disorders; Nail dystrophy.*

Pediatr Integral 2012; XVI(4): 286-300

Alteraciones del pelo

Introducción

El pelo es una estructura cutánea queratinizada, componente de la unidad pilosebácea (el folículo piloso, la glándula sebácea y el músculo erector). Puede ser fino, no pigmentado y sin médula, tipo velloso, o grueso, pigmentado y con médula, tipo pelo terminal, cuyo desarrollo puede ser independiente de andrógenos (cejas, pestañas…), estimulado por cantidades bajas de andrógenos en pubertad de manera similar en ambos sexos (axilas, pubis) o dependiente del estímulo androgénico en cantidades elevadas (barba, tórax, abdomen, espalda, glúteos y extremidades proximales), propio del varón y cuyo aumento define el hirsutismo en la mujer. El crecimien-

to del pelo es cíclico, con una fase de crecimiento activo o anágeno, una de regresión, transición o catágeno y una de inactividad, reposo o telógeno, con desprendimiento al iniciarse la fase de anágeno siguiente. La duración de estos ciclos es variable en las distintas áreas corporales; se producen en cada folículo de forma no sincrónica con sus folículos vecinos y está sometida a la influencia de distintos factores. En el cuero cabelludo, alrededor del 80% de folículos se hallan en fase de anágeno; el 1-2% de cabellos están en catágeno, fase de corta duración (2-3 semanas) y hasta el 20%, en telógeno, desprendiéndose con facilidad y con una raíz en maza. Esta última fase dura unos tres meses y tras ella se inicia un nuevo ciclo.

En la práctica pediátrica diaria, es frecuente la consulta relacionada con la pérdida de cabello y, menos, con el exceso en determinadas zonas (hipertricosis o hirsutismo). Centraremos esta revisión en la primera.

Tabla I. Clasificación alopecias infantiles

Neonatales – infancia temprana	
Localizadas	**Difusas**
Alopecia occipital	Efluvio telógeno del lactante
Alopecia traumática	Displasias ectodérmicas
Alopecia triangular	Tricotiodistrofia
Alopecia asociada a trastornos nevoides (nevo sebáceo)	Displasias pilosas con fragilidad capilar
Aplasia cutis congénita	Alopecias congénitas difusas (atriquias e hipotricosis)
Genodermatosis con alopecia localizada (epidermólisis ampollosas, incontinencia pigmentaria,…)	
Infancia tardía – adolescencia	
Localizadas cicatriciales	**Difusas**
Traumatismos	Defluvios anágenos
Infecciones (tiñas inflamatorias)	Efluvios telógenos
Tumores	Alopecia areata
Dermatosis inflamatorias	Alopecia por miniaturización folicular (androgénica)
Localizadas no cicatriciales	
Infecciones (tiñas no inflamatorias)	
Tricotilomanía	
Alopecia areata	

Clasificación de las alopecias en la infancia

Clasificaremos las alopecias infantiles de acuerdo con la edad de inicio, extensión y pronóstico.

El término alopecia se aplica a la caída o pérdida de pelo que previamente existía. Atriquia define la ausencia congénita de pelo e hipotricosis, la disminución congénita, ya sea localizada o generalizada. Las clasificaciones de alopecia se establecen atendiendo a distintos criterios[1-3].

Desde un punto de vista evolutivo-pronóstico, se diferencian alopecias cicatriciales, con destrucción folicular y, por tanto, permanentes, y no cicatriciales, reversibles de forma espontánea o con tratamiento.

Dependiendo del momento en que se afecta el ciclo folicular, podemos establecer una clasificación tricológica: alopecia anagénica, telogénica o total.

Sin duda, una de las más empleadas es la clasificación patogénica, que establece los siguientes grupos de acuerdo con los mecanismos implicados: alopecias congénitas, cicatriciales, efluvio telógeno, alopecias androgénicas, defluvio anágeno y alopecia areata. El término efluvio procede del latín *effluvium*, como desprendimiento o emanación, y se emplea para definir las caídas de cabello en las alopecias anágenas y telógenas. Defluvio significaría pérdida brusca de cabello y se utiliza en las alopecias anágenas.

Vamos a desarrollar sólo aquellos procesos de mayor relevancia clínica en la práctica diaria, clasificándolos de acuerdo con el momento de aparición (neonatales-infancia temprana, infancia tardía-adolescencia), extensión (localizadas, difusas) y evolución (cicatriciales, no cicatriciales) (Tabla I).

Evaluación diagnóstica de las alopecias en la infancia

A través de una correcta historia clínica, podemos diagnosticar muchos casos, reservando exploraciones complementarias de mayor complejidad a situaciones concretas.

Anamnesis

Comprende la historia del proceso tricológico (momento y forma de inicio, asociación a otras manifestaciones cutáneas o de anejos, enfermedades sistémicas, situaciones de estrés reciente, antecedentes familiares…), la historia personal de enfermedades y los cuidados cosméticos que el paciente emplea, si bien de menor trascendencia en la infancia. Puede también aportar información, evaluar la situación psicosocial del niño.

Exploración física

Debe recogerse el patrón de alopecia, estado de la piel subyacente y aspecto del cabello restante si no es total, además de la existencia de otras manifestaciones dermatológicas. Existen una serie de exploraciones específicas de fácil ejecución:

- Maniobra de Sabouraud o "signo del arrancamiento". Mediante discretas tracciones de cabello, observamos el número de cabellos que se desprende. Estará aumentado en los efluvios, así como en determinados cuadros clínicos (displasias pilosas con fragilidad capilar, alopecia areata en actividad…).
- Signo de la tracción de un mechón. Sirve para comprobar la existencia de fragilidad capilar. Consiste en aislar un mechón de cabellos y hacer tracciones, con lo que los pelos se rompen si existe fragilidad.
- Signo de Jacquet, signo del pliegue o "signo del pellizcamiento". En condiciones normales, es imposible pellizcar la piel frontoparietal con folículos pilosos al estar situa-

da directamente sobre la galea y el periostio. Si podemos realizar ese pliegue, la repoblación pilosa es improbable, ya que nos indica que no existen folículos activos (alopecia cicatricial). En la alopecia areata es positivo, pero, en este caso, no supone la ausencia de folículos, sino que están en anágeno precoz y son, por ello, poco profundos.

Exploraciones complementarias

Las exploraciones complementarias vendrán guiadas por la clínica, algunas habituales en la práctica extrahospitalaria (analítica sanguínea, cultivo micológico); mientas que, ciertos casos requerirán la derivación al especialista para un estudio más complejo: tricograma, fototricograma mediante microscopía de epiluminiscencia, examen con luz polarizada, microscopía electrónica de barrido, análisis cuantitativo y cualitativo de trazas de elementos en determinados cuadros o el estudio histopatológico mediante biopsia cutánea, indicada en casos muy seleccionados (p. ej., ciertas alopecias cicatriciales).

Algunas patologías requerirán un manejo mutidisciplinar (síndromes complejos, enfermedades asociadas…).

Alopecias de inicio precoz

Bajo este epígrafe incluimos procesos frecuentes y banales, pero también se manifiestan a esta edad genodermatosis y procesos malformativos en los que la alopecia puede ser una manifestación guía.

De acuerdo con la clasificación evolutiva, se consideran dos grandes grupos:

- Alopecias no cicatriciales: atriquia e hipotricosis, genodermatosis con hipotricosis y displasias pilosas que conducen a hipotricosis.
- Alopecias cicatriciales: difusas, localizadas y genodermatosis con alopecia cicatricial.

Según su extensión, pueden ser localizadas o difusas.

Algunos de estos procesos no se detectan en el período neonatal inmediato, sino meses o años después.

Alopecias localizadas

Alopecia occipital

Área bien delimitada de alopecia en la región occipital que se desarrolla en los primeros meses de vida y que, de forma errónea, se atribuye al roce o fricción. Se debe en realidad al patrón evolutivo del ciclo folicular durante la etapa fetal y neonatal: a las 20 semanas de gestación el cuero cabelludo presenta folículos desarrollados en fase de anágeno que, de forma progresiva, irán entrando en catágeno-telógeno en las semanas siguientes, salvo los localizados en la región occipital que permanecerán en anágeno hasta prácticamente el nacimiento, momento en el que, de manera brusca, entran en telógeno, es decir, caerán en las 8-12 semanas siguientes, originando la alopecia occipital. Por tanto, representaría un efluvio telógeno localizado.

En ocasiones, se producen formas más extensas, casi totales, con mantenimiento de pelo sólo en vértex o zona superior de cuero cabelludo.

Alopecia traumática

Incluiría lesiones originadas durante el período perinatal debidas a traumas obstétricos (fórceps, ventosa, electrodos de monitorización) y también en partos prolongados como consecuencia de una presión mantenida, sobre todo en primíparas, el conocido como *halo scalp ring* o alopecia anular. Define una placa de alopecia de configuración anular completa o incompleta (en "herradura"), que se manifiesta al nacimiento o poco después como una banda de 1 a 4 cm, generalmente localizada en vértex, por lo común asociada a *caput sucedaneum* o incluso necrosis tisular. También, pueden producirse placas alopécicas occipitales como consecuencia de isquemia y compromiso de la oxigenación o como complicación del tratamiento con membrana de oxigenación extracorpórea en neonatos (ECMO). Se observa en unidades de neonatología intensiva y se manifiesta como placas de eritema y edema que progresa hacia la formación de úlceras cubiertas por costra y consecuente alopecia cicatricial. El desarrollo de protocolos con cambios frecuentes de posición de la cabeza y aplicación de apósitos adecuados son las medidas preventivas que hay que adoptar.

En todos estos casos, si la injuria fue leve, la alopecia será temporal; mientras que, si fue severa, determina alopecia permanente (cicatricial), sólo reparable mediante técnicas quirúrgicas.

Figura 1. Alopecia triangular congénita. Placa triangular de base anterior, con una franja de cabello respetada en la base y vértice posterior.

Alopecia triangular congénita

Conocida también como nevus de Brauer, nevus aplásico de Brauer o alopecia triangular circunscrita de la sien. Es un cuadro benigno, no progresivo, caracterizado por la presencia de una placa alopécica, aunque puede existir algún cabello aislado en su interior, en forma de triángulo isósceles de base anterior en el borde de implantación temporal del cuero cabelludo, donde puede existir una banda estrecha de cabellos, y se extiende por el ángulo frontotemporal (Fig. 1). Es congénita, aunque puede no detectarse hasta los cuatro o cinco años al estar cubierta por el vello frontal de la línea de implantación. En la mayoría de ocasiones es unilateral (80%).

Suelen ser casos esporádicos, aunque se han descrito varios miembros de una misma familia afectos. El estudio histopatológico muestra la aplasia/hipoplasia folicular.

El diagnóstico diferencial se plantea con la areata, la aplasia cutis y alopecias cicatriciales por traumatismos.

Por lo general, no se considera necesario el tratamiento, sobre todo en los varones. En algunos casos de mayor tamaño y repercusión psicológica, puede plantearse la cirugía (extirpación, mini o microinjertos).

Alopecia localizada asociada a otros trastornos nevoides

Nevo sebáceo

Lesión relativamente frecuente compuesta por numerosas glándulas sebáceas maduras localizadas en cabeza y cuello. Son hamartomas que se manifiestan, cuando están en cuero cabellu-

Figura 2. Aplasia cutis congénita membranosa múltiple.

Tabla II. Displasias ectodérmicas con hipotricosis severa

- Displasia ectodérmica hipohidrótica
- Displasia ectodérmica hidrótica
- Síndrome de Bazex-Dupre-Christol
- Síndrome AEC (anquilobléfaron, displasia ectodérmica y fisura palatina)
- Atriquia congénita con onicodistrofia, facies anormal y retraso psicomotor

Modificado de: Rogers M, Tay YK, Wong LC. Hair disorders. En: Schachner LA, Hansen RC, eds. Pediatric Dermatology. 4th ed. Mosby Elsevier; 2011. p. 747-93.

Tabla III. Displasias pilosas

Con fragilidad capilar: alopecia	***Sin fragilidad capilar***
• Moniletrix	• Pili annulati
• Pseudomoniletrix	• Cabello lanoso difuso
• *Pili multigemini* y *bifurcati*	• Nevus del cabello lanoso
• *Pili torti*	• Ensortijamiento progresivo y adquirido del pelo
• Síndrome de Menkes	• Cabello impeinable *(pili canaliculi)*
• Tricorrexis invaginada	
• Tricotiodistrofia	
• Triconodosis	
• Tricorrexis nodosa	
• Cabello burbuja	
• Cabello anágeno suelto	

do, como una placa alopécica de tamaño variable y superficie lisa y aterciopelada. En ocasiones es tan sutil que pasa desapercibido en el nacimiento, detectándose más tarde. En la pubertad y bajo el influjo hormonal sobre las glándulas, adquiere un aspecto verrugoso. Durante la vida adulta, puede desarrollar una variedad de tumores benignos anexiales, especialmente el tricoblastoma o el siringocistoadenoma papilífero y, con menor frecuencia, tumores malignos, como el carcinoma basocelular; de ahí que, algunos autores indiquen su extirpación, siempre que sea posible, alrededor de la pubertad.

Aplasia cutis congénita

O ausencia congénita de piel: al nacimiento se observa la ausencia de todas o alguna de las capas cutáneas más o menos extensa. Se trata de un grupo heterogéneo de enfermedades, de las que la forma clínica más común es la simple membranosa, solitaria o múltiple y localizada en cuero cabelludo (vértex), en forma de una o varias placas congénitas ovales o redondeadas, de 2 a 5 cm, de superficie atrófica y delgada ("membranosa") (Fig. 2), en ocasiones con un collarete de pelos alrededor más largos y denso (signo del collar de pelo). Los defectos más extensos, de morfología estrellada, suelen ser más profundos y pueden asociar alteraciones óseas. La mayoría son casos esporádicos, aunque se han descrito formas familiares dominantes y recesivas; pueden manifestarse como defecto aislado, pero también en asociación con otras malformaciones cutáneas o síndromes. El manejo es conservador, con curas locales para evitar complicaciones hasta el cierre de la lesión. La alopecia cicatricial que condiciona podrá requerir tratamiento quirúrgico diferido.

Genodermatosis con hipotricosis

Muchas genodermatosis presentan entre sus manifestaciones alopecia o atriquia/hipotricosis. En los últimos años, se han ido conociendo las bases genéticas de muchas de ellas[4-6], sin embargo extendernos en las mismas excede el propósito de esta revisión.

- **Displasias ectodérmicas.** Constituyen un grupo heterogéneo de trastornos hereditarios definidos por anomalías estructurales o funcionales de los derivados ectodérmicos. Freire-Maia y Pinheiro propusieron una clasificación basada en la presencia o ausencia de cuatro marcadores ectodérmicos: tricodisplasia, alteraciones dentales, onicodisplasia y displasia de las glándulas sudoríparas. En la actualidad, se reconocen más de 170 cuadros clasificados de acuerdo con las alteraciones genéticas y moleculares[4]; en la tabla II, se recogen las principales displasias ectodérmicas con hipotricosis severa. Esta patología infrecuente requiere un manejo multidisciplinar, pero la detección precoz de la misma es de gran importancia: pelo fino y escaso, de crecimiento lento, no sólo en cuero cabelludo, intolerancia al calor por hipoplasia de glándulas sudoríparas, alteración en la dentición…
- **Displasias pilosas.** Comprende los defectos morfológicos del tallo piloso y la mayoría son trastornos congénitos, hereditarios o no, que pueden manifestarse de forma aislada o ser un signo clave de genodermatosis más complejas. Podemos clasificarlas en dos grandes grupos[5] (Tabla III):
  1) Displasias pilosas con fragilidad capilar y, por tanto, con alopecia difusa o localizada.
  2) Displasias pilosas sin fragilidad capilar.

  Su diagnóstico preciso requiere del estudio del cabello con microscopía óptica o electrónica, en unidades dermatológicas, si bien el control posterior puede realizarse de forma ambulatoria. En la tabla IV, se recogen las principales características de las displasias pilosas con fragilidad capilar más relevantes.

Tabla IV. Displasias pilosas con fragilidad capilar

Displasia	*Clínica*	*Características del cabello*
Moniletrix	Alopecia más marcada en la región occipital, queratosis folicular asociada, tendencia mejoría	Aspecto arrosariado con estrecheces periódicas donde se produce la fractura
Tricorrexis nudosa	Cabello frágil y quebradizo con alopecia difusa	Engrosamientos o nudos donde se produce la fractura transversal
Pili torti	Cabello fino, claro, con fracturas sobre todo en áreas de traumatismos que determinan alopecia. Forma de displasia que se observa en el síndrome de Menkes	Cabello retorcido sobre su eje longitudinal, retorcimientos donde se aplana y fractura
Tricotiodistrofia	Grupo heterogéneo de trastornos. Cabello frágil en cuero cabelludo, cejas y pestañas, quebradizos, secos y escasos, ictiosis, fotosensibilidad, distrofia ungueal, facies típica, retraso mental con personalidad sociable, cataratas, alteraciones neurológicas y óseas e inmunodeficiencia	Fracturas transversales netas del tallo (tricosquisis), tallos que muestran un aspecto ondulado e irregular, aplanados y plegados y, si se examinan con luz polarizada (polarización cruzada) muestran bandas claras y oscuras alternando (imagen en cola de tigre). Análisis cromatográfico de aminoácidos: marcada reducción del contenido de cistina. Microanálisis de rayos X: reducción del contenido de azufre
Cabello anágeno suelto	Predomina en niñas. Cabello claro de crecimiento lento o casi nulo. Se desprenden con facilidad y de forma indolora a la tracción	Bulbos en anágeno anormales, encogidos, rotados sobre su eje, con rugosidades y un característico deflecado proximal de la cutícula *(ruffling).* Se ha relacionado con una falta de adhesión del tallo piloso al folículo debido a una alteración en la desmogleína de los desmosomas y de proteínas de adhesión (cadherinas E y P)
Tricorrexis invaginada	Característica del síndrome de Netherton: pelo escaso o ausente en todo el tegumento, ictiosis, atopia	Pelos en caña de bambú como consecuencia de la invaginación; tras la fractura, aspecto en *tee* de golf

Hipotricosis congénitas difusas

Incluye múltiples cuadros, poco frecuentes[6]. Comentaremos brevemente dos cuadros representativos.

- **Hipotricosis hereditaria simple tipo Marie Unna.** Es una displasia pilosa, congénita y generalizada, no asociada a otras anomalías y que se transmite con una herencia autosómica dominante. Clínicamente, los cabellos son escasos o no existen desde el nacimiento, permaneciendo así los primeros años. Sobre el tercer año, los cabellos se muestran gruesos y deslustrados para perderse en la pubertad en la región frontovertical y márgenes. El estudio histopatológico muestra un número reducido de folículos con un infiltrado granulomatoso alrededor. No existe tratamiento.
- **Queratosis folicular decalvante.** O síndrome de Siemens, recesivo ligado al sexo, se agrupa junto con la queratosis folicular atrofiante facial (uleritema ofriógenes) y la atrofodermia *vermicularis* en el grupo de las queratosis pilares decalvantes.
  Es una hipotricosis congénita, con afectación también de cejas y pestañas y acompañada de queratosis folicular marcada, con evolución progresiva a diferencia del moniletrix. Puede asociar otras manifestaciones: fotofobia, hipoplasia ungueal, hiperqueratosis palmoplantar, retraso mental y estáturo-ponderal…
  El examen histopatológico muestra la hiperqueratosis folicular con folículos pilosos atróficos y cambios dérmicos cicatriciales.
  Se recomienda evitar medidas cosméticas traumáticas. El componente queratósico mejora con el empleo de queratolíticos y hay autores que han empleado el minoxidilo tópico con eficacia limitada.

Genodermatosis con alopecia cicatricial

Puede observarse alopecia cicatricial en distintos cuadros dominantes ligados a X, con un patrón en mosaico de alopecia en las niñas afectas (distribución de las placas de alopecia siguiendo las líneas de desarrollo embrionario), consecuencia de mosaicismos funcionales, como la condrodisplasia punctata o síndrome de Conradi-Hünermann, el síndrome de Goltz, el síndrome MIDAS, el orofaciodigital o la *incontinentia pigmenti.*

También, en epidermolisis ampollosas distróficas o en formas de inicio severo de ictiosis pueden observarse placas de alopecia cicatricial.

Alopecias en infancia tardía-adolescencia

Las causas de alopecia varían al hacerse el niño mayor: inicio de patología prevalente (areata…), patología infecciosa (tiñas)… La repercusión psicosocial también adquiere especial relevancia. El motivo más frecuente de consulta será la detección de una placa alopécica.

Alopecias cicatriciales

Como todas las alopecias cicatriciales, presentan en el estudio histopatológico esclerosis y atrofia dérmica con destrucción del folículo piloso. Serán, por tanto, permanentes, salvo tratamiento quirúrgico. El aspecto clínico es similar: placas alopécicas de superficie lisa, sin orificios foliculares y con signo del pliegue positivo.

Son el resultado de procesos inflamatorios de diversa naturaleza:

- Traumatismos físicos: tracción continuada (entre ellas la alopecia traumática marginal asociada a tensión mantenida en el cabello por peinados demasiado tirantes o accesorios capilares), alopecia postoperatoria o asociada a estancias prolongadas en unidades de cuidados intensivos, por decúbito, quemaduras, radiaciones…
- Infecciones cutáneas: destacar en este punto las tiñas inflamatorias del cuero cabelludo (el querion de Celso y la poco frecuente tiña fávica), lesiones de varicela o, menos frecuente en la infancia, zoster en cuero cabelludo y cuadros infecciosos más raros, como la leishmaniosis cutánea o botón de Oriente, rickettsiosis como la fiebre botonosa, cuando la "mancha negra" asienta en cuero cabelludo, o la foliculitis decalvante.
- Tumores, sobre todo benignos, como los hemangiomas complicados con ulceración que, al involucionar, pueden dejar cicatrices, xantogranulomas, pilomatrixomas…
- Y, por último, dermatosis inflamatorias que determinan alopecia cicatricial cuando se localizan en cuero cabelludo, como el liquen plano o el lupus discoide, poco frecuentes en la infancia, la morfea en banda, que afecta a cara y región frontoparietal ("en sablazo"), y la pseudopelada de Brocq, forma de alopecia cicatricial progresiva inespecífica, probablemente fase final de diversas dermatosis, con una clínica típica: placas alopécicas redondeadas de pequeño tamaño, con una morfología que se compara a "pasos en la nieve", y localización preferente en vértex. La alopecia *parvimaculata,* que se describe en niños y caracterizada por placas alopécicas de pocos milímetros de diámetro en región parieto-occipital, podría corresponder a una forma de pseudopelada, aunque algunos autores la han relacionado con la areata al evolucionar algunos casos a la recuperación en pocos meses.

Alopecias infecciosas

Son diversas las infecciones que pueden asentar en el cuero cabelludo determinando áreas de alopecia, desde bacterianas cono foliculitis y forúnculos, a las ya comentadas en el apartado anterior, pero, sin duda, son las tiñas del cuero cabelludo las de mayor interés.

Son consecuencia de la parasitación del tallo piloso por dermatofitos (*Microsporum canis, Trichophytum mentagrophytes,* los más frecuentes), ya sea tras contacto interpersonal, con animales y, con menor frecuencia, objetos o tierra contaminada. Es la dermatofitosis más frecuente en la edad pediátrica, excepcional en adultos que, sin embargo, pueden actuar como reservorio y ser fuente de contagio, por ejemplo, en los raros casos recogidos en niños menores de un año.

La clínica consiste en placas alopécicas con eritema y descamación y se distinguen dos formas: tiñas no inflamatorias o tonsurantes (las tricofíticas o de "puntos negros" y las microspóricas) y tiñas inflamatorias (el querion de Celso y la poco frecuente tiña fávica); estas últimas se acompañan de supuración intensa y adenopatías regionales, pero con escasa afectación del estado general y pueden condicionar alopecia cicatricial permanente, como se indicó (Fig. 3).

El diagnóstico de sospecha requiere la confirmación mediante examen microscópico directo de escamas o pelos con hidróxido de potasio y el cultivo.

El tratamiento es oral[7]. Los dos fármacos aprobados son la griseofulvina (20 mg/kg/día) y la terbinafina (75-250 mg/día según peso, en mayores de 20 kg), éste menos eficaz frente a *Microsporum.* También, existe experiencia con itraconazol y fluconazol, más caros y de eficacia similar a la griseofulvina en las tiñas tricofíticas, menor en las microspóricas, pero que permiten tratamientos de menor duración. El objetivo es la curación clínica y micológica, lo que se suele alcanzar en unas 4-6 semanas. Los tratamientos tópicos en forma de champú se emplean como adyuvantes para reducir la difusión de esporas y el riesgo de contagio. En las formas inflamatorias, se deben realizar curas para eliminar supuración y pelos infectados y asociar antiinflamatorios (corticoides orales) y antibióticos en las fases iniciales. Hay que extender la vigilancia a los contactos.

Figura 3. Tiña del cuero cabelludo inflamatoria por *T. mentagrophytes* (querion de Celso) tras terminar tratamiento oral con griseofulvina.

Tricotilomanía

El término procede de *tricho,* pelo, y *tillein,* tirar, y define el impulso mórbido de arrancar su propio pelo. Ha recibido otras denominaciones como tic de depilación, tricotilohábito o tricotilosis, entre otros.

Aunque se ha descrito en todas las edades, sin duda es más frecuente en niños, afectando a ambos sexos. La distribución por edades es bimodal, con un pico a los 2-6 años y otro entre los 11 y 16 años.

La pérdida de cabellos puede producirse por maniobras de tracción con los dedos, incluso de forma inconsciente, o mediante diversos utensilios, como tijeras; existen casos que, no sólo arrancan sus propios cabellos, sino también los de sus compañeros de juegos. Puede afectarse cualquier área pilosa, sobre todo el cuero cabelludo, seguido por cejas y pestañas, especialmente las del párpado superior. Se observan placas alopécicas de morfología irregular, con frecuencia lineales, con cabellos rotos en su interior de diferentes longitudes y de localización preferencial en vértex y zona frontoparietal, o bien una pérdida difusa de cabello sin formarse

Tabla V. Causas de alopecias difusas: defluvios anágenos y efluvios telógenos

Defluvios anágenos	***Efluvios telógenos***
• *Enfermedades endocrinológicas:* panhipopituitarismo, hipotiroidismo, hipertiroidismo, hipoparatiroismo, pseudohipoparatiroidismo, diabetes mellitus, Cushing, síndrome adrenogenital • *Estados deficitarios:* deficiencia de ácidos grasos esenciales, ferropenia, déficit de biotina, acrodermatitis enteropática, síndrome de Menkes, deficiencias múltiples (malnutrición proteico-calórica o *kwashiorkor,* anorexia nerviosa) • *Enfermedades crónicas:* neoplasias, enfermedades inflamatorias (lupus…), caquexia, anemia, insuficiencia renal crónica… • *Fármacos y tóxicos:* antimitóticos, interferón, hipervitaminosis A, maprotilina, sales de litio…	• Episodios febriles prolongados o intensos • Alteraciones de la función tiroidea • Dietas hipocalóricas • Déficit de hierro • Intervenciones quirúrgicas con anestesia prolongada • Procesos linfoproliferativos • Dermatosis inflamatorias de cuero cabelludo (psoriasis, dermatitis) • Estrés y estados depresivos • Fármacos: alopurinol, anticonvulsivantes, antidepresivos, antibióticos como la gentamicina, antinflamatorios no esteroideos como la indometacina, anticoagulantes, hipolipemiantes…

placas. El cuero cabelludo es normal. La tricotilomanía tonsurante o tricoclasia de Sabouraud representa una forma más severa, con afectación prácticamente de todo el cuero cabelludo respetando la zona marginal y es más típica de adolescentes o adultos jóvenes. Puede asociar onicofagia e incluso autolesiones cutáneas en casos de trastorno psiquiátrico subyacente y, en ciertas ocasiones, tricofagia, pudiendo originar los pelos ingeridos complicaciones digestivas (tricobezoar).

Las connotaciones psiquiátricas dependen del estudio. En general, los problemas emocionales asociados son menos graves en preadolescentes y suponen una forma de llamar la atención; mientras que, casos extensos de evolución prolongada y a edades más avanzadas pueden representar alteraciones psicológicas más severas o incluso retraso mental. La Asociación Americana de Psiquiatría la incluyó en los trastornos del control de impulsos.

El diagnóstico suele realizarse con la clínica en muchos casos, aunque puede ser necesario el examen histopatológico de la placa y microscópico del tallo piloso para diferenciarlo de la areata o displasias pilosas. El estudio histopatológico es típico: la epidermis es normal, con folículos dañados junto con otros normales en la misma área; los folículos sin pelo muestran un infundíbulo dilatado, con gránulos de melanina y hemorragias.

Es difícil que el paciente o los padres admitan, de entrada, el diagnóstico. Siempre que la edad del niño lo permita, es conveniente la evaluación a solas, sin la presencia de los padres, además de explicarles el problema a ellos. Se han intentado diferentes procedimientos para que desaparezca el hábito, como aplicar vaselina o aceite en el cabello, guantes para dormir, oclusión con vendaje, junto con la evaluación por psicólogos o psiquiatras.

Alopecias difusas: defluvio anágeno y efluvio telógeno

Las alopecias por desprendimiento de los cabellos en anágeno son un conjunto de procesos secundarios a la acción de drogas y tóxicos, trastornos endocrinos, infecciones o traumatismos, entre otros, en los que se produce una alopecia difusa con signo de "arrancamiento" positivo. Los agentes causales actúan sobre los folículos en anágeno, determinando el desprendimiento de los mismos, generalmente de manera casi inmediata a su actuación, de ahí que se aplique el término defluvio.

Las alopecias por aumento de la inducción del telógeno se producen como consecuencia del acortamiento del ciclo folicular, con aceleración del paso de los folículos en anágeno a telógeno y la consiguiente caída de cabellos telógenos normales a los 2-4 meses. Son causa de caída intensa (efluvio) y representa para muchos autores una de las formas más frecuentes de alopecia difusa.

Por lo general, son cuadros autolimitados y el tratamiento se fundamenta en tratar la causa que lo origina. Las causas son diversas (Tabla V).

Alopecia areata[8,9]

Descripción

La alopecia areata o "pelada" constituye un proceso inflamatorio crónico de probable origen inmunológico, que se caracteriza por una alteración del ciclo folicular con detención brusca del folículo en la fase anágena precoz y el pelo se desprende en telógeno. Es importante, no sólo por su frecuencia, sino también por el deterioro de la calidad de vida que supone. Es una enfermedad universal, que afecta al 0,1-0,2% de la población, con una incidencia similar en ambos sexos; supone del 0,7 al 3,8% de los pacientes atendidos en una consulta dermatológica. Puede iniciarse a cualquier edad, aunque en más de la mitad se inicia antes de los 20 años y el 20 % de los casos, en la infancia.

Etiopatogenia

La causa permanece desconocida, relacionándose con factores genéticos e inmunológicos, además de con circunstancias agravantes o desencadenantes, como el estrés, focos infecciosos crónicos o la constitución atópica.

Es indudable que la herencia juega un papel. Existen diferencias en los distintos estudios en el porcentaje de pacientes con areata y antecedentes familiares, pero en nuestro país se estima en alrededor del 20%. La asociación a la atopia, al síndrome de Down y la concordancia en gemelos son otros datos que apoyan la participación de factores genéticos. Se ha relacionado con determinados haplotipos HLA que, además, influyen en la expresividad del proceso.

Figura 4. Alopecia areata en placa única.

Existen múltiples evidencias que apuntan a alteraciones tanto de la inmunidad humoral como celular. Existe un infiltrado mononuclear perifolicular; formado por linfocitos T de fenotipo CD4 activado que, sin que se haya establecido con seguridad, parecen dirigidos contra antígenos de los queratinocitos foliculares, especialmente los de la vaina externa. Se han detectado autoanticuerpos circulantes contra estructuras foliculares y no foliculares (antitiroideos, antimúsculo liso, antiparietales gástricos…) y se asocia con frecuencia con otras alteraciones de naturaleza autoinmune (atopia, tiroiditis, vitíligo, diabetes mellitus tipo 1, celiaquía, anemia perniciosa, gastritis crónica atrófica, artritis reumatoide, Addison…).

El estrés es un factor precipitante incuestionable y, al igual que ocurre en la dermatitis atópica, factores de naturaleza psicosomática contribuyen al mantenimiento del proceso. No hay que olvidar que la alopecia misma puede ser responsable de una indudable tensión emocional.

Clínica

La lesión es típica: una o múltiples placas alopécicas, de superficie lisa sin descamación (Fig. 4), con signo del "pellizcamiento" y signo de tracción positivos y pelos peládicos de Sabouraud (en "signo de admiración", más gruesos en su extremo distal) en los márgenes si están en actividad. Su instauración puede ser gradual o brusca y la localización más frecuente es en cuero cabelludo, aunque las extracefálicas pueden alcanzar hasta el 30% de casos; si bien, por lo general, acompañando a lesiones en cuero cabelludo. Se han descrito diversas formas de presentación:

1) En placa única o simple.
2) En placa múltiple.
3) Reticular: placas múltiples confluentes en un patrón de malla o red.
4) Ofiásica, término que alude a la presentación y crecimiento de la placa: surge en región occipital y se extiende por las zonas supraauriculares hacia la región frontal, imagen comparada a la de una serpiente reptando, de ahí el nombre. Es una forma rebelde al tratamiento.
5) Total, con pérdida de la totalidad de pelo de cuero cabelludo, también más frecuente en la infancia.
6) Universal, con pérdida generalizada.
7) Difusa, de difícil diagnóstico, especialmente en adultos al presentarse como una alopecia tipo androgénica. Para el diagnóstico diferencial, hay que explorar la región occipital, no respetada a diferencia de lo que ocurre en las androgénicas.
8) "Sisaifo" u ofiásica inversa, poco frecuente y de patrón inverso a la ofiasis.

Las alteraciones ungueales son frecuentes (10-60%), especialmente en los niños, como se describirán más adelante.

La evolución es impredecible y muestra gran variabilidad. El 95% de los casos infantiles en placa única tienden a la repoblación en menos de un año; mientras que, alrededor del 1% presentarán alopecia total. En las formas severas (total o universal), la probabilidad de repoblación completa es inferior al 10%. Se consideran factores de mal pronóstico: el comienzo precoz, antes de los 15-16 años, la asociación a atopia, ya sea el paciente o familiares de primer grado, la presencia de onicodistrofia, la forma ofiásica y la asociación a enfermedades autoinmunes. La repoblación pilosa es característica: aparece un vello fino y de color más claro en el centro de las placas que progresivamente se irá extendiendo y recuperando el color y grosor normales.

Existen diversos estudios que sugieren que estos pacientes presentan unos rasgos de personalidad especial, con tendencia a la depresión o la ansiedad.

Diagnóstico

Es, fundamentalmente, clínico y sólo en los casos en los que plantee dificultad (formas difusas) se realizará estudio histopatológico. En éste se observa infiltrado peri e intrabulbar mononuclear. En las lesiones de larga evolución el infiltrado inflamatorio puede no ser evidente.

El diagnóstico diferencial en la infancia se establece con la tricotilomanía y las tiñas tonsurantes. La primera presentará una morfología abigarrada, lineal, con pelos rotos en su interior, mientras que, en las tiñas tonsurantes, se observa descamación en la piel subyacente o un cierto grado de inflamación; la observación directa con hidróxido de potasio y el cultivo confirmarán el diagnóstico.

Tratamiento

Ha de ser individualizado, informando al paciente y los padres de las posibilidades y la historia natural del proceso. Ninguno de los tratamientos disponibles modifica el curso final de la enfermedad y, por otro lado, la posibilidad de repoblaciones espontáneas dificulta la valoración final, lo que hay que considerar junto con los posibles efectos secundarios. Antes de evaluar el resultado, hay que mantener la terapia un período mínimo de tres meses. En muchas ocasiones, se emplean tratamientos combinados. No existen en la actualidad tratamientos validados con estudios controlados aleatorizados[9].

Cuando las lesiones son extensas, es conveniente tratar todo el cuero cabelludo, intentando limitar la aparición de nuevas lesiones; si bien, el dejar una placa sin tratar puede indicarnos la presencia de repoblación espontánea.

La elección del tratamiento dependerá de la extensión del proceso, tratamientos previos, edad del paciente y la repercusión psicológica del proceso. Por lo general, se plantean de forma escalonada, comenzando por los tratamientos menos agresivos y manteniéndolos el período aproximado antes descrito. En aquellos pacientes con factores de mal pronóstico (larga evolución, formas extensas u ofiásicas, fracasos terapéuticos previos repetidos) y sin afectación psicológica importante que requiera un apoyo específico, algunos autores optan por la abstención terapéutica, al igual que en niños en formas localizadas sin gran repercusión psicológica dada la re-

población espontánea en corto espacio de tiempo en un 50% de casos.

Medidas generales

En muchas ocasiones y, sobre todo, al alcanzar la adolescencia, la enfermedad determina una disminución de la calidad de vida, limitando las relaciones sociales del paciente. Es importante el apoyo por parte del pediatra, dermatólogo, asociaciones de pacientes y puede ser de gran utilidad la ayuda psiquiátrica o psicológica.

No hay que olvidar en formas extensas el empleo de fotoprotectores o gorros en verano que protejan el cuero cabelludo descubierto.

Tratamientos específicos

Buscan actuar sobre la alteración inmunológica implicada en la etiopatogenia de la alopecia.

Corticoides

Se emplean tópicos, intralesionales y vía oral.

Vía tópica, en solución o gel, se usan como primera aproximación, solos o combinados con minoxidilo (en solución en formas extensas). No existen estudios controlados rigurosos para valorar su eficacia. Son el tratamiento de elección en las formas localizadas infantiles.

Intralesionales se emplean en placas únicas o múltiples con una afectación inferior al 50% del cuero cabelludo, con inyecciones intradérmicas a intervalos de 1-2 cm cada 4-6 semanas para evitar atrofia residual. Se emplean corticoides de depósito, como el acetónido de triamcinolona (el más empleado en niños, 3 mg/ml, 0,05-0,1 ml cada 2 cm con un máximo de 2 ml por sesión) a baja concentración diluidas con anestésico local (mepivacaína al 1%) y realizando un suave masaje para facilitar la extensión y limitar el riesgo de atrofia. Se observa respuesta en 2/3 de los pacientes, siendo especialmente eficaz en cejas. Tratamiento de elección en las formas localizadas del adolescente; en niños pequeños, el dolor puede ser un factor limitante de su uso.

En cuanto a los corticoides orales, pueden estar indicados en formas agudas extensas durante un tiempo limitado de 1-2 meses.

Moduladores de la respuesta inmune

La ciclosporina A, inhibidor de la activación de los linfocitos T colaboradores, se ha empleado vía oral en monoterapia o combinada con prednisona, con la monitorización clínica y la analítica adecuada. Se obtiene repoblación en algunos casos, pero con recidiva al suspender. Otros tratamientos de eficacia cuestionada son: timopentina, isoprinosin, metisoprinol o el extracto de *Polypodium leucotomos.* El tacrolimus, macrólido inmunomodulador, aprobado en nuestro país para el tratamiento tópico de la dermatitis atópica, se ha empleado también; si bien, la experiencia es limitada y las series de pacientes publicadas son cortas y sin grupo control.

Recientemente, se ha publicado el primer estudio de empleo de metotrexato en alopecia areata infantil[10]; si bien con limitaciones (retrospectivo no controlado, serie corta de pacientes), supondría una alternativa más en casos severos.

Inmunoestimulantes

El objetivo de estos tratamientos es inducir una dermatitis de contacto, irritativa o alérgica, e inhibir así los mecanismos inmunológicos responsables del daño folicular por un mecanismo no del todo aclarado. Algunos autores hablan de que la reacción eccematosa determinaría la aparición de células T activadas que inhibirían la respuesta inmune; además, el aclaramiento antigénico acelerado por el infiltrado también colaboraría. Con este fin, se ha empleado: antralina al 0,5-1% en terapia de contacto breve/(20-60 minutos) de acción irritante y moduladora de la respuesta inmune e inmunoterapia tópica con difenciprona o dibutil éster del ácido escuárico, que consiste en sensibilizar al paciente con estas sustancias, que posteriormente se aplican directamente sobre el área alopécica para provocar una reacción eccematosa, con tasas de respuesta del 30-50% en tratamientos largos.

Fototerapia

La PUVAterapia ha sido eficaz en algunos casos extensos y su acción parece ser más "fotoinmunológica". Sus resultados no han sido muy alentadores y no está indicado en niños.

Existen publicaciones de respuesta a tratamiento con láser excímero a 308 nm en alopecias en placas; si bien, son series cortas de pacientes y no estudios controlados.

Minoxidilo

Se ha empleado en la areata en placas en concentraciones del 2 al 5%, generalmente asociado en formulación tópica a corticoides. Su mecanismo de acción es desconocido, pero parece actuar como mitógeno sobre los queratinocitos, prolongando la fase anágena. Los efectos secundarios fundamentales son: la hipertricosis facial, reversible al suspender el tratamiento, y la dermatitis irritativa de contacto.

Tratamientos inespecíficos

En tanto no actúan directamente sobre los mecanismos implicados en la etiopatogenia del proceso. Se ha empleado la biotina, de mecanismo de acción desconocido pero eficaz, especialmente en niños, la piridoxina, aminoácidos como la cistina o la metionina o minerales como el zinc, en forma de sulfato de cinc o aspartato de cinc, con el que se han comunicado buenos resultados a dosis de 50-100 mg/día en niños, asociado a corticoides tópicos.

Plan de tratamiento

Se establecerá de acuerdo con la extensión del proceso y su evolución, además de considerar factores médicos y la repercusión psicosocial, valorando la relación riesgo/beneficio de cada caso. Se han establecido distintos esquemas según la gravedad del caso y la respuesta terapéutica. Los tratamientos más empleados en las formas localizadas son: las soluciones de minoxidilo solo o combinado con clobetasol (0,025-0,05%), corticoides tópicos de mediana potencia y en ciertos casos intralesionales o la antralina en terapia de contacto breve. Puede asociarse biotina oral (10-20 mg/día). En formas extensas, superiores al 50%, pueden estar indicados los contactantes (difenciprona). En las formas agudas y extensas, podrían emplearse corticoides vía oral.

Alopecia por miniaturización folicular (alopecia androgénica)

Constituye la forma más frecuente de alopecia en el adulto, afectando tanto a varones como a mujeres. La influencia

Tabla VI. Factores que alteran el crecimiento ungueal

Enlentecen	*Aceleran*
Fisiológicos	
Mujer, pies, primer y quinto dedos, mano no dominante, invierno, noche	Hombre, mano, tercer dedo, mano dominante, verano, día
Patológicos	
Infecciones severas, enfermedad debilitante prolongada, fármacos antimetabolitos, isquemia, daño neurológico, hipotiroidismo, malnutrición, enfermedad cardiaca congestiva	Psoriasis, eritrodermia, hipertiroidismo, embarazo, microtraumas repetidos (onicofagia, mecanógrafas, pianistas), malformaciones arterio-venosas

Modificado de: Silverman R, Baran R. Nail and appendageal abnormalities. En: Schachner LA, Hansen RC, eds. Pediatric Dermatology. 4th ed. Mosby Elsevier; 2011. p. 794-826.

genética es indudable, con una herencia de tipo poligénico. Cuanto más precoz sea su inicio, más severo será el cuadro. Su relevancia en la edad pediátrica tardía es anecdótica, pero si se detecta requiere una valoración clínica minuciosa y exploraciones complementarias dirigidas a descartar la pubertad precoz o cualquier trastorno hormonal subyacente.

Función del pediatra en Atención Primaria

La pérdida de cabello o alopecia es un motivo de consulta frecuente en la edad pediátrica. Muchos casos podrán ser tratados y controlados por el pediatra; mientras que, en otros, será necesaria la derivación al dermatólogo, como: alopecias de diagnóstico dudoso, tiñas inflamatorias severas o no inflamatorias pero sin respuesta al tratamiento, alopecia areata extensa, areata en placa pero sin respuesta al tratamiento corticoideo tópico, efluvios persistentes más de 3-4 meses o alopecias cicatriciales o que requieren de estudio histopatológico.

Alteraciones de las uñas

Introducción

Las uñas son un anejo cutáneo queratinizado. Además de cumplir una función estética indudable, sus funciones son: protección de los dedos, permitir labores prensiles delicadas y percepción de tacto fino.

Las uñas son un apéndice cutáneo queratinizado. De forma esquemática, las distintas partes del aparato ungueal serían: la lámina o placa, rica en proteínas (queratinas), que asienta sobre un lecho vascularizado, limitada por las pliegues ungueales proximal y laterales; la matriz ungueal es el elemento más proximal del lecho y se encarga de producir casi toda lámina de forma constante a lo largo de la vida y es visible en su zona más distal a través de la lámina en algunos dedos, en forma de una zona semicircular y blanquecina, la lúnula. Por último, la cutícula es una extensión acelular del pliegue proximal que se extiende sobre la lámina con una función eminentemente protectora de la matriz y el hiponiquio es la zona distal que se extiende bajo el borde libre de la lámina en su separación del lecho.

Las uñas en la infancia. Cambios fisiológicos

Existen una serie de cambios ungueales o distrofias, frecuentes y reversibles.

El desarrollo completo del aparato ungueal se alcanza al final del segundo trimestre del periodo intrauterino. Al nacimiento, la lámina es delgada, incurvándose sobre el hiponiquio y con frecuencia con descamación laminar distal en capas (onicosquisis). En prematuros de menos de 32 semanas, las láminas pueden no haber crecido de forma completa y ser cortas. La coiloniquia o lámina cóncava en cuchara es un fenómeno fisiológico y transitorio en el neonato y la primera infancia, especialmente en el primer dedo de los pies. También, se observan con frecuencia depresiones transversales de la lámina del neonato, las líneas de Beau, más acentuadas si se produjo sufrimiento fetal. Progresan en sentido distal hasta desaparecer en el primer trimestre.

Durante el resto de la infancia y la adolescencia, las uñas crecen con una velocidad de alrededor de 0,1 mm/día, crecimiento que puede afectarse por numerosos factores fisiológicos y patológicos (Tabla VI)[11].

Alteraciones de las uñas

En la infancia las uñas pueden presentar distintos trastornos de diversa naturaleza que deben considerarse, antes de diagnosticar de "micosis" o distrofia ungueal.

Las uñas pueden presentar diversos trastornos, con una expresividad clínica variada. Podríamos clasificarlos atendiendo a la parte de la uña afecta (lámina ungueal, lecho ungueal) o de acuerdo con la edad aparición (congénitos, adquiridos) y el mecanismo implicado (trastornos genéticos, infecciones, traumatismos, tumores, enfermedades asociadas). Vamos a seguir este último.

Trastornos congénitos o hereditarios

Pueden ser defectos aislados o asociados a alteraciones de otras estructuras cutáneas o de otros órganos o sistemas. Alrededor de un 75% de síndromes congénitos presentan alteraciones ungueales entre sus manifestaciones.

Mal alineamiento congénito de la uña

Consiste en la desviación lateral del eje longitudinal de la uña respecto al de la falange distal subyacente en los primeros dedos de los pies. Uni o bilateral, es un proceso frecuente, probablemente hereditario, con un patrón autosómico dominante. Condiciona alteraciones en la lámina, en mayor o menor intensidad dependiendo del grado de desviación: surcos transversos por el traumatismo repetido, hemorragias subungueales y, de manera progresiva, engrosamiento y cambios de coloración por las hemorragias y colonización por microorganismos. Favorece la encarnadura de la lámina en el pliegue lateral (uña encarnada u onicocriptosis) y la inflamación de éste (paroniquia). En casos leves y en ausencia de complicaciones, puede resolverse de forma espontánea en hasta la mitad de los casos antes de los 10 años; sin embargo, si la desviación es mar-

cada, requiere la corrección quirúrgica precoz para evitar la distrofia ungueal permanente y los episodios repetidos de paroniquia.

Alteraciones en el número y tamaño ungueal

Anoniquia significa ausencia de uñas, defecto que puede aparecer aislado y heredado con un patrón autosómico recesivo, o asociado a otras malformaciones o síndromes. La ausencia de todas las uñas o anoniquia total es rara. Pueden existir anomalías óseas subyacentes.

La microniquia o hipoplasia ungueal puede ser esporádica, hereditaria o aparecer en el seno de síndromes malformativos múltiples o exposición a tóxicos *in utero* (fenitonína, alcohol…). El grado de hipoplasia es variable.

La poliniquia supone la duplicación ungueal, generalmente con uñas de pequeño tamaño (microniquia). Se debe realizar estudio radiológico para descartar duplicación ósea subyacente, como ocurre en el síndrome de Iso-Kicuchi (onicodisplasia congénita del índice). Poliniquia y polidactilia pueden aparecer como defectos aislados o en el seno de cuadros más complejos (trisomía del cromosoma 13, síndrome de Laurence-Moon-Bield).

Síndrome uña-rótula

Conocido también como síndrome de Fong, osteonicodisplasia hereditaria o con el acrónimo correspondiente a sus siglas en inglés, síndrome HOOD *(hereditary osteo-onyco-dysplasia)*, que recoge la existencia de alteraciones en uñas y rótula. Es un trastorno autosómico dominante de expresividad variable y alta penetrancia, con un 20% de casos esporádicos que corresponden a nuevas mutaciones. El gen mutado se localiza en el cromosoma 9 (gen *LMX1B*, locus 9q34). Presenta una incidencia de 1:50.000 y distribución mundial.

Las deformidades ungueales, anoniquia o microniquia, uñas frágiles con hipoplasia de la lámina o colinoniquia son congénitas y no progresan. Se observan en el 98% de pacientes y se afectan las uñas de las manos, con severidad decreciente del primer al quinto dedo, rara vez las de los pies. Un signo clave es la presencia de lúnulas triangulares[12]. Otro dato característico es la ausencia de pliegues cutáneos en la superficie dorsal de las interfalángicas distales.

Las rótulas, aplásicas o luxadas en el 90%, determinan dolores y problemas en la marcha y desarrollo precoz de osteoartritis. Pueden presentar otras alteraciones, como: hipoplasia de cúbito y radio, escoliosis y exóstosis bilaterales posteriores de las palas ilíacas, dato patognomónico (70%).

Además de la osteoartritis, que puede ser incapacitante, es importante el diagnóstico precoz debido al riesgo de desarrollo de enfermedad renal, en alrededor de la mitad de los casos. Puede manifestarse ya en la infancia, pero es más característico el comienzo tardío, en forma de proteinuria asintomática, y puede progresar a glomerulonefritis crónica y fallo renal.

En ocasiones, asocia displasias oculares, retraso mental, convulsiones y trastornos psicóticos.

Requiere un manejo multidisciplinario: ejercicios dirigidos a evitar la osteoartritis traumática, revisiones oftalmológicas periódicas y tratamiento precoz de la enfermedad renal.

Paquioniquia congénita

Trastorno autosómico dominante poco frecuente, de alta penetrancia y expresividad variable, caracterizado por el engrosamiento ungueal. Se distinguen dos variantes, de acuerdo con las alteraciones genéticas de las queratinas y el fenotipo resultante, el más frecuente el tipo I o de Jadassohn-Lewandowsky (56%), por mutaciones de la queratina 16 o 6a. El tipo II o de Jackson-Lawler asocia dientes neonatales, distrofia corneal y quistes a la onicodistrofia, y se han identificado mutaciones de las queratinas 17 o 6b [13].

Ya desde el periodo neonatal, las uñas presentan una coloración amarillenta y, en los primeros meses, se desarrolla una hiperqueratosis subungueal con engrosamiento de la uña y deformación de la lámina en "pinza" o "teja". Pueden producirse episodios de inflamación periungueal (paroniquia) por sobreinfección candidiásica o bacteriana. Otras manifestaciones asociadas son: presencia de dentición neonatal, placas leucoplásicas en mucosa oral sin riesgo degenerativo, pápulas foliculares en superficie de extensión de extremidades (queratosis foliculares) y, sobre todo, la presencia de queratodermia palmoplantar, con frecuencia asociada a hiperhidrosis, que determina la formación de hiperqueratosis localizadas (callos) y ampollas dolorosas que dificultan la deambulación. Sin embargo, en ocasiones, el trastorno queda limitado a las uñas.

No existe tratamiento específico. Las alteraciones ungueales pueden requerir la matricectomía quirúrgica para evitar el crecimiento de nuevo de la uña distrófica. La queratodermia palmoplantar se trata con queratolíticos tópicos o, incluso, retinoides orales en casos severos (acitretino), con respuestas parciales y temporales. La hiperhidrosis, que favorece la formación de callos y ampollas, se controla con aplicación tópica de preparados de cloruro de aluminio hexahidratado o incluso con inyecciones de toxina botulínica. En la actualidad y gracias a los avances en el conocimiento de la genética de estos trastornos, se están desarrollando terapias génicas específicas para mutaciones dominantes con efecto negativo, como en la paquioniquia congénita[14], con resultados alentadores.

Displasias ectodérmicas

Como se describió en las alopecias, son un grupo heterogéneo de enfermedades hereditarias que cursan con alteraciones variables del pelo, las uñas, los dientes y las glándulas sudoríparas[4]. Las alteraciones ungueales son variadas: microniquia, coiloniquia, onicolisis, hiperqueratosis subungueal, surcos longitudinales, onicogrifosis (engrosamiento e hipertrofia de la lámina)… Estos cambios se manifiestan desde el nacimiento o infancia temprana.

Patología infecciosa

Las uñas pueden afectarse en infecciones bacterianas, virales o fúngicas, ya sea por infección directa del aparato ungueal o por interferencia en su crecimiento por una infección sistémica.

Onicomicosis

Con la excepción de la paroniquia candidiásica que comentaremos después, las onicomicosis son excepcionales

en la infancia[15]. Los adolescentes pueden presentarlas con mayor frecuencia.

La onicomicosis se define como la infección del aparato ungueal por hongos, especialmente dermatofitos. Suelen afectar a las uñas de los pies, con predilección por el primer dedo, en ocasiones asociada a infección del pie *(tinea pedis)*. Si afecta a las uñas de las manos, debemos examinar el cuero cabelludo para descartar una *tinea capitis* asociada, fuente de infección de la uñas por el rascado o fricción. La infección unilateral del cuarto dedo del pie con engrosamiento de la lámina e hiperqueratosis subungueal es una forma especial de presentación en la infancia[11].

Existen varias formas clínicas dependiendo de la forma de invasión y localización[16]. Las más frecuentes son la distal y la lateral, que se expresan en forma de separación de la uña del lecho (onicólisis) con acúmulo de descamación bajo la lámina. Más raras son las formas superficiales (blancas o negras), la proximal subungueal, la *endonyx* o la distrófica total. El principal patógeno es el *Trichophytum rubrum* en todos los grupos de edad.

El diagnóstico requiere la confirmación mediante cultivo y examen directo con hidróxido de potasio.

En cuanto al tratamiento, es similar al de los adultos, si bien se tiene menos experiencia con los nuevos antimicóticos orales, muchos no aprobados para su uso en infancia; por lo que, de elección sería la griseofulvina. En cuanto a los tratamientos tópicos, más eficaces que en adultos al ser la lámina más delgada y de crecimiento más rápido, se emplea el bifonazol, asociado a urea para buscar una mayor penetración, la amorolfina, la ciclopiroxolamina y los imidazoles. El objetivo es la curación clínica y la micológica (cultivo negativo).

Infecciones virales

Infecciones virales sistémicas pueden afectar a la actividad de la matriz ungueal, condicionando una detención en el crecimiento de la uña que se expresa en forma de surcos lineales transversales en la lámina que se desplazan distalmente conforme crece ésta, las líneas de Beau, o bien en forma de una separación completa de la lámina del pliegue proximal, onicomadesis. Ambos serían fenómenos transitorios, no asociados sólo con infecciones sistémicas, sino también con enfermedades no infecciosas, como el Kawasaki o el hipoparatiroidismo, la exposición a fármacos, los déficit nutricionales, los traumatismos e, incluso, el sufrimiento fetal. Muchas veces su aparición no está relacionada con la gravedad del proceso. En nuestro país, recientemente se publicó una "epidemia" de onicomadesis en el área de Valencia asociada a la enfermedad mano-pie-boca por Coxsackie A10[17].

Infección local sería el panadizo herpético, primoinfección herpética cutánea en forma de paroniquia debida a la inoculación del virus herpes simple. Se expresa en forma de vesículas agrupadas sobre base eritematosa, dolorosas, periungueales, en ocasiones con adenopatías regionales. Requiere tratamiento analgésico, antiséptico y antiviral, tópico u oral en las primeras 48-72 horas. Pueden producirse recurrencias.

Las verrugas vulgares con frecuencia presentan una localización periungueal. Además de las molestias que condiciona esta localización, pueden producir, cuando asientan sobre el pliegue proximal, surcos longitudinales en la lámina, consecuencia de presionar la matriz ungueal. El tratamiento en esta localización puede ser complicado y prolongado. Los preparados queratolíticos tópicos son de elección.

Paroniquia

Define procesos inflamatorios, generalmente infecciosos (*S. aureus, Streptoccocus* β hemolítico), del reborde ungueal, equivalente al panadizo. Se caracteriza por un eritema indurado, doloroso, de los pliegues ungueales, que, en formas evolucionadas (paroniquia crónica), pueden retraerse y ser sustituidos por tejido de granulación. Las formas agudas se caracterizan por colecciones purulentas en los pliegues ungueales que pueden ser drenadas con facilidad con alivio del dolor; las crónicas presentan inflamación de los pliegues ungueales y desaparición de la cutícula. La inflamación puede afectar al crecimiento ungueal, con ondulaciones en la lámina. Generalmente, se relacionan en la infancia con la succión o la onicofagia, que favorece el desarrollo de gérmenes, tanto bacterias como *Candida*. Si existe afectación de múltiples dedos, e incluso de pies, hay que descartar un proceso subyacente, como hipoparatiroidismo, acrodermatitis enteropática, inmunodeficiencias o candidiasis mucocutánea crónica. El tratamiento se basa en eliminar los factores predisponentes, el empleo de imidazólicos tópicos cuando exista infección por *Candida* o antibióticos tópicos, como la clindamicina, u orales en formas más severas cuando existe infección bacteriana.

Onicopatías traumáticas

Las alteraciones traumáticas de las uñas pueden plantear problemas de diagnóstico diferencial con otros procesos. La eliminación de la causa o en ciertos casos, la corrección quirúrgica, corrigen el trastorno.

La **uña encarnada u onicogrifosis** es un trastorno frecuente en el primer dedo del pie, con dolor e inflamación del reborde ungueal y, en casos prolongados, desarrollo de tejido de granulación con exudación y sobreinfección bacteriana. Las formas infantiles pueden relacionarse con un mal alineamiento congénito de la uña, como se comentó, con una hipertrofia del borde lateral ungueal que determina clínica cuando el niño comienza a caminar y que se suele resolver en meses y, por último, puede aparecer en la zona distal de la uña en relación con el gateo, calzado estrecho o corte inadecuado de la lámina, redondeada en los bordes laterales en lugar de recto, que se suele corregir con la edad o evitando esos factores condicionantes. El tratamiento es conservador al inicio, con antibióticos y corticoides tópicos y extracción de la zona clavada. En casos de mal posición congénita o tejido de granulación en exceso, se requiere corrección quirúrgica con distintas técnicas.

Traumatismos menores en las uñas determinan la aparición de una decoloración blanca de la uña por una formación anormal de la lámina con desorganización de queratinas: la **leuconiquia.** No requiere tratamiento.

Los **hematomas** pueden observarse como puntos con distribución lineal, siguiendo los surcos del lecho (hemorragias en astilla) o como colecciones dolorosas de mayor volumen. De evolución contusiforme, conforme crece la

lámina se desplazan en sentido distal, no formando una banda continua, como los nevos melanocíticos con los que puede plantearse el diagnóstico diferencial.

La **onicofagia** es un problema frecuente y el traumatismo repetido determina alteraciones ungueales: acortamiento de la lámina, de superficie rugosa, y favorece el desarrollo de paroniquia, uña encarnada y verrugas. El éxito terapéutico de los tratamientos tópicos, orales o psicológicos, requiere de la colaboración por parte del paciente.

Las **"uñas de tic"** o en "tabla de lavar" suponen una deformidad traumática de la uña del pulgar, uni o bilateral. Se caracterizan por pliegues transversales en la lámina producidos por el traumatismo repetido del pliegue proximal con otra uña. La distrofia media canaliforme es su máxima expresión: una hendidura longitudinal central de la que parten hendiduras menores oblicuas en una imagen de abeto invertido, siempre con tumefacción del pliegue proximal.

Patología inflamatoria de la uña

Enfermedades dermatológicas frecuentes afectan también al aparato ungueal. No existen datos patognomónicos y resulta esencial correlacionar los hallazgos ungueales con las lesiones cutáneas extraungueales, si existen.

La **psoriasis** es la causa de onicopatía no infecciosa más frecuente. Las lesiones aparecen por afectación de la matriz y/o el lecho ungueal y se objetivan en un 7-39% de casos infantiles, frecuencia que aumenta con la edad y con determinadas formas clínicas (artropática, pustulosa, eritrodérmica, placas); mientras que, es poco frecuente en la psoriasis en gotas[18].

El piqueteado de la superficie ungueal o *pitting* es la alteración más frecuente, por afectación de la matriz. De distribución irregular, se observa sobre todo en las uñas de las manos.

Más típica es la "mancha de aceite", cambio de coloración amarillenta distal próxima al hiponiquio limitada por un borde eritematoso, debida a hiperqueratosis subungueal por afectación del lecho. Casi patognomónica, a diferencia del *pitting,* es menos frecuente en la infancia. Otras alteraciones descritas serían: líneas de Beau, onicorrexis (fragilidad con fisuración longitudinal), hemorragias en astilla, onicólisis, traquioniquia (uñas de superficie rugosa y deslustrada), paroniquia y mayor riesgo de sobreinfección micótica y bacteriana.

En las **dermatitis,** y en la forma "estrella" de la infancia como es la dermatitis atópica, también podemos encontrar alteraciones ungueales secundarias a afectación de la matriz, como piqueteado, más tosco e irregular que en la psoriasis, líneas de Beau, onicolisis, ondulación de la lámina o hiperqueratosis subungueal por daño del lecho. Suelen existir lesiones eccematosas periungueales acompañantes.

En la **alopecia areata** no es infrecuente la presencia de *pitting,* con depresiones de menor tamaño que en la psoriasis y, en ciertos casos, con una disposición en líneas transversas. También, se ha descrito la presencia de onicolisis, líneas de Beau o traquioniquia[19].

El **liquen plano** es muy infrecuente en la infancia. Sin embargo, se ha descrito con una frecuencia superior que en los adultos liquen plano con afectación limitada a las uñas, con manifestaciones similares a las del adulto por afectación de la matriz[20]: uñas frágiles con estriaciones longitudinales (onicorrexis), láminas adelgazadas con coiloniquia y, raro en la infancia, la formación de pterigion dorsal, prolongación cutánea en V del pliegue proximal. En un 30% de casos infantiles, puede asociar enfermedades autoinmunes. Requiere tratamiento para evitar la deformidad permanente (acetónido de triamcinolona 0,5 mg/kg/mensual i.m. hasta alcanzar crecimiento de la mitad de la uña sana ha mostrado eficacia y seguridad en niños).

Sí es casi exclusiva de la infancia, la **paraqueratosis pustulosa,** forma de dactilitis falángica distal generalmente limitada a un solo dedo, sobre todo los dos primeros de la mano. Suele observarse en menores de 5 años, más frecuente en niñas, en forma de descamación cutánea acral marcada, con piqueteado de la lámina, onicólisis e hiperqueratosis subungueal. La histopatología muestra cambios de psoriasis o eccema, sin evidenciarse microorganismos. Tiende a resolverse sin recurrencias. Se han empleado para su tratamiento corticoides tópicos. Para algunos autores, representaría una forma limitada de psoriasis o dermatitis atópica o de contacto típica de la infancia, más que una entidad individualizada.

Figura 5. Traquioniquia: uñas rugosas y sin brillo.

La **traquioniquia** hace referencia a una serie de cambios en la superficie ungueal que determinan una uña rugosa y opaca (Fig. 5). Puede ser manifestación de los procesos inflamatorios ya comentados (psoriasis, liquen plano, alopecia areata, dermatitis) o de agentes externos. El **síndrome de las veinte uñas** es un cuadro típico, que no exclusivo, de la infancia, en el que, de forma progresiva, se producen cambios en todas las uñas cuyo resultado último es la traquioniquia. Su curso es variable: casos que se normalizan con el tiempo, mientras que, en otros, es una forma de presentación de los cuadros inflamatorios antes indicados.

Patología tumoral de la uña

Los tumores en esta localización no suponen una patología frecuente en la infancia. Las pruebas complementarias (radiología simple, biopsia) resultan esenciales en su diagnóstico y manejo.

Las **exóstosis subungueales** son crecimientos óseos que alteran la morfología de la uña y producen dolor. Suelen localizarse en el primer dedo del pie y aparecer en relación con traumatismos, sobre todo en adolescentes. Se manifiestan como un tumor cutáneo doloroso subungueal, que eleva la lámina y sin tratamiento produce deformidad permanente. El diagnóstico es fácil: observación del crecimiento óseo en una radiografía simple. El tratamiento es quirúrgico.

La **melanoniquia longitudinal** es una banda pigmentada que se extiende desde la matriz hasta el borde distal de la lámina. En los niños, el 75% se deben a hiperplasia benigna de melanocitos,

Figura 6. Melanoniquia longitudinal: nevo melanocítico adquirido de la matriz ungueal.

principalmente nevos, y un 25% a activación melanocitaria. Los nevos melanocíticos de la matriz ungueal se manifiestan como una banda melánica pigmentada (melanoniquia longitudinal) (Fig. 6), congénita o adquirida, aunque en ocasiones se manifiestan como una melanoniquia completa que se extiende por toda la lámina. El problema lo plantea el diagnóstico diferencial con el melanoma, excepcional sin embargo en la infancia. Si bien, determinadas características clínicas (cambios, extensión del pigmento al pliegue ungueal proximal o signo de Hutchinson) y el estudio mediante dermatoscopia pueden ofrecer datos, sólo se diferencian de forma definitiva mediante estudio histopatológico, indicado en el caso de lesiones de aparición reciente en el adulto, o cambios en la forma, tamaño, color o características dermatoscópicas.

En individuos de raza negra es frecuente encontrar hiperpigmentación ungueal, difusa o en forma de melanoniquia longitudinal, afectando a una o varias uñas, hecho que aumenta con la edad. También, se puede observar en la insuficiencia suprarrenal.

Los **fibromas periungueales** son pápulas de superficie lisa que crecen desde los pliegues ungueales, deformando la lámina por compresión. Pueden ser una manifestación de esclerosis tuberosa (tumores de Koenen, presentes en el 50% de los casos a partir de la infancia) o aparecer de forma aislada. No requieren tratamiento salvo para evitar molestias o deformidades de la uña.

Función del pediatra en Atención Primaria

Las consultas pediátricas por alteraciones en las uñas, si bien no son un motivo frecuente, sí condicionan cierta ansiedad en los padres. Como hemos visto, algunas alteraciones son benignas y reversibles (paraqueratosis pustulosa, traquioniquia, líneas de Beau…), de diagnóstico sencillo; mientras que, en otros casos, su conocimiento puede resultar fundamental en el diagnóstico de procesos de mayor relevancia (p. ej., en el síndrome uña-rótula), o que puedan ser subsidiarias de tratamiento médico (p. ej., liquen plano, dermatitis) o quirúrgico (p. ej., exóstosis).

Bibliografía

Los asteriscos reflejan el interés del artículo a juicio del autor.

1.** Ferrando J. Alopecias. Guía de diagnóstico y tratamiento. 2ª edición. Madrid. Editorial Aula Médica; 2007.

2.*** Azaña JM. Alteraciones del pelo y las uñas. En: Torrelo A, ed. Dermatología en pediatría General. Madrid. Aula Médica Ediciones; 2007. p: 383-406.

3.*** García Dorado J, Alonso Fraile P, de Unamuno Pérez P. Alopecias en la infancia. Pediatr. Integral. 2008; XII (4): 343-360.

4.* Itin PH. Rationale and background as basis for a new classification of the ectodermal displasias. Am J Genet A. 2009; 149A: 1973-6.

5.* Mirmirani P, Huang KP, Price VH. A practical, algorithmic approach to diagnosing hair shaft disorders. Int J Dermatol. 2011; 50: 1-12.

6.** Benàssar A, Ferrando J, Grimalt R. Congenital atrichia and hypotrichosis. World J Pediatr. 2011; 7: 111-7.

7.** González U, Seaton T, Bergus G, Jacobson J, Martínez-Monzón C. Systemic antifungal therapy for tinea capitis in children. Cohcrane Database Syst Rev 2007; 17: CD004685.

8.** Alkhalifah A, Alsalanti A, Wang E, McElwee KJ, Shapiro J. Alopecia areata update. Part I. Clinical picture, histopathology, and pathogenesis. J Am Acad Dermatol. 2010; 62; 177-88.

9.** Alkhalifah A, Alsalanti A, Wang E, McElwee KJ, Shapiro J. Alopecia areata update. Part II. Treatment. J Am Acad Dermatol. 2010; 62; 191-202.

10.* Royer M Bodemer C, Vabres P, Pajot C, Barbarot S, Mazereeuw J. Efficacy and tolerability of methotrexate in severe childhood alopecia areata. Br J Dermatol. 2011; 165: 407-10.

11.*** Silverman R, Baran R. Nail and appendageal abnormalities. En: Schachner LA, Hansen RC, eds. Pediatric Dermatology. 4th ed. Mosby Elsevier; 2011. p. 794-826.

12.* Daniel CR, Osment LS, Noojin RO. Triangular lunulae. A clue to nail-patella syndrome. Arch Dermatol. 1980; 116: 448.

13.* Smith FJ, Leachman SA, McLean WH, et al. The genetic basis of pachyonychia congenital. J Investig Dermatol Symp Proc. 2005; 10: 21-30.

14.* Leachman SA, Hickerson RP, Hull PR et al. Therapeutic siRNAs for dominant genetic skin disorders including pachyonychia congenital. J Dermatol Sci. 2008; 51: 151-7.

15.** Gupta AK, Chang P, Del Rosso JQ, Adam P, Hofstader SL. Onychomicosis in children: prevalence and management. Pediatr Dermatol. 1998; 15: 464-71.

16.** Hay RJ, Baran R. Onychomicosis: A proposed revision of the clinical classification. J Am Acad Dermatol. 2011; 65: 1219-27.

17.* López J, Hernández P, Zaragoza V, et al. Onychomadesis outbreak in Valencia, Spain, associated with hand, foot and mouth disease caused by Enteroviruses. Pediatr Dermatol. 2011; 28: 1-5.

18.* Al-Mutairi N, Manchada Y, Nour-Eldin O. Nail changes in childhood psoriasis: a study from Kuwait. Pediatr Dermatol. 2007; 24: 7-10.

19.* Tosti A, Morelli R, Bandazzi F, Peluso AM. Prevalence of nail abnormalities in children with alopecia areata. Pediatr Dermatol. 1994; 11: 112-5.

20.* Tosti A, Piraccini BM, Cambiaghi S, Jorizzo M. Nail lichen planus in children: clinical features, response to treatment, and long-term follow-up. Arch Dermatol. 2001; 137: 1027-32.

Bibliografía recomendada

– Rogers M, Tay, YK, Wong LC. Hair disorders. En: Schachner LA, Hansen RC, eds. Pediatric Dermatology. 4th ed. Mosby Elsevier; 2011. p. 747-93.

Texto de Dermatología Pediátrica de reciente publicación, didáctico y de gran utilidad en la consulta diaria, estructurado de forma que facilita la rápida consulta de la bibliografía referenciada.

– Camacho F, Montagna W. Tricología. Enfermedades del folículo piloso. Madrid: Biblioteca Aula Médica; 1996.

El "libro" de Tricología en castellano. Aunque extenso y publicado hace 15 años, sigue siendo el texto de consulta fundamental en este campo.

– Nield LS, Keri JE, Kamat D. Alopecia in general pediatric clinic: who to treat, who to refer. Clin Pediatr. 2006; 45: 605-12.

Revisa las causas más frecuentes de alopecia en infancia; proporciona unas recomendaciones concisas acerca de qué patologías deben ser manejadas en la consulta del pediatra y cuáles han de enviarse a consulta especializada.

– Richert B, André J. Nail disorders in children. Diagnosis and Management. Am J Clin Dermatol. 2011; 12: 101-12.

Revisión actualizada, bien referenciada y completa de los trastornos ungueales en la infancia, clasificados en siete categorías: cambios fisiológicos, alteraciones congénitas-hereditarias, infecciones, enfermedades dermatológicas, enfermedades sistémicas y yatrogenia, tumores y traumatismos.

Caso clínico

Niño de 11 años, sin antecedentes de interés. Madre: diabetes mellitus insulinodependiente e hipotiroidismo en tratamiento hormonal sustitutivo. Presenta una placa alopécica localizada en cuero cabelludo desde hace 2-3 semanas, de aparición rápida. Sin proceso infeccioso intercurrente ni antecedente traumático. Desde hace pocos días también pérdida de pestañas.

A la exploración, placa redondeada de 4 cm de diámetro, de superficie lisa, sin descamación y con maniobra de tracción positiva en los márgenes, localizada en región retroauricular derecha; pérdida difusa de pestañas.

Algoritmo diagnóstico de alopecia infantil

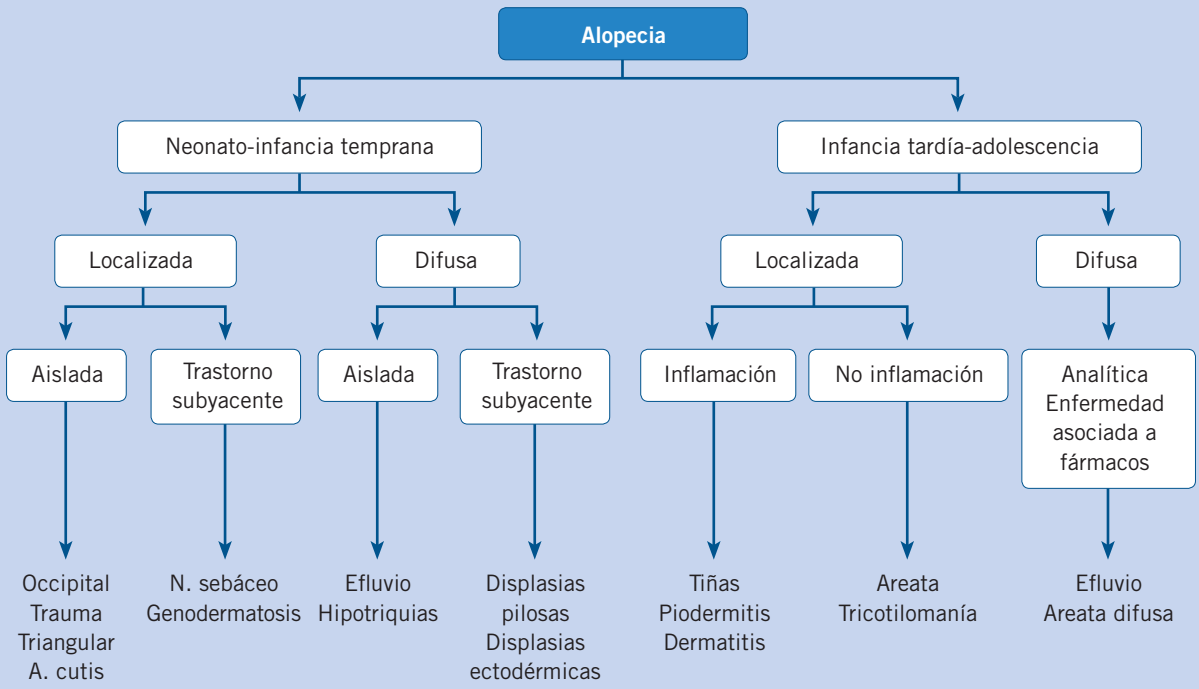

Sarna, pediculosis y picaduras de insectos

J. García Dorado*, P. Alonso Fraile**
*Dermatólogo. ** Medicina Familiar y Comunitaria.
Clínica Dermatológica. Salamanca

Resumen

La escabiosis y la pediculosis son dermatosis parasitarias ubicuas y muy contagiosas. Se conocen desde la antigüedad y tienen una amplia distribución mundial. Son frecuentes los brotes epidémicos de escabiosis afectando, por ejemplo, a individuos inmunocomprometidos o personal de hospitales o centros de acogida para ancianos y niños; igualmente las pediculosis, afectando extensamente a niños en edad escolar o a personas en estado de indigencia. Algunas variantes de escabiosis, incluyendo las formas ampollosas o las formas costrosas, pueden ser de difícil diagnóstico. Además, el diagnóstico definitivo del parásito en cuestión puede ser difícil de obtener y el valor de las nuevas técnicas diagnósticas está aún por confirmar. Las dificultades actuales en el manejo terapéutico de ambos procesos los han devuelto al primer plano de actualidad. Revisamos aspectos clínicos y epidemiológicos. También, se revisan claves diagnósticas y diferentes métodos para identificar los parásitos. El tratamiento de la sarna y de la escabiosis necesita en ocasiones tanto de unos esquemas terapéuticos eficaces, como actuaciones que mejoren las condiciones socioeconómicos de las personas que las sufren y programas de educación sanitaria que intenten prevenirlos. Esperamos que el futuro nos traiga tanto técnicas diagnósticas de laboratorio más sensibles y específicas, así como nuevas estrategias terapéuticas, Se revisan también aspectos clínicos de las picaduras de insectos.

Abstract

Scabies and pediculosis are ubiquitous and contagious parasitic dermatoses. They have been known since antiquity and are distributed worldwide. Clusters of infestation occur—for example, scabies affecting immunocompromised individuals or patients and staff in hospitals and nursing homes for the elderly and infancy, and pediculosis affecting schoolchildren or homeless people. Specific forms of scabies, including bullous scabies or crusted scabies, may be misdiagnosed. Moreover, definitive parasitic diagnosis can be difficult to obtain, and the value of new techniques remains to be confirmed. Difficulties in management have returned scabies and pediculosis to the limelight. We review epidemiologic and clinical aspects. Also, diagnostic clues and differents methods to find the parasites. Treatment of scabies and pediculosis needs same times to integrate drug treatment programmes with efforts to improve the socioeconomic conditions and education programmes to reduce stigma. We expect the future to bring more sensitive and specific clinical and laboratory-based diagnostic methods, as well as new therapeutic strategies. We review also, clinical aspects about insect bites.

Palabras clave: Pediculosis; Escabiosis; Sarna; Picadura de insecto; Prurigo simple.

Key words: *Pediculosis; Scabies; Bites; Prurigo.*

Pediatr Integral 2012; XVI(4): 301-320

En el ámbito de las dermatosis, los artrópodos pueden afectar a la salud humana, bien por acción indirecta (como vectores de patógenos) o por acción directa (molestias, daño accidental a órganos, envenenamientos, dermatosis, miasis y fobias).

Son más frecuentes los que afectan por acción directa. Y, dentro de ellas, se incluyen la sarna, la pediculosis y ciertos insectos que producen picaduras. Repasaremos cada una de estas entidades referidas a la edad pediátrica.

Sarna

Introducción

La escabiosis o sarna ha acompañado al hombre a través de la Historia. Aún hoy, está presente entre nosotros con relativa frecuencia.

Se conocen alrededor de 40.000 especies de ácaros en el mundo pero, según los expertos, el número debe ser aún mucho mayor. De todas ellas, varias decenas son de interés dermatológico y entre ellas destaca *Sarcoptes scabiei* (Ss), también llamado el arador de la sarna, que afecta tanto a humanos como a otros mamíferos; si bien, la infestación humana por ácaros procedentes de perros, caballos u otros animales domésticos (la denominada sarna animal) produce, a diferencia de la transmitida de persona a persona, una erupción pruriginosa, autolimitada y que cura espontáneamente, ya que no puede completar en el hombre su ciclo vital.

La sarna o escabiosis es una dermatosis parasitaria que ha afectado al hombre desde la antigüedad; sin embargo, a finales del siglo XIX, se aceptó que el Ss era el agente causal. Se han descrito brotes epidémicos de sarna cada 20-30 años, aproximadamente, coincidiendo con períodos bélicos o cambios en el comportamiento de la sociedad. Está producida por el ácaro *Sarcoptes scabiei* variedad *hominis* (clase *Arachnida,* subclase *Acarina,* orden *Astigmata,* familia *Sarcoptidae*), que completa su ciclo vital en el humano y afecta selectivamente a la piel. La palabra escabiosis proviene del término latino "scabere" que significa rascar.

Se trata de una ectoparasitosis relativamente frecuente, que se adquiere por contacto directo de piel con piel, a través de fómites (toallas, ropas y sábanas). En ocasiones, tras contacto con animales infestados.

Aunque la infestación por los ácaros de la sarna no es una enfermedad potencialmente mortal, el prurito persistente, no controlable, puede alterar la calidad de vida de los pacientes; llega a ser tan intenso que con frecuencia mantiene a la víctima despierta por la noche. A menudo, se complica con una infección secundaria. La hembra del parásito excava unos surcos bajo la piel, en peculiares ubicaciones que producen intenso picor.

Epidemiología

Es una dermatosis cosmopolita, ampliamente distribuida geográfica y socialmente, pero con especial incidencia en determinados grupos de riesgo.

La escabiosis es un problema frecuente de salud pública. Se admite que anualmente la padecen unos 300 millones de personas en todo el planeta, pero con frecuencia es difícil de descubrir y diagnosticar, por lo que su verdadera incidencia es desconocida.

Presenta una mayor prevalencia en las comunidades pobres de los países en vías de desarrollo.

El hecho de que se facilite su contagio entre las personas con contacto físico estrecho y regular, explica que sea mucho más común en grupos que viven hacinados, en condiciones higiénicas deficientes y situaciones de promiscuidad. Por ello, se entiende que tenga relación con el nivel socioeconómico y cultural de la población, los problemas sociales, la promiscuidad sexual, situaciones de hacinamiento, migraciones, la época del año y el desarrollo de catástrofes y desastres naturales. Existen algunas áreas geográficas en las que se mantiene de forma endémica, como es el caso de América Central y del Sur.

A su vez, la prevalencia de la infestación varía y se ve influenciado por diagnósticos erróneos, tratamientos inadecuados y los posibles cambios del estado inmunitario de las personas.

Es una enfermedad cosmopolita, con una mayor incidencia en países templados y fríos, sobre todo en épocas de invierno y otoño. Quizás se explique por la mayor tendencia al hacinamiento en relación con el frío. En épocas de calor, las personas tienden a bañarse más y por ello se facilita la eliminación de ácaros en la superficie de la piel.

A pesar de todo, y por las condiciones de vida actuales, con movimientos migratorios importantes, viajes de turismo o profesionales, hacia países que la sufren, la enfermedad puede afectar a cualquiera, no importa cuál sea su clase social o raza.

Y, aunque implica por igual a ambos sexos y a todos los grupos de edad, por el particular mecanismo epidemiológico que mantiene, se explica la importante afectación familiar o de grupos cerrados. Es por eso que en la gran mayoría de los casos se observan micro-epidemias dentro de los hogares, así como de ambientes cerrados donde conviven día a día: jardines de infancia, colegios, escuelas, cuarteles, cárceles, etc.

Son, por tanto, grupos de riesgo, especialmente los niños, las madres de lactantes y los ancianos que viven en instituciones. Se ha demostrado que, cuando el ácaro entra en una familia, los más susceptibles de padecerla son los menores de dos años, seguidos de las hermanas mayores y las madres. Es una enfermedad importante en la infancia; ya que, la prevalencia de la sarna se ha demostrado que es mayor en esta etapa de la vida. En nuestro medio, supone el 1,28% de todas las consultas dermatológicas realizadas en la infancia[1].

Su principal mecanismo de transmisión es *directo,* por contacto íntimo de la piel de persona a persona, de por lo menos 10 minutos, incluido el contacto sexual. La probabilidad del contagio dependerá del número de parásitos que tenga la persona infectada y de la "duración" del contacto. La higiene personal no necesariamente evita el contagio, pero puede variar la forma de presentación clínica, haciendo la enfermedad más leve y de difícil diagnóstico. En realidad, el contagio sexual de la sarna no deja de ser una eventualidad. En la actualidad, es considerada de transmisión sexual.

Menos frecuentemente, de forma *indirecta,* por compartir vestimenta, sobre todo prendas íntimas, ropa de cama, toallas… Se produce si están contaminadas con ácaros juveniles o adultos de personas infestadas, que han usado la ropa hasta 48 horas antes; ya que,

el ácaro aislado tiene la vida limitada a 2-3 días.

Se han descrito diferentes ácaros que parasitan específicamente a sus respectivos animales, provocándoles patología también específica. En el caso del hombre, desde el punto de vista epidemiológico, se le considera a él como el principal reservorio de la sarna humana. Las personas pueden infestarse por los ácaros de los animales de compañía, principalmente, los perros.

Aunque la prevalencia de sarna en la antigüedad era muy elevada por la falta de higiene y de tratamiento específico, en la actualidad ha disminuido por los cambios higiénicos, cambios en los estándares de vida, tratamientos adecuados y, probablemente, por aumento de la población inmune a adquirir la enfermedad. Se estima que la prevalencia actual no es mayor a un 1% de la población.

Etiopatogenia

Poco a poco, se van conociendo los mecanismos inmunitarios íntimos que justifican los síntomas.

En la sarna, se produce una respuesta inmune de hipersensibilidad retardada contra el ácaro y sus productos (huevos y deyecciones). Se conocen alteraciones en el cociente T-helper-1/T-helper-2 en los pacientes afectos y la presencia de un aumento de la IgE, con eosinofilia que aparece a las 4 semanas de la infestación y que explican la existencia del prurito como síntoma cardinal del cuadro. Se han publicado interesantes estudios que analizan las respuestas inmunitarias, tanto celulares como humorales, implicadas en la interacción parásito huésped, y que explican los diferentes patrones de comportamiento de los individuos expuestos a Ss. De igual forma, la susceptibilidad a la infección, la posibilidad de desarrollar formas extensas y multiparasitarias, así como la resistencia a la misma[2].

Ciclo biológico

Conocer el peculiar ciclo biológico del parásito nos ayudará a entender la clínica y la peculiar cronología de síntomas; igualmente, nos facilitará la elección del más adecuado protocolo terapéutico.

Sarcoptes scabiei variedad *hominis* es un ácaro del suborden *Acaridida,* de tamaño pequeño, forma redondeada u ovalada y no segmentado. A simple vista, son difíciles de ver por su color blanquecino y pequeño tamaño (menor de medio mm la hembra y algo menor el macho). Posee 4 pares de patas cortas, las anteriores y las posteriores están provistas de órganos a modo de ventosas y el resto, terminan en unas cerdas largas, características de la especie. El aparato bucal prominente se encuentra en el extremo anterior, y le sirve para alimentarse del estrato córneo de la epidermis. Y es en ese estrato donde se completa el ciclo biológico.

Desde el huésped inicial, y quizás movida por el calor y el olor, la hembra pasa a su nuevo huésped y, bien en la superficie de la piel o en las galerías del estrato córneo, la hembra es fecundada, muriendo el macho tras la cópula. Excava túneles de 1-3 mm, avanzando de 0,5-5 mm por día, y en ellos coloca de dos a tres huevos ovalados al día y sus deyecciones. Y, al parecer, tan sólo un 1% de los depositados completarán su desarrollo hasta adultos. Esta frenética actividad la desarrolla por un lapso de 4-6 semanas y, después, muere.

Durante una infestación normal, es posible encontrar de 5 a 15 hembras, llegando a miles en el caso de una sarna noruega. Después de 3-8 días de haber depositado los huevos, las larvas salen de los mismos y se dirigen a la superficie de la piel. En menos de 10 días se transforman en hembras y machos adultos. Las formas juveniles excavan túneles en la epidermis, donde se alimentan de detritus celulares. El ciclo se completa en 2-3 semanas. Se produce una nueva fecundación y se reproduce el ciclo.

Esto explica que el periodo de incubación sea de entre una a tres semanas. Puede pasar hasta un mes antes de que un individuo recientemente infectado note la picazón o inflamación, indicadores de la presencia de sarna.

Clínica

El síntoma princeps de esta dermatosis es el prurito, con rasgos clínicos que lo hacen prácticamente inconfundible. El reconocimiento de las lesiones directas e indirectas producidas por el ácaro, será clave en el acierto diagnóstico.

La sarna es una dermatosis intensamente pruriginosa como consecuencia de la infestación y de una hipersensibilidad al ácaro. Analizaremos por separado el síntoma prínceps, el picor, así como las diferentes lesiones elementales. Su combinación configurará una erupción característica y altamente sospechosa desde el punto de vista clínico.

El síntoma cardinal de la sarna es **el picor,** común en todos los pacientes. Suele iniciarse de forma insidiosa a los 15-20 días después del contagio (periodo de incubación), salvo en reinfestaciones, donde puede acortarse a 1-3 días. Aquí, la sensibilización se desarrolla rápidamente y el prurito puede surgir a escasas 24-48 horas del contagio.

Paulatinamente, se va exacerbando y es difícil de controlar. La intensidad es máxima en la noche, al acostarse, no siendo extraño que llegue a producir insomnio. También, puede producirse prurito durante el día, pudiendo interferir en las actividades de la persona (ésta no puede evitar rascarse); por otra parte, las uñas, al rascar, producen lesiones que fácilmente son contaminadas por bacterias, complicando el cuadro. También, es característica su exacerbación durante el baño con agua caliente.

Abarca todo el cuerpo con excepción de la cabeza y la espalda. Sin embargo, esto puede variar en el paciente inmunocomprometido y en los niños de corta edad, donde normalmente el prurito es más generalizado, con un rascado incontrolado e insatisfactorio. Se produce una falta de sueño, por lo que el niño está cansado e irritable el resto del día; el insomnio que produce en el niño y en los padres altera la tranquilidad familiar y afecta al estado de la salud física y psicológica del niño y su familia.

Se describen dos tipos de **lesiones elementales:**

- *Lesiones directas.* Aquellas producidas de forma directa por el ácaro. Las de mayor valor diagnóstico son los denominados "surcos acarinos". Expresión externa de los túneles epidérmicos labrados por la hembra, a la par que digiere la epidermis. Son trayectos lineales, levemente sobreelevados y eritematosos, y que miden varios mm. Al final de los mismos, se detecta una fina vesícula que corresponde al

Figura 1. Eminencias acarinas, surcos y pequeñas pústulas, en localización típica del lactante *(foto cedida por el Servicio de Dermatología del Hospital Clínico de Salamanca).*

sitio donde está alojado el parásito: la denominada *eminencia acarina* o *perla escabiótica* o *vesícula perlada de Bazin*. Son lesiones vesiculosas, transparentes, menores de 1 mm. En ocasiones con eritema perivesiculoso, debido a la reacción inflamatoria que se genera. La hembra buscará, para poder penetrar mejor, áreas con estrato córneo más fino. Esto explica que, aunque los podemos encontrar por cualquier área anatómica, sin embargo, son mucho más frecuentes, en zonas de pliegues.

- *Lesiones indirectas.* Las producidas como una reacción cutánea a la presencia del ácaro y por los efectos lesivos del rascado. Encontramos *pápulas,* lesiones sobreelevadas y eritematosas de distribución bilateral, simétrica y generalizada. En pacientes atópicos, es fácil encontrar elementos nodulares, de 6 a 10 mm de diámetro, intensamente pruriginosos, denominados *nódulos acarinos*, que se localizan en: codos, axilas, flancos, escroto, pene y pliegues sub e interglúteos.

Otras lesiones secundarias que podremos observar, según cuál sea el momento evolutivo o la intensidad de la infestación, son: *costras, escamas, ampollas…*

La combinación del prurito y las lesiones elementales configura una erupción con particularidades propias, altamente diagnósticas. Cronológicamente, en el primer momento de la infestación, son las lesiones directas (vesículas y surcos) los elementos más fácilmente detectables. A medida que el proceso se extiende, la erupción se diversifica y gradualmente se torna polimorfa, incorporando pápulas, nódulos, escamas, costras hemáticas y melicéricas, huellas de rascado…, constituyendo una amalgama de lesiones difícilmente reproducible en otras dermatosis.

Se ha descrito sarna en edades muy tempranas, incluso a partir de los 15 días de vida. Por ello, la topografía de la enfermedad varía en relación con la edad del niño. Así, en los lactantes, afecta prácticamente a todo el cuerpo, pudiendo encontrarse lesiones en áreas muy típicas de este grupo de edad y evocadoras del diagnóstico, como son el cuero cabelludo y la planta de los pies y palmas de mano (Fig. 1). En estas dos últimas localizaciones, no es extraño observar elementos pustulosos, tipo acropustulosis palmoplantar, donde es raro encontrar al ácaro. Recientemente, se han revisado estas formas de acropustulosis infantil en niños incluidos en programas de adopción internacional[3], que han pasado las primeras etapas de su vida en instituciones de acogida con no muy buenas condiciones higiénico-sanitarias. Se manifiestan en forma de brotes recurrentes, vesiculosos, intensamente pruriginosos y surgidos a partir de infestaciones escabioticas previas en la mayoría de ocasiones. Los pies se afectan el 100% de casos y, algo menos, las manos. Pueden afectarse también el dorso de los dedos. No hay afectación oral y no hay otros miembros de la familia afectos. Los episodios duran varias semanas, pero pueden recurrir semanas o meses después. Se ha comprobado su asociación hasta en un 50% de los casos con dermatitis atópica. Y se insiste en reconocer la entidad como tal y no interpretarla erróneamente como: enfermedad mano-pie-boca, impétigo, infección herpética, sífilis congénita, foliculitis pustulosa eosinofílica infantil, síndrome de Gianotti-Crosti, psoriasis pustulosa infantil, eccema dishidrótico o sarna recurrente (evitando así repetición de tratamientos escabicidas innecesarios). La resolución espontánea a los 3-5 años de edad es la norma y su información a los padres puede ayudar a tranquilizarlos ante la recidiva de lesiones. Ocasionalmente, se han descrito niños con brotes ocasionales a lo largo de los años.

Apreciaremos zonas de eccematización o lesiones impetiginizadas, que pueden dificultar la observación nítida de surcos y vesículas, al igual que nódulos en la axila y zona del pañal, incluso puede haber ampollas (frecuentes en los lactantes). El lactante se muestra irritable, por la falta de sueño secundario al prurito y con sobreinfecciones añadidas (Fig. 2).

La denominada sarna ampollosa, rara entidad, fue referida inicialmente en un niño de dos años y, posteriormente, ha sido descrita muy ocasionalmente. Se desconoce el motivo exacto de la aparición de las ampollas, pero se piensa que pudiera estar implicada una reacción de hipersensibilidad tipo I, mediada por histamina; esto explicaría la llamativa eosinofilia periférica y el aumento de Ig E especifica frente a Ss encontrados en estos pacientes.

En niños en edad escolar y adolescentes, las lesiones tienen la topografía del adulto; es decir, marcada tendencia a ubicarse en los pliegues. Las podemos

Figura 2. Sarna en el lactante. Erupción generalizada con áreas de eccematización e impetiginización *(foto cedida por el Servicio de Dermatología del Hospital Clínico de Salamanca).*

encontrar por cualquier área anatómica; sin embargo, son mucho más frecuentes, por este orden, en: región interdigital, axila, ingles e interglútea. Y también en cara interna de antebrazos, brazos y anterior de muñeca. Las lesiones en cara y región retroauricular son algo más habituales en este grupo de edad que en los adultos.

Debido al intenso prurito y al difícil autocontrol del mismo, característico de la edad pediátrica, se producen intensas lesiones por rascado con excoriaciones, en los casos más crónicos, llegándose a formar áreas de liquenificación y lesiones nodulares granulomatosas.

En mujeres adolescentes, es habitual la afectación de la zona areola y pezón, y en el hombre, lesiones en el pene y escroto. También, en abdomen y región periumbilical en ambos sexos. Los ácaros tienden también a esconderse sobre la piel debajo de los anillos, brazaletes o pulseras de reloj.

No es infrecuente que, en algunos casos, la erupción y el picor puedan persistir varias semanas, incluso meses, después del tratamiento adecuado con los escabicidas. Posiblemente, sea debido a que aún se mantienen reacciones de hipersensibilidad a los ácaros muertos o a sus deyecciones, que permanecen atrapadas en la capa córnea.

Tabla I. Factores favorecedores de sarna noruega

Pacientes con defectos en la inmunidad mediada por células T

- VIH
- Linfomas o leucemias de células T
- Pacientes trasplantados
- Tratamiento con inmunosupresores
- Tratamiento con radioterapia
- Lepra
- Tuberculosis

Pacientes con sensibilidad cutánea reducida

- Alcoholismo
- Polineuropatía
- Enfermedades neuromotoras

Pacientes con dificultad para eliminar de forma mecánica los ácaros de la superficie de la piel

1. Por alteraciones físicas:
   - Pacientes críticos
   - Plejías
   - Artropatías severas
   - Síndrome de Silver Russell (niños)
   - Síndrome de Turner (niños)
2. Por alteraciones mentales:
   - Demencias
   - Retraso psicomotor
   - Síndrome de Down (niños)
   - Alteraciones neuropsiquiátricas

Varios

- Conectivopatías (LES, DM...)
- Tratamiento crónico con corticoides sistémicos
- Hipoparatiroidismo

Formas clínicas especiales

Infrecuentes, pero necesarias de conocer por el riesgo que pueden implicar para el paciente y sus contactos en el caso de sarna noruega; en las otras formas clínicas, si no se sospechan, el diagnóstico clínico no suele ser tan evidente.

La **sarna noruega** o costrosa es una forma clínica con una gran carga infectante, ya que es factible encontrar miles de ácaros en las lesiones costrosas.

Los factores de riesgo para desarrollar una sarna costrosa se relacionan con un déficit en la respuesta inmunitaria celular que puede encontrarse en los pacientes en situaciones especiales (Tabla I), algunas propias de la edad infantil y otras, exclusivas del adulto y que comparten alteraciones inmunitarias y dificultad en la percepción del picor y las respuestas que éste induce.

En caso de encontrar una sarna costrosa en niños sanos, debe investigarse la posibilidad de alteración de la inmunidad. En RN, esta forma de presentación se debe a la inmadurez de la respuesta inmune.

Los síntomas son más graves que en la forma normal. Clínicamente, el aspecto varía notablemente con respecto a la morfología tradicional, ya que, bajo las múltiples lesiones costrosas e hiperqueratósicas distribuidas por manos, pies, rodillas, codos e incluso cuero cabelludo y cara, habitan numerosísimos ácaros (Fig. 3). El prurito, por el contrario, es mínimo y no corresponde a la extensión ni a la intensidad de las lesiones. Especialmente afectas se encuentran las superficies flexoras, dorso, cabeza, región retroauricular y zonas palmar y plantar. La piel muestra descamación, que incluso puede ser generalizada,

Figura 3. Sarna noruega. Costras y excoriaciones *(foto cedida por el Servicio de Dermatología del Hospital Clínico de Salamanca).*

provocando un cuadro de eritrodermia, habitualmente sin prurito. La sobreinfección añadida es la regla.

Hay distrofia ungueal con compromiso del lecho ungueal y con engrosamiento de las uñas. La piel engrosada dificulta el tratamiento, ya que los productos tópicos difícilmente la atraviesan. Estas formas se asocian a una alta mortalidad por las complicaciones que pueden aparecer, si no se hace un buen diagnóstico y un buen tratamiento. Representan un peligro para el personal médico y para otros individuos que entran en contacto estrecho con el paciente.

Sarna ignota: en la que el uso de corticoides tópicos modifica el aspecto típico de las lesiones.

Sarna nodular: como forma de reacción exagerada a antígenos acarinos con presencia de nódulos pardo-rojizos, firmes al tacto, llamativos y localizados preferentemente en escroto, glande, glúteos y área periumbilical. Pueden incluso persistir hasta semanas después de un correcto tratamiento. Son extremadamente pruriginosos.

Sarna animal: se han encontrado especies de Ss que parasitan a determinados animales que conviven con el hombre por motivos laborales o de compañía: ganado bovino, cerdo, caballo, llamas y alpacas, conejos y al perro, según sea la especie parasitada. La sarna en animales de compañía es denominada *sarna sarcóptica.* En cada animal se produce un ciclo de características similares al del hombre pero con lesiones diferentes según el animal. De todos ellos, por su posible relación con los niños, habría que considerar la sarna sarcóptica en perros y en caballos.

En el hombre, *S. scabiei var canis* puede introducirse en la epidermis, después de un contacto prolongado con el animal, habitualmente después de dormir con ellos. Produce un cuadro autolimitado que puede durar 2 a 3 meses. Aparecen lesiones a las 24 a 96 horas en áreas de contacto con el perro, son de tipo pápulo-eritematosas intensamente pruriginosas, en pecho, abdomen, brazos y muslo. En relación con los caballos, el hombre se infesta por el estrecho contacto con el animal enfermo o sus arreos; las regiones más afectadas son las manos, antebrazos y piernas.

Complicaciones

Las locales son relativamente frecuentes y no excesivamente graves. En las sistémicas, por el contrario, puede afectarse seriamente la salud del paciente que las sufre.

Las complicaciones infecciosas secundarias, tanto locales como sistémicas, son causa importante de comorbilidad en estos pacientes. La disrupción de la integridad cutánea que produciría el parásito, favorecería el paso de la bacteria y la bacteriemia posterior pudiendo, en algunos casos, verse comprometida la vida del paciente.

En muchos casos, los niños son llevados a la clínica debido a las lesiones cutáneas contaminadas con bacterias (piodermitis) más que por la sarna en sí. Se ha estudiado la flora bacteriana encontrada en lesiones infectadas secundariamente, encontrándose que el *Staphylococus aureus* es el microorganismo aerobio más frecuente, mientras que el anaerobio que más se ha aislado fue *Peptostreptococcus.* Esta sobreinfección podría derivar en complicaciones infecciosas: ectima, impétigo, celulitis, linfangitis y sepsis. Dentro de las locales, la impetigización de las lesiones es la complicación más frecuente en casos de sarna.

En el caso de *Streptococcus pyogenes,* la infección puede ser el desencadenante de una glomerulonefritis aguda postestreptocócica y de una fiebre reumática. Y por ello sus temidas secuelas en forma de enfermedad cardíaca, reumática e insuficiencia renal crónica. Se han observado glomerulonefritis aguda de forma "epidémica" en relación directa con los casos de escabiosis en la comunidad.

Se han descrito casos de sepsis por *S. aureus* en un niño de dos meses de edad, en el que el proceso cutáneo se complicó con empiema, absceso en rodilla y sepsis que requirió ingreso en UCI pediátrica[4].

Aunque el tratamiento de las infecciones bacterianas a veces ofrece alivio, la recurrencia casi puede garantizarse si la infestación primaria de la sarna no se reconoce y trata.

Otras complicaciones son: dermatitis, urticaria y eritema polimorfo. Se pueden producir dermatitis de contacto por el uso de tratamientos inadecuados.

Diagnóstico

La clínica suele ser suficiente para alcanzar un diagnóstico certero, pero sería deseable en todos los casos alcanzar la certeza etiológica con simples y sencillas maniobras diagnósticas que conviene conocer.

El *diagnóstico de sospecha* es eminentemente clínico y se establece por la topografía y la morfología de la erupción, el prurito (su típica historia y características, sobre todo su carácter nocturno) y el dato epidemiológico de la existencia de más casos entre los convivientes o contactos del niño. La historia clínica y exploración hay que centrarla sobre el niño, los familiares cercanos, amigos, quienes le cuidan e indagar sobre contactos fortuitos que haya podido tener (domicilio de algún amigo, familiar…) o que su cama haya sido ocupada temporalmente por alguna otra persona.

El examen visual de la superficie de la piel, buscando las eminencias acarinas y los surcos, suele ser determinante en la mayoría de casos. Debe ser minucioso, desde las plantas de los pies a la cabeza, prestando especial interés en pliegues en general e interdigitales en particular, con buena fuente de luz y, si es posible, soporte de oculares de aumento. En ocasiones, las lesiones típicas están camufladas por la eccematización y la impetiginización y son difíciles de observar.

El *diagnóstico de confirmación* busca la identificación directa del ácaro o sus productos, tanto en las lesiones es-

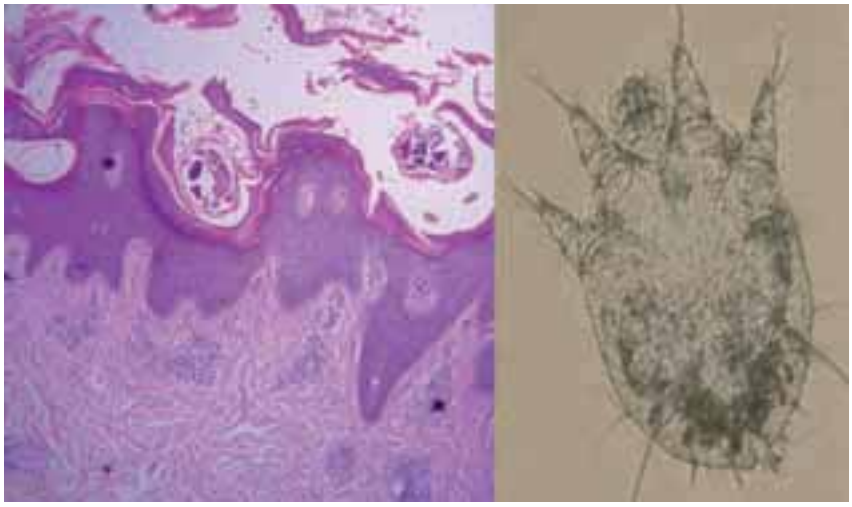

Figura 4. Imagen histológica con ácaros presentes en la capa córnea. Imagen del ácaro *(foto cedida por el Servicio de Dermatología del Hospital Clínico de Salamanca).*

pecíficas (surcos y eminencias) como bajo las uñas en algunas ocasiones. Un primer examen directo consiste en colocar una cinta adhesiva transparente en una zona escarificada previamente y observarla al microscopio para demostrar la presencia de Ss hembra, restos de ácaro, huevos o detritus fecales.

La técnica de elección, simple e indolora, será la visión directa del material obtenido del raspado de una lesión sospechosa: eminencia, túnel o surco acarino. Se tensa la piel, se deposita una gota de aceite y con la punta de un bisturí, se desprende suavemente el techo de la eminencia o del surco y se toma el líquido claro transparente que se obtiene y otros elementos que afloren de la citada vesícula. Se transfiere todo ello a un portaobjetos al que se agrega KOH al 10%, se coloca un cubreobjetos y se observa detenidamente en el microscopio. El diagnóstico definitivo se hace encontrando ácaros de sarna, sus huevos o sus materias fecales, pero un examen negativo no descarta la enfermedad. El rendimiento de la técnica puede depender de varios factores, como son: ausencia de rascado que permita detectar lesiones intactas, elección adecuada de la lesión, el número de tomas que se hagan y la experiencia del clínico que la realice.

Como variedad o complemento de la citada técnica, se puede usar la prueba de la tinta, que consiste en aplicar una gotita de tinta china en el extremo de entrada del túnel, limpiando después la superficie con un algodón humedecido con alcohol. La tinta que penetra en el túnel permite la visualización del surco con precisión.

Los avances tecnológicos han puesto en nuestras manos otros procedimientos de gran utilidad. La microscopia de epiluminiscencia mediante dermatoscopio manual o videodermatoscopia de alta resolución se ha sumado recientemente al arsenal de métodos diagnósticos no cruentos ni agresivos que delatan la existencia de Ss en zonas sospechosas. Permite una minuciosa observación tanto de la epidermis como de la dermis papilar. El hallazgo de un patrón de *jet-with-contrail (jet con su estela)*, traduce la presencia del Ss y su surco. Puede ofrecer importante información diagnóstica en casos que dificulten el raspado, como en los niños.

El estudio histológico tras biopsia de la lesión sospechosa no es una técnica de rutina. Pero pudiera ser necesario cuando los datos clínicos no son concluyentes. En una sarna habitual, la biopsia de piel no tiene buen rendimiento; en cambio, en una sarna noruega, donde vemos gran hiperqueratosis, se pueden encontrar múltiples ácaros y huevos, con un infiltrado inflamatorio, espongiosis de la piel superficial y linfocitos, histiocitos, eosinófilos y, ocasionalmente, neutrófilos (Fig. 4).

Algunos autores consideran *la respuesta al tratamiento específico* como un método de diagnóstico retrospectivo. Realmente, este planteamiento no es válido, ya que habrá que tener en cuenta la posibilidad de mejoría espontánea de diferentes dermatosis que pueden simular una escabiosis. Por el mismo razonamiento, una respuesta negativa al tratamiento no excluye el diagnostico de sarna, debido a la posibilidad de resistencias y de tratamientos no plenamente cumplimentados.

Se han descrito otros *test diagnósticos* de laboratorio con reducida utilidad, en algunos casos por su elevado coste y en otros por la complejidad de su ejecución[5]. El estudio mediante PCR necesita la presencia física de un ácaro en la toma de estudio. Los test intradérmicos son técnicamente complejos, ya que necesitarían extractos de ácaro en cantidades importantes, hoy por hoy difícil de obtener. Los presentes en las muestras incorporan otros antígenos extra-acarinos que contaminan el estudio y se necesitarían alérgenos escabióticos altamente purificados, con proteínas estandarizadas, homogéneas y reproducibles en la repetición de las pruebas. La detección de anticuerpos frente a Ss, basándose en que la infestación genera la presencia de anticuerpos específicos y medibles, se ha utilizado con ácaros del cerdo y perros, pero los resultados no son extrapolables para el hombre aún.

Como hemos visto, un freno en el desarrollo de la investigación sobre la escabiosis es la dificultad en la obtención de ácaros suficientes como para desarrollar estudios clínicos en laboratorio. Recientes análisis de DNA han conseguido la secuencia completa de genes de Ss. Se consiguen así antígenos recombinantes apropiados, por lo que estamos a la puerta de poder alcanzar un inmunodiagnóstico preciso y la selección especifica de tratamientos tanto en la escabiosis animal como humana. Igualmente, activaría el desarrollo de las vacunas y se facilitaría la efectividad del tratamiento, evitando las resistencias y, con ello, su aplicación en grandes áreas endémicas y la reducción de la prevalencia de la enfermedad, sobre todo en comunidades de pocos recursos[5].

Diagnóstico diferencial

El prurito generalizado es síntoma común en muchas dermatosis. Por ello, el planteamiento diagnostico inicial puede incluir muchas de estas afecciones.

Tabla II. Diagnóstico diferencial clínico de la escabiosis en la infancia

I. Erupciones generalizadas pruriginosas

- Dermatitis de contacto
- Dermatitis atópica
- Toxicodermias
- Sudamina
- Exantemas víricos
- Urticaria

II. Enfermedades vesiculosas

- Prurigo por insectos
- Varicela

III. Enfermedades pustulosas del neonato y del niño

- No infecciosas
  - Eritema tóxico neonatal
  - Acropustulosis infantil
  - Melanosis pustulosa neonatal transitoria
  - Foliculitis pustulosa eosinofílica infantil
  - Acné neonatal
  - Miliaria pustulosa
  - *Incontinentia pigmenti*
  - Histiocitosis X
- Infecciosas
  - Bacterianas:
    Staphylococcus aureus
    Listeria monocytogenes
    Streptococcus ß-hemolyticus B
  - Víricas:
    Herpes virus.
  - Micóticas:
    Malasezzia furfur
    Candidiasis neonatal y congénita
    Dermatofitos

IV. Enfermedades ampollosas

- Dermatitis herpetiforme
- Penfigoide ampolloso
- Impétigo ampolloso
- Eritema polimorfo
- Larva migrans cutánea

V. Enfermedades papulonodulares

- Mastocitosis
- Linfomas y leucemias

VI. Enfermedades eritematoescamosas

- Psoriasis
- *Pitiriasis rubra pilaris*
- Pitiriasis rosada
- Liquen plano
- Enfermedad de Darier

Son múltiples los procesos que pueden incluirse en el diagnóstico diferencial de la sarna, condicionado según la lesión elemental que predomine en el momento de la exploración (vesículas, pústulas, ampollas, elementos pápulonodulares…). Igualmente, la edad del niño restringe la consideración o no de determinadas dermatosis propias de una edad concreta (por ejemplo, en el lactante o recién nacido). Específicamente, las lesiones costrosas de la sarna noruega requieren una especial estimación clínica. Queda todo ello recogido en la tabla II.

Más dificultad plantea en ocasiones la distinción entre infestación primaria, reinfestación y reacción cutánea residual post tratamiento.

Tratamiento

Al disponer de un amplio arsenal terapéutico, será labor del clínico elegir el mejor fármaco en función de la edad, situación del paciente y medio socio-económico en el que nos encontremos. Todo ello sin olvidar las imprescindibles medidas higiénicas a planear, tanto en el paciente como en su entorno más cercano.

El objetivo del tratamiento será eliminar la parasitosis y prevenir el contagio a los contactos próximos al niño. En ocasiones, hay dificultad en aceptar el diagnóstico. "Sarna", "sarnoso", son palabras que "estigmatizan" aún hoy a quien las padece. Por ello, hay que transmitir la idea de que la sarna no refleja las normas de limpieza de cada uno.

A la hora de sistematizar nuestro plan terapéutico, nos puede ser útil responder a determinadas preguntas.

¿Quiénes se tratan?

El tratamiento debe ser indicado tanto al niño afectado, como a las personas que convivan en su misma casa y sus contactos "íntimos o cercanos", a pesar de que pudieran estar asintomáticos en ese momento. Se incluyen aquí los amigos que pasan la noche en la casa y algunas veces los grupos de las guarderías o los compañeros de escuela. A ser posible se evitará el ingreso, para evitar epidemias intrahospitalarias.

¿Cómo se tratan?

Hay que establecer unos principios generales de tratamiento que quedan reflejados en la tabla III, siendo clave para conseguir el éxito:

- El tratamiento sincrónico, tanto del niño afectado como de sus contactos más próximos. Es labor del médico convencer a los convivientes de que realicen el tratamiento, a pesar de no presentar síntomas en ese momento. Si no se realiza, podrían convertirse en reservorio de la infestación.
- Dada la posibilidad de que el ácaro sobreviva hasta 3-4 días fuera de la piel, es imprescindible el tratamiento de la ropa. Debería lavarse con agua caliente y realizar un ciclo de secado caliente o planchado de la ropa interior y de cama utilizada los 5 días previos. El ácaro sería destruido si se expone a lavado o planchado a temperaturas de 60º durante al menos 10 minutos. Para aquellas prendas que no puedan ser sometidas a este tratamiento, el introducirlas en bolsas de plástico cerradas herméticamente y mantenidas allí una semana, sería suficiente.
- Evitar los tratamientos caseros, sin evidencia científica (detergentes, jabones, cáusticos, gasolina, insecticidas varios) y la automedicación (cremas con corticoides…).

Desde el punto de vista epidemiológico, sería deseable establecer una correcta higiene personal diaria, el lavado de vestimentas, toallas y ropas de cama, así como evitar situaciones que pudieran favorecer el contacto físico, como son el hacinamiento en campamentos infantiles, guarderías, instituciones de acogida…

Tabla III. Medidas fundamentales en el abordaje terapéutico de la escabiosis

- Establecer un diagnóstico clínico adecuado
- Aislamiento sanitario del paciente hasta 24 horas después de iniciar el tratamiento
- Instaurar medidas higiénicas simultáneas a la aplicación del medicamento
- Seleccionar el tratamiento escabicida conforme a la edad y forma de presentación
- Proporcionar al paciente, y/o a los padres y contactos una información detallada, tanto escrita como verbal, sobre mecanismos de transmisión, prevención y las medidas terapéuticas a adoptar
- Informar detalladamente sobre la forma de administración del acaricida (tiempo de permanencia en contacto con la piel, correcta aplicación)
- Indicar el acaricida de la cabeza a los pies en niños y del cuello a los pies en adultos
- No utilizar otros cosméticos simultáneos al uso del acaricida, para no alterar su absorción
- Tras finalizar el tratamiento, el paciente se duchará y cambiará de ropa de vestir y de ropa de cama
- Tratar adecuadamente las prendas que estuvieran en contacto con la piel de los pacientes. Lavarla, secarla y/o plancharla a temperatura superior a 60°. Si no se puede lavar, se guardará en una bolsa cerrada durante 9-10 días
- Pasar la aspiradora por toda la casa, desechando la bolsa posteriormente
- Tratamiento de todos los contactos próximos
- Tratamiento de sobreinfecciones secundarias
- Tratar a las mascotas si presentan lesiones
- Seguimiento del paciente a la semana y a las 4 semanas postratamiento

¿De cuáles alternativas terapéuticas disponemos?

Se encuentran disponibles varios productos de uso tópico u oral, entre los que debe elegirse de acuerdo a edad, forma de presentación y localización de las lesiones, capacidad de aplicación, enfermedades concomitantes, grado de eccematización presente, relación coste efectividad y efectos secundarios conocidos (Tabla IV).

¿Cómo se aplican los tratamientos tópicos?

En la mayoría de casos, aplicando una capa fina de escabicida en toda la superficie cutánea, desde el cuello hasta las palmas y plantas, con especial énfasis en determinadas áreas, como son: espacios interdigitales, muñecas, codos, axilas, mamas, glúteos, zona periumbilical y genitales. En niños menores de 2 años y en los inmunodeprimidos, también se incluirá el cuero cabelludo. Las uñas se recortarán minuciosamente y se tratarán de forma meticulosa. Al cabo de 24 horas de haber realizado el tratamiento con la mayoría de preparados (permetrina, lindano, azufre…), ya es mínimo el riesgo de contagio; no obstante, es muy recomendable realizar una segunda aplicación al cabo de 7 días y aconsejable controles clínicos a las 2 y 4 semanas.

No sólo trataremos la infestación sino la posible eccematización (con corticoides tópicos) y la sobreinfección bacteriana con antibiótico local o sistémico, si la hubiera. Drenaje de pus de los abscesos. Todas ellas, medidas esenciales para evitar las posibles complicaciones que puedan comprometer la vida del paciente.

¿Qué características buscamos en el "escabicida ideal"?

Algunos de los fármacos que utilizamos los manejamos desde hace siglos, pero ninguno hasta la fecha se puede considerar como "ideal". Los rasgos que debería presentar el escabicida ideal serían:

- Mostrar alta eficacia frente al Ss en su diferentes estadios evolutivos.
- Escasas resistencias (no confundir con las "falsas resistencias" que se deben a la aplicación inadecuada del tratamiento o una reinfestación con contactos no tratados).
- Efectos secundarios casi ausentes.
- Facilidad de aplicación (tópicos) o administración (sistémicos).
- Buena aceptación cosmética (tópicos).
- Facilidad de adquisición.

¿De qué escabicidas tópicos disponemos y cuáles son sus características fundamentales?

Permetrina

Situación actual. Es el último de los escabicidas comercializados. Para la mayoría de autores, sería el tratamiento tópico más efectivo en la escabiosis y, por lo tanto, sería el tratamiento de primera línea tanto en escabiosis como en pediculosis. Gran eficacia, rapidez, facilidad y seguridad.

Farmacocinética. Es un piretroide sintético de absorción sistémica lenta e

Tabla IV. Efectos secundarios de los principales escabicidas

Permetrina	Irritación local Sensación de hormigueo Quemazón Síntomas vegetativos Sofocos Broncoespasmos Distonías y espasmos musculares Dermatitis de contacto
Lindano	Dermatitis irritativa Convulsiones y muerte Focomielia Anemia aplásica Cáncer
Crotamitón	Dermatitis irritativas Conjuntivitis Dermatitis de contacto Metahemoglobinemia (si uso prolongado)
Azufre	Irritación cutánea Mal olor Mancha la piel Excepcionalmente, muerte en lactantes
Benzoato de bencilo	Extremadamente irritante Mal olor Conjuntivitis Irritación escrotal Afectación del SNC (sobre todo en niños)
Malation	Irritación conjuntival y cutánea en 10% casos Depresión respiratoria (si se ingiere)
Ivermectina oral	Necrolisis epidérmica tóxica Náuseas o vómitos ↑ transaminasas ↑ bilirrubina Linfocitosis Hematuria ↓ leucocitos y monocitos

inferior al 2% de la dosis total aplicada. Se inactiva por las esterasas cutáneas. A las pocas horas, ya se elimina casi al completo por el sudor, el sebo y la orina. Paraliza y aniquila el ácaro actuando básicamente en las membranas de las células nerviosas, sobre las que prolonga la actividad de los canales de calcio con un marcado retraso en la repolarización.

Indicaciones. Aceptado su uso en niños mayores de 2 meses. No así en neonatos ni en embarazadas, aunque recientes publicaciones parecen demostrar su seguridad en estos grupos. También, útil en caso de resistencia al lindano, aunque es más cara que éste. Comparativamente, la aplicación nocturna de 8 horas de permetrina al 5% tiene una eficacia cercana al 90% (es decir, similar al lindano y superior a crotamitón).

Forma de aplicación. Se utiliza en forma de crema al 5%. Mediante aplicación nocturna por toda la superficie corporal. En el caso de los niños, incluye desde la cabeza hasta la planta de los pies. Su uso en adultos obvia la aplicación cefálica. Tras 8 a 12 horas de contacto con la piel, se retira con lavado. Su efecto ovicida no es del 100%, por lo que es necesario repetir el procedimiento 7 días después, para aniquilar los huevos presentes en la primera aplicación y que consiguieran sobrevivir.

Efectos secundarios. Muy baja toxicidad en mamíferos y muy bien tolerado en general. Quedan recogidos en la tabla IV. Hasta un 3% de pacientes refieren prurito y/o quemazón a los pocos minutos de su aplicación. Algunos de los efectos secundarios locales pueden verse favorecidos por la situación de "disturbio cutáneo" que presenta el niño afecto. Se calcula que, bien administrado, la probabilidad de efectos tóxicos sistémicos es entre 40 y 400 veces inferior al lindano al 1%.

Resistencias. Están describiéndose, más en el área de las pediculosis que en la propia escabiosis. La utilización de sinérgicos de las piretrinas, tales como piperonilo o sulfóxido de piperonilo (existen preparados comercializados de esta forma en nuestro país), puede aliviar estas resistencias.

Lindano (hexacloruro de gammabenceno)

Situación actual. Ocupa la segunda línea de tratamiento en niños, ancianos y personas de peso inferior a 50 kg (grupos más susceptibles de sufrir los efectos secundarios), pero sigue siendo una alternativa válida a pesar de su posible toxicidad y la aparición de resistencias. Recientemente se ha revisado ampliamente la literatura en relación con su toxicidad en la edad pediátrica[6].

Farmacocinética. Es un organoclorado de la misma familia que el DDT. Deteriora el sistema nervioso central del Ss, produciéndole excitabilidad, convulsiones y muerte. Su penetración a través de la piel dependerá de los excipientes utilizados. Se excreta a través de las heces y el riñón. Se puede eliminar por la leche materna.

Contraindicaciones absolutas. Mujeres embarazadas, lactancia, menores de 2 años (de 10 años para algunos autores), pacientes con escasa grasa corporal y aquellos con antecedentes de epilepsia. Precaución especial si existen situaciones que favorecieran su absorción; por ejemplo, alteraciones de la barrera cutánea (ictiosis, eritrodermias, excoriaciones) o la toma de un baño de agua caliente previo a la aplicación del preparado. En países donde no se dispone de piretrinas, se sigue utilizando incluso en los menores de 2 años.

Forma de aplicación. Se usa en cremas, champús o lociones al 1%. Al cabo de 6-8 horas, se retira con agua. Exposiciones más prolongadas no han mostrado ser más efectivas. Se aconseja repetir el tratamiento al cabo de 1 semana, por su escaso poder ovicida. Hay que evitar especialmente el contacto con los ojos y la boca, ya que se absorbe fácilmente por las mucosas. Algunas pautas mantienen el contacto con la piel de forma extensa y prolongada (8-12 horas) sobre la superficie cutánea y ello, en niños pequeños, no está exento de riesgos tóxicos, sobre todo por la concentración del lindano en el cerebro, al ser posible una absorción importante a través de la piel. En niños menores de un año, si se quiere evitar la toxicidad a nivel del sistema nervioso, se aconseja un periodo más corto (6-8 horas) de aplicación cutánea.

Efectos secundarios. Se absorbe alrededor del 10% de la dosis aplicada. Ocasionalmente, los conocidos efectos sobre el sistema nervioso central (Tabla IV). Para algunos autores, el riesgo de neurotoxicidad se minimizaría en extremo si se cumplieran las recomendaciones de uso.

Resistencias. Se han descrito casos de resistencia a lindano; para evitarlo, algunos autores recomiendan su combinación con benzoato de bencilo.

Crotamitón

Farmacocinética. Baja eficacia frente Ss, alrededor de un 60%, mucho menor que lindano y permetrinas.

Contraindicaciones relativas. Uso excesivo en embarazadas y niños de corta edad.

Forma de aplicación. Se utiliza en diversos excipientes al 5-10%, aplicándose 2 veces al día, de 3 a 5 días. Lavado a los 2-3 días de la última aplicación. Asocia un beneficioso y, en ocasiones, buscado efecto antipruriginoso.

Efectos secundarios. Si la piel sobre la que se aplica esta inflamada puede producir importantes dermatitis de contacto. Igualmente, si se prolonga el tratamiento.

Resistencias. Se ha descrito algún caso de resistencias.

Azufre

Situación actual. El más antiguo de los escabicidas y aún ampliamente utilizado en algunas zonas del mundo por su escaso coste y su alta eficacia, con tasas de curación cercanas al 80%.

Farmacocinética. Se desconoce con exactitud su mecanismo de acción, pero se intuye que quizás el azufre, por sus propiedades queratolíticas, ejerce efecto tóxico directo sobre el ácaro.

Indicaciones. En situaciones que no permitan el uso de permetrinas, lindano o ivermectina. Se utiliza en mujeres embarazadas, en periodo de lactancia y en niños menores de dos meses.

Forma de aplicación. En forma de precipitados en vaselina o en base lavable del 5 al 20%, entre 2 y 5 días consecutivamente. 24 horas después de la última aplicación se retira mediante lavado.

Efectos secundarios. Mínima toxicidad sobre la mujer embarazada y niños de corta edad. Más bien inconvenientes de uso, ya que produce mal olor, mancha e irrita la piel.

Benzoato de bencilo

Situación actual. Por su bajo precio, se utiliza, básicamente, en países en vías de desarrollo y es el tratamiento de primera elección de la sarna en Francia. Recientemente, se ha encontrado eficaz en sarna noruega resistente a permetrinas y en combinación con ivermectina en pacientes con recaídas tras una dosis única de ivermectina oral. En España no se encuentra ningún preparado que contenga la concentración adecuada.

Contraindicaciones. En menores de 2 años, en relación con afectación tóxica del SNC, en lactancia y embarazo.

Forma de aplicación. Para la población pediátrica se usa en lociones entre 5 y 10%. Se aplica de 6 a 12 horas en niños menores de 5 años. En mayores de esa edad, 2-3 días consecutivos de la cabeza a los pies y se retira 24 horas después de su aplicación.

Malation

Situación actual. Activo en sarna y pediculosis. No se suele utilizar por su base alcohólica, requiere 24 horas de contacto en la piel, mal olor y escasa experiencia clínica.

Ivermectina tópica

Situación actual. Muy reciente utilización, sin estudios concluyentes en cuanto a eficacia. No estandarizado su uso.

Forma de aplicación. En solución en propilenglicol al 1%, a dosis de 400 mg/kg de peso, sobre toda la piel y se evitará el baño hasta dos horas después. Se debe repetir el tratamiento tras 1 semana.

¿De qué escabicidas orales disponemos y cuáles son sus características fundamentales?

Ivermectina oral

Situación actual. El primer referente de escabicida por vía oral avalado por su gran eficacia, comodidad en la administración, bajo precio, alta tolerancia sin irritación y casi ausencia de fracasos terapéuticos. Ha mostrado su utilidad como tratamiento profiláctico; de ahí, su interés en casos de sarna noruega y tratamiento en instituciones de acogida. Puede ser de gran utilidad en fracasos terapéuticos con escabicidas tópicos, pacientes con excoriaciones o dermatitis generalizada o aquellos incapaces de seguir un tratamiento tópico.

Farmacocinética. Actúa sobre los neurotransmisores tipo GABA, bloqueando dichas sinapsis nerviosas que están presentes, por ejemplo, en los nervios motores periféricos de los insectos. Su uso prolongado puede generar resistencia al fármaco.

Forma de administración. Una única dosis por vía oral, ingerida con un vaso de agua, antes de una comida. La dosis es de 200 µg/kg de peso. Dado que sólo actúa a nivel de nervios ya desarrollados, es decir, no es ovicida, a la semana debería revisarse al paciente para descartar la presencia de nuevos ácaros. En este caso, se administraría una segunda dosis. Poco después de la ingesta, podría incrementarse la sensación de prurito, posiblemente inducido por reacción a componentes del ácaro. Tan sólo en casos de sarna noruega, en los que es la droga de elección, se aconseja administrarla junto a los acaricidas tópicos y queratolíticos, repetida a los 7 días de nuevo. En ciertos casos, se usarán de 3 a 7 dosis de ivermectina.

Contraindicaciones. Al comprobarse su teratogenicidad en animales, no se aconseja su uso en mujeres embarazadas. No debería tampoco utilizarse en lactancia, en niños menores de 15 kg ni en ancianos.

Tabla V. Pautas de tratamiento de la escabiosis (Pérez Varela y cols. 2011)

I. Según la edad

Niños menores de 2 meses	Azufre 6% Crotamiton
Niños mayores de 2 meses	Permetrina 5%
Niños mayores de 2 años	Permetrina 5% Lindano Ivermectina 200 µg/kg (>15 kg)

II. Según el país

País	*Primera elección*	*Otras*	*No utilizado*
España	Permetrina	Lindano	
Estados Unidos	Permetrina	Lindano Ivermectina oral	
Francia	Benzoato de bencilo	Ivermectina oral	
Noruega	Ivermectina oral		
Israel	Crotamitón + azufre		
Japón	Ivermectina oral	Azufre 5-10% Benzoato de bencilo Lindano	Benzoato de bencilo
Reino Unido	Permetrina	Malation	
Alemania	Lindano	Permetrina Ivermectina oral (en sarna noruega)	
Países en vías de desarrollo	Lindano Benzoato de bencilo Ivermectina oral		

Efectos secundarios. Dado que se han descritos alteraciones sobre función hepática y hemograma, se aconseja realizar analítica básica que incluya estos parámetros y, en caso de alteración hepática, sopesar los riesgos/beneficios de su administración. Aunque no atraviesa la barrera hematoencefálica, se han descrito casos de somnolencia. Por ese mismo motivo, se utilizará con prevención en pacientes portadores de Alzheimer y en los que estén tomando fármacos psicotropos.

Para utilizarla en España, es necesaria su obtención tras solicitarla a través de medicación extranjera.

¿Cuál es el mejor protocolo de tratamiento?

Carecemos en la actualidad de protocolos universalmente aceptados para el tratamiento de la escabiosis. La escasez de estudios controlados que comparen la eficacia de los diferentes agentes, así como sus efectos secundarios y los fracasos terapéuticos con cada alternativa, justifican en parte esta situación. Junto a ello, la actual coyuntura de crisis, la situación socioeconómica de cada país en cuestión, las diversas relaciones costo-eficacia, la experiencia clínica particular acumulada en cada área geográfica y la disparidad de recursos sanitarios en cada nación, condicionan la discrepancia de protocolos terapéuticos de los diferentes países, pertenecientes incluso al mismo ámbito sanitario, como se recoge recientemente en una excelente revisión[7] (Tabla V).

Igualmente, sorprende comprobar cómo, mientras unos organismos como los CDC recomiendan como tratamientos de elección la permetrina en crema al 5% y la ivermectina, la FDA no admite como tratamiento la ivermectina oral.

¿Cuál es la actitud ante aquellos casos en los que el picor persista a pesar de haber realizado los protocolos de tratamiento?

En los casos en que, tras un correcto tratamiento persista el prurito, habrá que considerar las diferentes posibilidades. La forma de actuar en cada caso quedaría recogida en el algoritmo 1.

Por todo ello, se recomienda el seguimiento del paciente, hasta que las lesiones se resuelvan por completo.

Pediculosis

Es una infestación cutánea del hombre ocasionada por 3 tipos de piojos que se localizan en distintas áreas corporales: *Pediculus humanus* variedad *capitis* (piojo de la cabeza) –el más común en los niños–, *Pediculus humanus* variedad *corporis* (piojo del cuerpo) y *Phthirus pubis* (piojo de la región genital o ladilla).

No pueden volar ni saltar, ya que no poseen alas, sus apéndices están adaptados para asirse firmemente al pelo o a las fibras de la ropa, por lo que se transmiten por contacto directo de humano a humano. Son altamente contagiosos.

Pediculosis capitis

Epidemiología

No plantea problemas graves de salud, pero periódicamente las consultas se pueblan de padres preocupados, impotentes y desesperados ante la escasa respuesta a los tratamientos y el miedo a "convivir" con los incómodos parásitos.

La pediculosis ha convivido con el hombre desde tiempos antiquísimos y aún hoy, a pesar de que han mejorado los estándares y la calidad de vida, sigue siendo un problema de salud pública de ámbito mundial, con un costo muy alto en relación con los días de colegios perdidos, el absentismo laboral de los padres, el uso de los pediculicidas y alto grado de ansiedad que causa en niños y convivientes. El escaso conocimiento por parte de la comunidad general, incluido los profesionales de la educación, acerca del agente causal, las complicaciones locales y formas de contagio, sumado a tratamientos inadecuados e ineficacia de ciertas terapias disponibles, han llevado a que esta parasitosis se mantenga y aumente su prevalencia. En nuestro medio, supone el 0,10% de todas las consultas dermatológicas realizadas en la infancia[1]. Su aparición no implica necesariamente malos hábitos higiénicos. Es más frecuente en zonas urbanas o suburbanas, preferentemente en las superpobladas. Los piojos no reconocen barreras geográficas, socioeconómicas ni culturales. En nuestro

Figura 5. Imagen clínica de las liendres adheridas al cabello en la localización habitual *(foto cedida por el Servicio de Dermatología del Hospital Clínico de Salamanca).*

Figura 6. Erupción pápulo eritematosa en el cuello. Impetiginización secundaria y áreas de alopecia por traumatismo del rascado repetido.

medio[8], se ha incluido como hallazgo cutáneo o signo sugerente de negligencia en el cuidado de los niños.

Afecta, preferentemente, a colectivos infantiles. Los estudios epidemiológicos[9] coinciden en que la mayor frecuencia de infestación está entre los 4 y 10 años de edad. La relación hombre/mujer es de 1:2, facilitada, posiblemente, por la mayor longitud del cabello y el mayor intercambio de prendas que se propicia en las niñas. La presencia del parásito es constante durante el año y se observa un incremento durante el primer mes de inicio del período escolar.

El contacto directo "cabeza con cabeza" es el principal mecanismo de transmisión, siendo el hacinamiento humano factor clave en su propagación. También, puede transmitirse a través de fómites, como: peinetas, peines, cepillos, sombreros, gorros, bufandas o aparatos de audio personales.

Ciclo biológico

Conocer su particular recorrido piel-pelo y sus cambios morfológico-evolutivos son claves para saber "qué buscar y dónde", cuando exploramos una cabeza en busca de piojos.

Los piojos son insectos hematófagos permanentes y estrictos que pertenecen a la familia *Pediculidae,* orden *Anoplura.* El adulto es un insecto de 2-3 mm de largo y de color marronáceo. Las hembras son de mayor tamaño y presentan dos proyecciones en la porción terminal, para agarrarse al pelo en el momento de la puesta de los huevos y estimular las secreciones de las glándulas uterinas productoras del cemento, que sirve para la fijación de las liendres. La cabeza tiene un aparato bucal, especializado en la fabricación de saliva y en la succión de sangre del huésped.

Veinticuatro horas después de la cópula, pone de tres a diez huevos por día. Y ya que vive en su anfitrión unos 30 días (fuera de él sobrevive un máximo de tres días), a lo largo de su vida pueden colocar unos 100 huevos o liendres. Se localizan muy cerca del cuero cabelludo y generalmente se encuentra un solo ejemplar por pelo. Son diminutas partículas blanquecinas de menos de 1 mm, visibles al ojo desnudo, sólidamente adheridas al cabello a través de una "argamasa" bien elaborada. En uno de sus extremos, muestra una tapa, llamada opérculo. Tras siete o diez días, los huevos se abren y larvas inmaduras emergen a través del opérculo; deben ingerir sangre de forma inmediata para poder vivir. Poseen una estructura que llega hasta el cuero cabelludo; después proyectan los estiletes bucales que liberan saliva y perforan la piel hasta encontrar un capilar sanguíneo. Durante la alimentación y después de ella, defecan. Después de alimentarse, adquiere un color rojo que se asemeja a rubíes. Nueve días más tarde, tras pasar por tres estadios evolutivos, llega a la etapa adulta.

Una vez sale la larva, el envoltorio se queda pegado al pelo y, según crece, las liendres se observan más lejos de la raíz, lo que ayuda a evaluar la antigüedad de la infestación. Así, una distancia menor de 6 a 8 mm indica una infestación activa o reciente.

Clínica

Prurito en el cuero cabelludo y erupciones cervicales, son los síntomas claves que habremos de buscar.

El piojo prefiere zonas selectas del cuero cabelludo: la nuca y la parte posterior de las orejas, donde la temperatura corporal es más elevada (Fig. 5). La reacción alérgica a la saliva del parásito y las "punciones" para succionar la sangre provocan los dos síntomas clave: el eritema y el prurito. El prurito continuo del cuero cabelludo es el síntoma más común, pero presente sólo en el 40% de pacientes. En el paciente atópico, es mucho más intenso y, a veces, desborda hacia orejas, cuello y tronco superior. Ocasionalmente, puede generalizarse. Puede tardar una o dos semanas en aparecer y el rascado intenso puede llevar a excoriaciones e infecciones secundarias. En ocasiones, en vez de prurito, existe sensación de cosquilleo o de "algo que se mueve por la cabeza".

Podemos ver eritema, pápulas aisladas o erupción papuloeritematosa en las zonas del cuero cabelludo donde asienta la parasitación, en área retroauricular y nuca. Desaparecen espontáneamente después del tratamiento y reaparecen en las reinfestaciones. Se las encuentra en el 20% de los casos de pediculosis. Las excoriaciones producidas por rascado intenso, con trayectos lineales y paralelos, corresponden al recorrido de las uñas, y se localizan con mayor frecuencia en la región posterior del cuello. Como secuela temporal, dejan zonas de hipo e hiperpigmentación y facilitan el desarrollo de complicaciones infecciosas: impetiginización y linfadenopatía cervical (Fig. 6).

Figura 7. Imagen dermatoscópica de la liendre y de los vainas peripilares.

Tabla VI. Diagnóstico diferencial de las liendres en el cuero cabelludo

1. Vainas peripilares del cuero cabelludo (o seudoparásitos o moldes pilosos o pelos enfundados)

- Finas estructuras tubulares que rodean al cuero cabelludo (Fig. 7)
- Son móviles y se desplazan por el cabello al que rodean
- Corresponden a células queratinizadas provenientes de las vainas del pelo
- Afecta a niños entre los 2 y 8 años
- Existen dos tipos:
  - *V.P. primarias o idiopáticas:* ausencia de dermatosis del cuero cabelludo de base. Se producen por tracción persistente del cabello
  - *V.P. secundarias* a dermatitis descamativas: psoriasis, dermatitis seborreica…

2. Tricomicosis nodosa

- Producida por *Corynebaterium tenuis*
- Afecta a pelos de la axila y rara vez genitales
- Vaina blanquecina y blanda que envuelve el pelo
- Favorecida por hiperhidrosis y mala higiene

3. Piedra blanca

- Micosis producida por *Trichosporum cutaneum*
- Nódulos blanquecinos adheridos a pelos del cuero cabelludo

4. Tricorrexis nodosa adquirida

- Resultado de respuesta anómala del tallo piloso frente a las agresiones externas
- Clínicamente, presencia de cabellos secos, deslustrados, quebradizos y con pequeños nódulos blanquecino-grisáceos o amarillentos distribuidos a lo largo del tallo
- Suele asociarse a:
  - Dermatosis pruriginosas (dermatitis seborreica, pediculosis, psoriasis…)
  - Tricotilomanías
  - Alteraciones por manipulación mantenida en la zona (cepillado, rascado…)

5. Triconodosis

- Nudos de diferente tamaño en el tallo piloso
- Más frecuente en cabellos rizados
- Se asocia a traumatismo, maniobras de rascado o existencia de tics

6. Otros

- Caspa
- El polvo
- Restos de gel, de laca…

El cabello sufre daño por el ataque biológico del parásito, los microtraumatismos debidos al rascado repetido, por el uso de liendreras o peines finos y la agresión de los productos químicos usados para la eliminación de aquel y, no infrecuentemente, el uso abusivo e indiscriminado de agentes "seudoterapéuticos" de toda índole. Se traduce en pelos con daños estructurales (pelo fino, ralo, seco, deslustrado) e incluso zonas de alopecia circunscrita, más o menos reversibles según la intensidad del daño sufrido.

Diagnóstico

La visualización del parásito o estructuras con él relacionadas son el objetivo de la minuciosa exploración visual que deberemos realizar.

La observación directa y paciente de los cabellos con buena luz será útil para localizar los piojos vivos y las liendres adheridas al pelo. La mayoría de los pacientes se encuentran parasitados por no más de 10 a 15 ejemplares adultos, que son lucífugos; por lo que, el diagnóstico se hace por el hallazgo de liendres. En ocasiones, puede ser útil realizar un exhaustivo cepillado sobre el cabello húmedo con un peine de púas finas, fijándose especialmente en la zona de la nuca y alrededor de las orejas.

En general, las liendres encontradas a más de 1 cm del cuero cabelludo es improbable que estén viables, pues se trata de una infestación antigua.

Los avances tecnológicos han puesto en nuestras manos otras técnicas de gran utilidad. La microscopia de epiluminiscencia[10] mediante dermatoscopio manual o videodermatoscopia de alta resolución se ha sumado recientemente al arsenal de técnicas diagnósticas no cruentas ni agresivas que delatan la existencia de piojos o liendres en zonas sospechosas (Fig. 7). Muy útil, no sólo en el diagnóstico, sino en la valoración de los resultados terapéuticos.

Diagnóstico diferencial

El hallazgo en el pelo de estructuras "no identificadas" no es sinónimo de pediculosis. Conocerlas es imprescindible para no errar el diagnóstico.

Las liendres pueden confundirse[11-13] con otros elementos no parasitarios que pueden ubicarse en el cabello (Tabla VI). El piojo pudiera confundirse con pulgas u otros insectos. En los ca-

Tabla VII. Medidas fundamentales en el abordaje terapéutico de la pediculosis capitis

I. Actuación sobre el piojo

- La detección precoz es el mejor tratamiento: importante revisar el cabello de forma rutinaria
- Existen diversos pediculicidas que se usan en forma tópica
- Habrá que seleccionar el producto adecuado y aplicarlo correctamente
- La cantidad: la necesaria para humedecer completamente el pelo y la piel subyacente
- Especial atención a la región occipital y retroauricular
- Evitar el contacto con la conjuntiva u otras mucosas. Todos los productos son irritantes
- Tras el tiempo de contacto recomendado, retirar con abundante agua
- Los huevos son más resistentes que el piojo adulto al efecto de los insecticidas, por lo que se recomienda siempre una segunda aplicación a los 7 días, para eliminar las formas juveniles del parásito

II. Actuación sobre las liendres

- Útil para desprender las liendres de los pelos: enjuagar con una solución de ácido acético, que se prepara con una cucharada sopera de vinagre por cada litro de agua o lavar con champú que contenga ácido salicílico al 10% o ácido glicólico al 10%, productos que también sueltan las liendres
- A continuación, pasar un peine de dientes finos idealmente metálico y acanalado, con un espacio entre ellos menor a 0,5 mm

III. Colaboración con padres y cuidadores

- Proporcionar al paciente, y/o a los padres y contactos una información detallada, tanto escrita como verbal, sobre mecanismos de transmisión, prevención y las medidas terapéuticas a adoptar
- Informar detalladamente sobre la forma de administración del acaricida (tiempo de permanencia en contacto con la piel, correcta aplicación)

IV. Actitud con los contactos próximos

- Explorar a todos los miembros de la familia y contactos próximos y tratar a los que presentan infestación
- En general no está indicado REALIZAR SIEMPRE el tratamiento preventivo
- Sería prudente hacerlo a los que compartan cama o ropa con el caso principal

V. Actuación sobre los fómites

- Es controvertida
- Sería prudente lavar con agua caliente (>60°) o secar en caliente (>60°), las prendas de uso personal utilizadas en las últimas 48 horas (gorros, toallas, peluches, ropa de cama…)
- Peines, cepillos y adornos del pelo: introducir en alcohol o en agua caliente durante 10 minutos
- Si no se pudiera, guardar en bolsa de plástico cerrada durante dos semanas
- Limpieza con aspiradora de alfombras, pisos y tapices

sos con importante afectación cutánea, debería incluirse: dermatitis seborreica, psoriasis, tiña capitis e impétigo, entre otros.

Pediculus humanus variedad *corporis*

De distribución universal, pero más frecuente en personas en situación de abandono, que usan diversas vestimenta para protegerse del frío y condiciones higiénicas muy calamitosas. *Pediculus corporis* vive y deposita los huevos en las fibras de la ropa, sobre todo en zonas de mayor calor corporal como las axilas, genitales y abdomen. El ciclo de vida es semejante al de *Pediculus capitis* y se alimenta de la sangre que succiona de la piel corporal. Es un vector de agentes infecciosos como la *Rickettsia prowazekii* y la *Borrelia recurrentis.*

Phthirus pubis

Piojo de la región genital, pubis o "ladilla", que infesta la zona pubiana y perianal. Si la persona tiene mucho vello, puede descender por las extremidades inferiores o ascender por el abdomen y llegar hasta la barba y bigote. La transmisión es casi exclusiva por contacto directo íntimo; por lo que, es considerada una ETS. El diagnóstico se realiza visualizando las ladillas y liendres en la zona afectada. En adultos es frecuente el prurito intenso de la zona genital y las otras zonas afectadas, la presencia de manchas oscuras petequiales en la piel e incluso el antecedente de manchas puntiformes de sangre en su ropa interior.

En los niños, que no poseen vello en el cuerpo, se puede ubicar en cejas, pestañas e incluso en cuero cabelludo. El compromiso de cejas y pestañas en los niños se denomina *Phthiriasis palpebrarum* y puede complicarse con edema, eritema o sobreinfección de la zona periocular. La infestación en ellos es altamente sospechosa de hacinamiento y de abuso sexual.

Tratamiento

Terapia farmacológica, medidas higiénicas curativas y preventivas, junto con la educación sanitaria de la población, son los pilares sobres los que asienta el planteamiento terapéutico idóneo.

Es importante establecer una serie de medidas generales, independientemente del pediculicida utilizado (Tabla VII).

La terapia farmacológica es el pilar fundamental en el tratamiento de la pe-

Tabla VIII. Esquema terapéutico en la pediculosis

I. Pediculosis capitis o pubis

a. *Tratamiento de primera elección*
   1. Permetrina al 1 ó 1,5% en loción o crema
      Aplicación de 10-30 minutos
      Dos aplicaciones separadas por 7-10 días
   2. Permetrina al 1 o 1,5% con butóxido de piperonilo

b. *Alternativa* (fracaso con permetrinas)
   Malation al 0,5% loción
   Aplicación de 8-12 horas
   Dos aplicaciones separadas por 7-10 días

II. Afectación en pestañas de P. pubis

- *Primera elección:*
  Vaselina
  Aplicar dos veces al día durante 2-3 semanas
- *Alternativa:*
  Permetrina al 1% en crema
  10 minutos con los ojos cerrados
  Retirarla a continuación

III. Pediculosis corporis

- Tratar preferentemente la ropa
- En infestación masiva, aplicación de pediculicida tópico

diculosis capitis y pubis (Tabla VIII). En general, en cuanto a la forma galénica, daremos preferencia a las *cremas o formulaciones líquidas* sobre los *champús* (con ellos, llega menos concentración de droga al parásito). Las lociones, por su contenido alcohólico, son inflamables y no deberían contactar con la cara, ni usarse en individuos asmáticos, ni sobres pieles excoriadas. Igualmente, podrían irritar las mucosas genitales. Precaución con el uso de *spray,* por poder desencadenar asma en niños susceptibles a ello y posibilidad de introducirse en mucosas.

La **permetrina al 1%** se considera hoy día el pediculicida de elección. En España, tenemos comercializados otros piretroides, como la fenotrina o la aletrina, igualmente eficaces. Como potenciador de la eficacia pediculicida, algunos asocian butóxido de piperonilo. Su tiempo y pauta de aplicación figuran en la tabla VIII. Se han encontrado casos de resistencia a las piretrinas. Pueden utilizarse en menores de 2 años y son aparentemente bien toleradas en neonatos y embarazadas.

El **lindane** no tiene indicación en la pediculosis debido a la generalización de la resistencia.

La **vaselina** se recomienda como tratamiento de elección en las pediculosis pubis, ubicadas en pestañas particularmente en niños, ya que bloquea los conductos respiratorios del parásito.

El **malation** se inactiva por el calor y, dado el carácter inflamable de la formulación galénica, debe evitarse la utilización de un secador de pelo tras su aplicación. En la pediculosis capitis tiene una eficacia similar a piretrinas, pero se han detectado elevadas tasas de resistencias. Todo ello unido a sus características organolépticas y necesidad de prolongado tiempo de contacto, le hace ser tratamiento de segunda línea, relegado a los fracasos con piretrinas. No se debe emplear en menores de 2 años.

Dentro de los tratamientos orales, en un número escasos de niños entre 2 y 14 años, se ha demostrado que el **cotrimoxazol,** a lo largo de 10 días, a dosis de 10 mg/kg/día, repartido en dos tomas, pudiera ser tan efectivo como la permetrina en la eliminación de los piojos de la cabeza. La ivermectina oral en recientes estudios[14] muestra también efectividad frente a los piojos, pero su papel en el tratamiento no está aún bien definido, aunque podría tener relevancia en el futuro al igual que otras recientes aportaciones terapéuticas con novedosos preparados[15].

La actuación sobre las liendres, su retirada mecánica con peines finos o liendreras, es un buen complemento al tratamiento farmacológico. En gran medida, reconforta la ansiedad del paciente y de sus familiares, al no apreciar elementos residuales en el cabello.

Se debe sospechar resistencia a un pediculicida si se aprecian piojos vivos a las 24-48 horas de la aplicación del fármaco. En este caso, las opciones serían: aumentar el contacto de la permetrina al 1% entre 1-12 horas o utilizar permetrina al 5% durante 8 horas. Si se produce el fracaso de dos tratamientos correctamente realizados, se consideraría otro fármaco (en general, el malation).

Además de realizar el tratamiento antiparasitario específico, es necesario evaluar la indicación de antihistamínicos orales, en caso de prurito significativo, corticoides tópicos si se evidencia eccematización o de antibióticos sistémicos, si hay infección bacteriana asociada.

Dentro de las medidas preventivas, parece que no sería adecuado excluir al paciente de su ámbito escolar, pero ciertas medidas se podrían poner en práctica (Tabla IX).

Picaduras de insectos

Los artrópodos que pueden producir picaduras en los niños son variados, englobándose en dos grupos los que son más responsables de ocasionar morbilidad y mortalidad a nivel mundial que otros grupos de especies venenosas. Los insectos, representados por avispas, abejas, mosquitos, chinches, pulgas y orugas; por otro lado, los arácnidos, representados por garrapatas, escorpiones y ácaros. Nos centraremos en la sintomatología y el tratamiento de la picadura en sí, sin mencionar otras patologías asociadas (dermatosis, vectores de enfermedad asociadas…).

Clínica

No resulta fácil reconocer en ocasiones los efectos directos o indirectos en relación con contactos con los diferentes insectos.

Pueden adoptar un patrón polimorfo dependiendo en parte del artrópodo causante. Pocos pacientes referirán con

Tabla IX. Medidas higiénico preventivas en el manejo de pediculosis

En el contacto con otros niños

- Evitar en lo posible los contactos "cabeza con cabeza" (juegos, abrazos)
- En la higiene
- Cada niño su toalla
- Cada niño su peine

En clase

- Que guarden su ropa en mochilas
- Evitar compartir perchas

Precauciones con su pelo

- Cuanto más corto se lleve el pelo más difícil es el contagio
- Si lo llevan largo, recogerlo en coletas para evitar el contacto con pelo de otros niños
- Evitar intercambio de gorros o pañuelos del pelo
- *Wet Combing: práctica anglosajona en la que los niños aprenden precozmente el cepillado con peine fino o liendrera, con el pelo mojado tras la ducha*

Vigilancia de padres y cuidadores

- Vigilar si el niño se rasca la cabeza de continuo
- Al peinarle: examinar el pelo, el cuero cabelludo, cepillos y peines
- Examinar el cuello de las camisas, fundas de almohadas

Figura 8. Prurigo infantil ampolloso. Compruébese la típica agrupación de las lesiones.

certeza el antecedente de la picadura (salvo los relacionados con arácnidos, abejas y avispas). Típicamente, aparecen varias lesiones maculopapulosas, papuloeritematosas, urticariformes muy pruriginosas, asentando en ocasiones sobre base edematosa. Característicamente agrupadas lineal o aleatoriamente en áreas que no han estado protegidas por la ropa (Fig. 8). Suele aparecer un punto central hemorrágico o una vesícula en la cúspide. Persisten unos días hasta su desaparición completa. El rascado, la sobreinfección y la eccematización son frecuentes. En ocasiones, se presenta una linfangitis o una celulitis acompañante (Fig. 9). Otras formas de presentación, en casos más graves, pueden ser úlceras necróticas.

Rara vez se producen reacciones alérgicas inmediatas o tardías, que pueden llegar a amenazar la vida del paciente, al llegar incluso a *shock* anafiláctico, estando más relacionadas con picaduras de avispas o abejas.

El denominado *prurigo simple agudo* o *prurigo estrófulo o urticaria papulosa,* corresponde a una reacción de hipersensibilidad retardada o tipo IV, motivo de consulta en muchas ocasiones, que se aprecia muy particularmente en niños atópicos. A la morfología descrita con anterioridad, se asocia la formación de llamativas ampollas que incluso pueden confluir en aparatosas lesiones (Fig. 9). En niños predispuestos y ante la desesperación de sus padres, pueden repetirse periódicamente estos brotes y, con frecuencia, sin constancia de picaduras previas. Con el tiempo, los episodios tienden a su desaparición espontánea. En estos casos, sólo hay un miembro de la familia afecto: el portador de la hipersensibilidad. Los artrópodos más regularmente implicados son: pulgas, chinches, mosquitos y ácaros.

En ocasiones, las picaduras derivan en reacciones nodulares pseudolinfomatosas que pudieran confundirse con neoplasias hematológicas y que requieren de un estudio histológico para su diferenciación.

Las principales características de las picaduras que provocan una sintomatología más agresiva, así como los tratamientos de urgencia y los específicos, se pueden encontrar en manuales especializados y escapan de esta revisión[16].

Diagnóstico

Una detallada observación y una minuciosa historia clínica son imprescindibles para solventar con éxito este reto diagnóstico.

Se suelen reconocer con facilidad por el contacto reciente con animales o estancias en localizaciones sospechosas (casas cerradas largo tiempo, aposentos en medio rural, dormir en camas viejas..), así como la disposición de las lesiones (lineales, en zigzag), su morfología, el agrupamiento en áreas expuestas (pies, piernas, cintura…) y su evolución. No obstante, en ocasiones, es difícil concretar el posible contacto con el insecto. No rara vez son los animales de compañía los que portan el agente vector, la propia ropa o el polvo de la casa. En casos reiterativos, no estaría de más someter las mascotas a una revisión veterinaria.

El prurigo simple representa un reto diagnóstico para el clínico, ya que, si no se tiene un alto grado de sospecha, puede confundirse con múltiples entidades: varicela, escabiosis, urticarias o eccemas de contacto.

En otros casos, los menos, la presencia del artrópodo adherido a la piel es suficiente para el diagnóstico (Fig. 10).

Figura 9. Complicaciones del prurigo infantil: lesiones ampollosas de enorme tamaño, invalidantes. Linfangitis.

Figura 10. Garrapata adherida a la piel.

Tratamiento

Es fácil controlar las lesiones agudas, pero desesperante y frustrante prevenir las recaídas.

Sencillo, ya que mejoran notablemente con la aplicación de corticoides tópicos, antibióticos tópicos (en caso de infección) o antihistamínicos orales (si el picor es intenso). Obviamente, evitar la reexposición al insecto implicado es básico, pero difícil de cumplir. Se aconseja el uso de medidas físicas (prendas protectoras, redes, mosquiteras…) y en niños predispuestos, aplicación de repelentes con este fin.

Nota: nuestro agradecimiento al Servicio de Dermatología del Hospital Clínico de Salamanca por cedernos algunas de las imágenes utilizadas en la elaboración de este trabajo.

Bibliografía

Los asteriscos reflejan el interés del artículo a juicio del autor.

1.*** Torrelo Fernández A, Zambrano Zambrano A. Frecuencia de las enfermedades cutáneas en una consulta monográfica de Dermatología Pediátrica. Actas Dermosifiliogr. 2002; 93(6): 369-78.

2.* Walton SF. The inmunology of susceptibility and resistance to scabies. Parasite Inmunology. 2010; 32: 532-40.

3.*** Good LM, Good TJ, High WA. Infantile acropustulosis in internationally adopted children. J Am Acad Dermatol. 2011; 65: 763-71.

4.** Mallo García S, Taborga Díaz E, Menéndez Cuervo S, Santos Juanes Jiménez J. Sepsis por *Staphylococcus aureus* como complicación de escabiosis. Actas Dermosifiliogr. 2008; 99: 425-6.

5.* Walton SF, Currie BJ. Problems in Diagnosing Scabies, a global disease in human and animal populations. Clin Microbiol Rev. 2007; 20(2): 268-79.

6.* Nolan K, Kamrath J, Levitt J. Lindane toxicity: A comprehensive review of the medical literature. Pediatr Dermatol. 2011; doi: 10.1111/j.1525-1470.2011.01519.x

7.*** Pérez Varela L, Martínez Gómez W, Paradela de la Morena S, Fonseca Capdevila E. Tratamiento de la escabiosis. Piel. 2011; 26(2): 95-102.

8.*** Darwich E, Ramón Grimalt R. Expresión cutánea del maltrato infantil. Piel. 2009; 24(8): 405-8.

9.* Soultana V, Euthumia P, Antonios M, Angeliki RS. Prevalence of Pediculosis capitis among school children in Greece and risk factors: a questionnaire survey. Ped Dermatol. 2009; 26(6): 701-5.

10.** Micali G, Tedeschi A, West, Dennis P, Dinotta F, Lacarrubba F. The use of videodermatoscopy to monitor treatment of scabies and pediculosis. J Dermatol Treat. 2011; 22(3): 133-7.

11.*** Casals Andreu M, García Hernández F. Seudoparásitos en el cuero cabelludo. Piel. 2005; 20(5): 251-3.

12.* Martínez de Lagrán Z, González-Hermosa MR, Díaz-Pérez JL. Tricorrexis nodosa localizada. Actas Dermosifiliogr. 2009; 100: 511-25.

13.* Ruiz-Orozco IM, Hernández-Arana MS, Quiñones-Venegas R, Mayorga J, Tarango-Martínez VM. Piedra blanca. Presentación de tres casos. Piel. 2004; 19(5): 239-41.

14.* Currie MJ, Graham J, Reynolds GJ, Nicholas J, Glasgow NJ, Bowden FJ. A pilot study of the use of oral ivermectin to treat head lice in primary school students in Australia. Pediatr Dermatol. 2010; 27(6): 595-9.

15.* McCormack PL. Spinosad. En: Pediculosis capitis. Am J Clin Dermatol. 2011; 12(5): 349-53.

16.** González Ruiz A, Bernal Ruiz AI, Tejerina García JA. Picaduras por Artrópodos. Prurigo simple agudo. En: Manual de diagnóstico clínico y tratamiento en urgencias de Dermatología. Editor A. González Ruiz. Signament Ediciones, SL. (Obra patrocinada por Lab Menarini S.L.).

Bibliografía recomendada

– Torrelo Fernández A, Zambrano Zambrano A. Frecuencia de las enfermedades cutáneas en una consulta monográfica de Dermatología Pediátrica. Actas Dermosifiliogr. 2002; 93(6): 369-78.

Quizás la más completa revisión sobre la frecuencia de las diferentes patologías dermatológicas en un centro de referencia español en Dermatología Pediátrica. Muy útil para conocer y comparar la incidencia de las distintas dermatosis infantiles en nuestro medio y compararla con la de otros países.

– Good LM, Good TJ, High WA. Infantile acropustulosis in internationally adopted children. J Am Acad Dermatol. 2011; 65: 763-71.

Interesante y novedosa revisión, sobre acropustulosis infantil en relación con escabiosis. Imprescindible para el pediatra en contacto con niños adoptados.

– Pérez Varela L, Martínez Gómez W, Paradela de la Morena S, Fonseca Capdevila E. Tratamiento de la escabiosis. Piel. 2011; 26(2): 95-102.

Revisión muy actualizada, puntual y minuciosa de las alternativas actuales de tratamiento en las escabiosis. Muy recomendable lectura y muy útil para la práctica diaria.

– Darwich E, Ramón Grimalt R. Expresión cutánea del maltrato infantil. Piel. 2009; 24(8): 405-8.

Completa revisión sobre el complejo y escabroso tema del maltrato infantil. Se recogen los signos cutáneos que nos pueden poner en alerta de que el niño lo está padeciendo. Muy interesante.

– Casals Andreu M, García Hernández F. Seudoparásitos en el cuero cabelludo. Piel. 2005; 20(5): 251-3.

Revisión muy práctica sobre los distintos elementos no parasitarios que podemos encontrar en la exploración del cuero cabelludo. Recoge diferentes micosis e indaga sobre el complejo tema de las displasias pilosas.

Caso clínico

Niña de 10 años de edad perteneciente a una familia indigente que vive en un poblado de chabolas. Desde hace 3 semanas, presenta un prurito corporal muy intenso que se incrementa por la noche y no la deja dormir. Al parecer, algunos niños, familiares de la paciente y del mismo poblado, muestran síntomas parecidos. No ha acudido previamente a su pediatra. La madre le aplicó cremas hidratantes y colonias para refrescarla e intentar calmar el dolor. Esta maniobra exacerbaba el picor. También, le dio un jarabe para el picor.

Antecedentes personales

Sin interés.

Posiblemente atópica (por la historia que refieren sus familiares), pero sin control.

En los últimos 15 días, la niña se encuentra más nerviosa e irritable, con cansancio no atribuible a su actividad física, se duerme por el día para compensar la dificultad para conciliar el sueño por la noche.

Antecedentes familiares

Hermanos con episodios muy repetidos de parasitación por piojos.

Exploración dermatológica

Múltiples lesiones diseminadas con excoriación, pero más intensas en la cara interna de las muñecas, ingles, axilas y, sobre todo, a nivel de la mano. Algunas eran pápulas eritematosas, parcialmente excoriadas en superficie. Se apreciaban entre los dedos algunos elementos vesiculosos y, a la inspección detallada de las manos, elementos lineales de 2-3 mm de longitud.

Exploración general

Con buena coloración de piel y mucosas, piel xerótica y con múltiples señales de rascado.

Exploraciones complementarias

Hemograma, bioquímica, función renal y hepática, estudio del hierro: normales.

Algoritmo de actuación en los casos de escabiosis con persistencia del picor tras aplicar el tratamiento

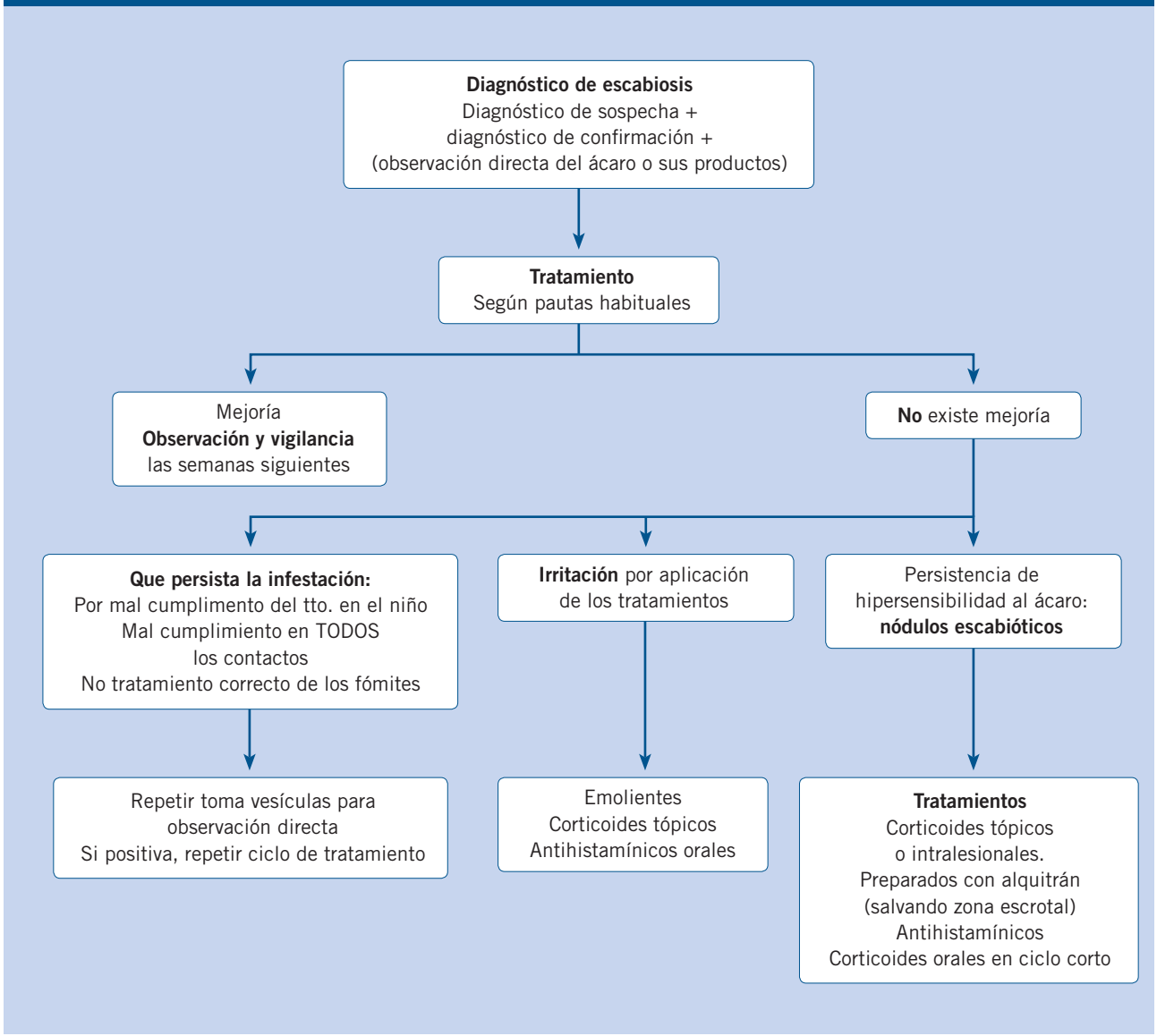

Trastornos de la pigmentación: léntigos, nevus y melanoma. Fotoprotección

G.M. Garnacho Saucedo, J.C. Moreno Giménez
Servicio de Dermatología. Hospital Universitario Reina Sofía de Córdoba

Resumen

Los nevus melanocíticos son las neoplasias más comunes del ser humano y la mayoría son benignos. Es importante conocer su evolución, morfología y características clínicas, así como ser capaces de detectar de forma precoz signos de alarma de degeneración maligna. El melanoma es el tumor de mayor mortalidad en dermatología y su incidencia continúa aumentando en las últimas décadas, constituyendo el diagnóstico precoz el único tratamiento curativo actualmente.

Abstract

Melanocytic nevi are the most common neoplasms of the human being and most are benign. It is important to know their evolution, morphology and clinical characteristics and to be able to detects alarm signs of malignant degeneration early. Melanoma is the tumor having the greatest mortability in dermatology and its incidence has continued to increase in recent decades, early diagnosis being the only current curative treatment.

Palabras clave: Nevus; Melanoma; Diagnóstico precoz; Fotoprotección.

Key words: *Nevus; Melanoma; Early diagnosis; Photoprotection.*

Pediatr Integral 2012; XVI(4): 321-331

Introducción

Las lesiones pigmentadas y, en especial, los nevus melanocíticos son las neoplasias más comunes en el ser humano; por lo que, es lógico pensar que cada vez son más frecuentes las consultas relacionadas con su potencial de malignidad, así como sobre la necesidad de tratamiento.

La importancia de estas tumoraciones radica en los problemas estéticos que pueden originar, la posible asociación con otras malformaciones y, sobre todo, que son marcadores y, en ocasiones, precursores potenciales de melanoma. De forma general, atendiendo al momento de aparición, los nevus melanocíticos se dividen en nevus melanocíticos adquiridos y congénitos. Los nevus adquiridos habitualmente comienzan a aparecer después de la primera infancia (a partir de los 2 años). Posteriormente, aumentan en tamaño y número durante el resto de la infancia y adolescencia, con un pico máximo en la tercera-cuarta década de la vida. A partir de ese momento, comienza una lenta y progresiva involución; de tal forma que, en la vejez son escasos los nevus que podemos encontrar. Los nevus congénitos son aquellos presentes en el momento del nacimiento o que aparecen antes de los dos años de vida.

Epidemiología

Los nevus melanocíticos son muy frecuentes y, la gran mayoría, benignos.

Los nevus melanocíticos adquiridos son el tumor benigno más frecuente y constituyen un motivo de consulta habitual. Entre un 0,2 y un 2,1% de los recién nacidos presenta un nevus melanocítico y, en la mayoría de los casos, de pequeño o mediano tamaño.

La incidencia del melanoma, el tipo de cáncer cutáneo de mayor mortalidad, continúa aumentando diariamente, aunque en la infancia sigue siendo raro. Actualmente, la posibilidad de desarrollar un melanoma a lo largo de la vida se estima en 1 de cada 70 individuos. En la población infantil los melanomas en menores de 20 años constituyen sólo el 1-3% de todos los melanomas, y en la etapa prepuberal el 0,3-0,4% del total.

Etiopatogenia

Los nevus melanocíticos adquiridos son neoplasias benignas producidas por la proliferación de células névicas o nevocitos, melanocitos modificados que pierden su forma dendrítica y tienden a retener pigmento.

Estas células se originan en la cresta neural y en la etapa fetal intraútero migran desde allí a la piel. Existen diferentes teorías de la nevogénesis que tratan de establecer la exacta evolución de las células névicas en el proceso de formación de los nevus sin existir ninguna definitiva. Según la actual teoría dual de la nevogénesis[1], surgida en el 2009, existirían dos vías complementarias, una endógena o constitucional y otra exógena. Tras su origen en la cresta neural, los melanocitos migrarían a la piel, pudiendo llegar a la unión epidermodérmica o quedar "atrapados" en la dermis. Aquellos que quedan "atrapados" en la dermis dan lugar a nevus intradérmicos que permanecerán constantes a lo largo de la vida sin experimentar cambios y constituirían el componente endógeno. Sin embargo, aquellos que alcancen el compartimento epidérmico (más superficial) podrán multiplicarse y organizarse de dos maneras, formando nidos en la unión epidermodérmica y dermis papilar, dando lugar a los nevus compuestos, o sin formar nidos, distribuyéndose aisladamente por toda la unión epidermodérmica con un crecimiento lentiginoso (células aisladas en hilera) dando lugar a los nevus de la unión. Estos nevus con componente epidérmico constituirían la vía exógena, ya que representan verdaderos nevus adquiridos que se desarrollan en respuesta a factores externos, como la exposición solar intermitente. Se ha comprobado que la exposición solar intermitente provoca mutaciones en las células madre melanocíticas de la unión epidermodérmica, dando lugar a los nevus cuando estas células mutadas proliferan. A lo largo de su desarrollo podrán experimentar cambios e incluso malignizar.

Nevus melanocíticos adquiridos

Características clínicas y clasificación

La morfología[2] de los nevus es amplia y variada, existiendo lesiones delgadas, parcialmente elevadas, cupuliformes, verrugosos, papilomatosos… que pueden distribuirse ampliamente en cualquier localización de la superficie cutánea, mucosa y semimucosa.

Clásicamente[3], atendiendo a la distribución de las células névicas, a nivel histológico, se establecen tres categorías de nevus bien definidas: nevus juntural, nevus compuesto y nevus intradérmico.

Nevus juntural o de la unión

Clínicamente (Fig. 1), se caracteriza por ser una mácula hiperpigmentada, no palpable, de tamaño variable, desde escasos milímetros a más de 1 cm. El color es igualmente variable, desde el marrón claro al negruzco, pero siempre de forma uniforme y homogénea en toda la lesión. La superficie es lisa, conservando las líneas habituales de la piel. La forma suele ser redondeada o elíptica, simétricos, de límites regulares y bordes netos. Histológicamente están constituidos por células névicas agrupadas en nidos pequeños o melanocitos aislados en la unión epidermodérmica. Estos nevus son los más frecuentes en las etapas medias[4] de la vida. Son las lesiones más sometidas a estímulos externos (traumatismos, radiación ultravioleta, infecciones…) y, por tanto, pueden experimentar variaciones a lo largo del tiempo, dentro de las cuales se encuentra la transformación maligna.

Nevus compuesto

Puede variar clínicamente (Fig. 1) desde una pápula ligeramente elevada a una lesión verrugosa, existiendo casos con diferentes volúmenes dentro de una misma lesión. Suelen tener folículos pilosos, en ocasiones prominentes. El resto de características son similares al nevus de la unión. Son los más frecuentes en los niños[5]. Es muy característico que durante los últimos años de la infancia y principio de la adolescencia sufran un aumento en su grosor y pigmentación, llamando la atención a los padres y motivando la visita médica para su evaluación. Histológicamente, están constituidas por células névicas agrupadas en nidos de mayor tamaño, localizados en la unión epidermodérmica y, en ocasiones, en la dermis papilar.

Figura 1. Paciente con abundantes nevus junturales o de la unión (lesiones planas, máculas) y nevus compuestos (sobreelevadas).

Nevus intradérmico

Lesión cupuliforme, sésil, escasamente pigmentada, con telangiectasias superficiales, especialmente las lesiones localizadas en la cara. Pueden presentar pelos terminales prominentes en la superficie. Histológicamente, se caracteriza por estar constituido por células que han perdido la agrupación y han disminuido su capacidad de producir pigmento. Se distribuyen en la dermis papilar y reticular formando regueros de células con tendencia a la maduración neuroide. Son nevus estables que suelen permanecer sin variaciones a lo largo de la vida. Son los más frecuentes en los últimos años de la vida.

Además de los nevus adquiridos comunes o vulgares comentados anteriormente, existen nevus con identidad propia (Fig. 2), con características especiales que los hacen diferentes al resto y constituyen una verdadera entidad independiente. Entre ellos encontramos los siguientes:

a) **Nevus de Spitz-Reed.** Podría considerarse[6] un tipo de nevus compuesto que aparece con mayor frecuencia en los niños y adultos jóvenes, sobre todo en las dos primeras

Figura 2. Figura resumen de los diferentes tipos de nevus especiales.

décadas de la vida. Clínicamente, puede manifestarse de diferentes formas, siendo quizás la variedad más común aquella caracterizada por una pápula o nódulo tumoral solitario, firme, redondeado, sin pelo, de superficie lisa y de color rojo o marrón rojizo. El color blanquea a la vitropresión, por la gran vascularización que posee, y muestra una pigmentación melánica residual que permite el diagnóstico diferencial con otras lesiones rojas, como el granuloma piogénico o el xantogranuloma juvenil. Algunas lesiones, particularmente aquellas localizadas en las extremidades, son de color marrón oscuro intenso o incluso negro y son estas lesiones las que más alarman a médicos y pacientes por su diagnóstico diferencial con el melanoma. En ocasiones, adoptan una morfología atípica con diferentes tonos de color dentro de la misma lesión, superficie cutánea erosionada y bordes irregulares. Es de crecimiento rápido durante 3-6 meses, lo cual suele resultar bastante alarmante, y durante este tiempo puede sangrar debido al adelgazamiento de la epidermis, y causar prurito o dolor, que suele ser transitorio, permaneciendo estable posteriormente. Su tamaño oscila de 0,6 a 1-2 cm de diámetro, siendo en general mayores que los nevus comunes. Se localiza preferentemente en la cara, sobre todo en mejillas, y en las piernas, respetando siempre palmas, plantas y mucosas. Suelen ser lesiones solitarias, aunque se han descrito formas múltiples agminadas y diseminadas, poco frecuentes. También, existen recogidas en la literatura formas de nevus de Spitz diseminados eruptivos, entidad que se ha relacionado con infección VIH, enfermedad de Addison, quimioterapia, gestación, pubertad y traumatismos. Su manejo es aún motivo de debate entre diferentes expertos. Muchos recomiendan su extirpación sistemática basándose en su comportamiento biológico incierto, existiendo casos de potencial agresivo con afectación de ganglios linfáticos regionales. Otros, sin embargo, abogan por "esperar y ver", reservando la escisión quirúrgica para lesiones de formas muy atípicas o que experimenten cambios bruscos. En nuestra práctica clínica habitual, solemos extirpar todos los nevus de Spitz palpables (pápulas y nódulos), los que aparecen en niños mayores de 13 años peri puberales y los que son clínicamente atípicos. En cuanto a las lesiones planas de morfología típica en niños prepuberales, podría contemplarse la posibilidad de observación sin que éste sea un hecho carente de discusión o polémica.

b) **Halo nevus de Sutton.** Se caracteriza por ser un nevus rodeado de un halo de piel despigmentada. El nevus central suele medir de 3 a 6 mm. de diámetro máximo, los márgenes son regulares y bien definidos y el color, homogéneo. El halo también debe ser regular, simétrico y homogéneamente distribuido alrededor de la lesión pigmentada. Son lesiones muy frecuentes, sobre todo en niños mayores y adolescentes, con una media de edad de 15 años y sin diferencias entre sexos. Suelen localizarse en la parte alta de la espalda y hasta en un 25-50% de los pacientes son lesiones múltiples. El halo puede progresar hasta des-

pigmentar por completo el nevus y hacerlo desaparecer en un periodo que oscila entre unos pocos meses a varios años. El área despigmentada residual tiende a recuperar el color normal con el paso del tiempo. En otras ocasiones el nevus persiste. La causa de la pérdida espontánea de la pigmentación es desconocida, pero parece estar relacionada con una destrucción inmunológica de los melanocitos. Apoyando esta hipótesis está el hecho de que algunos pacientes pueden desarrollar vitíligo. También, se ha demostrado su relación con el melanoma y los nevus atípicos, apareciendo abundantes halo nevus en pacientes con melanoma, pero este hecho es propio de adultos y excepcional durante la infancia. Aunque los nevus compuestos y los intradérmicos son los que con mayor frecuencia presentan este fenómeno, puede ocurrir igualmente en cualquier otro tipo de lesión melanocítica, incluyendo los nevus congénitos. El tratamiento debe ser individualizado y dependiente de la clínica. En general, cualquier paciente que presente un halo nevus y especialmente aquellos con múltiples lesiones, debería ser sometido a una meticulosa exploración de toda la superficie cutánea y mucosas en busca de lesiones melanocíticas con signos morfológicos de atipia. Si la lesión melanocítica del centro del halo cumple criterios de atipia deberá ser extirpada y enviada a estudio histopatológico. Por otro lado, si la lesión del centro del halo es completamente típica, la escisión profiláctica sería innecesaria y la lesión podría ser observada durante un tiempo hasta la resolución del proceso.

c) **Nevus de Meyerson.** Consiste en un fenómeno benigno por el cual una reacción inflamatoria eccematosa se desarrolla sobre y alrededor de un nevus melanocítico. Como todo eccema, se acompaña de prurito y descamación superficial. Es una lesión muy frecuente en niños con dermatitis atópica o psoriasis y el tratamiento consiste en tratar el eccema sin que exista la necesidad de extirpar el nevus.

d) **Nevus en diana o escarapela.** Es un tipo morfológico de nevus típico de pacientes jóvenes, caracterizado por la existencia dentro de la lesión de tres zonas bien delimitadas: una zona central pigmentada, otra zona que la rodea, más clara, y otra externa nuevamente hiperpigmentada. Por lo demás, es una lesión benigna sin mayor riesgo de malignización, por lo que únicamente requiere observación sin necesidad de extirpación.

e) **Nevus lentiginoso o moteado de Spilus.** Se trata de la asociación de un acúmulo de nevus junturales lentiginosos o compuestos agrupados sobre una mancha café con leche. En ocasiones, en fototipos altos puede no apreciarse el componente macular de base, y en otras circunstancias ser la única lesión existente. La lesión, en su conjunto, puede mostrar una forma redondeada y pequeña de escasos centímetros o ser muy extensa, pudiendo alcanzar hasta los 20 cm de diámetro, distribuyéndose en forma de cuadrantes. Suele ser adquirido, manifestándose por primera vez en las últimas etapas de la lactancia o primera infancia, pero en algunos casos son congénitos. En ocasiones, aparece primeramente la lesión macular de fondo, confundiéndose con una mancha café con leche y, posteriormente, se va cubriendo de lesiones melanocíticas superpuestas de escaso tamaño. Se presenta en poco menos que el 0,2% de los recién nacidos, en el 1 al 2% de los niños de edad escolar y en el 2% de los adultos, afectando por igual a ambos sexos y a todas las razas. Pueden aparecer en cualquier zona anatómica de la cara, tronco y extremidades, sin relación con la exposición solar. Persiste de forma indefinida. Existen varios casos asociados a melanoma, por lo que es importante su estrecho seguimiento y, si aparecen cambios o atipias, proceder a su biopsia o extirpación.

f) **Nevus acrómico o despigmentado.** Es un área bien circunscrita de hipopigmentación que puede ocurrir como un parche pequeño aislado de diferentes morfologías (forma más común) o ser lesiones múltiples que siguen una distribución unilateral segmentaria en cuadrantes o por las líneas de Blaschko, sin cruzar nunca de forma característica la línea media. El pelo dentro del nevus acrómico puede estar también despigmentado y los márgenes de la lesión pueden ser irregulares o serrados. Puede aparecer al nacimiento o en los primeros años de la vida, localizándose en cualquier región de la superficie corporal, siendo las más afectadas tronco y extremidades, sobre todo espalda y nalgas, seguidas de tórax y abdomen, respetando palmas, plantas y mucosas. Es importante destacar que nunca van precedidas de un componente inflamatorio o lesión cutánea previa, pues de lo contrario estaríamos ante una lesión hipopigmentada residual y no ante un nevus acrómico. Aquellos pacientes que presenten múltiples nevos acrómicos o si estos están distribuidos en cuadrantes o siguiendo las líneas de Blaschko (mosaicismo hipopigmentado), tienen mayor probabilidad de asociar anomalías o malformaciones tanto cutáneas (sudoración, hipertricosis, hipoplasia ungueal…) como extracutáneas sobre todo neurológicas (convulsiones y retraso mental). Los nevus acrómicos persisten indefinidamente pero tienden a mejorar con la edad. Son más evidentes en verano y en los pacientes de piel oscura, siendo muy poco llamativos en los de piel clara durante el invierno. De la misma manera, pero en el sentido opuesto, podemos encontrar nevos hipercrómicos o hiperpigmentados. Aunque en ocasiones plantea difíciles diagnósticos diferenciales, se suele distinguir fácilmente de la esclerosis tuberosa segmentaria (asociada con frecuencia con otras máculas hipomelanóticas, con diferentes manifestaciones cutáneas y con un compromiso neurológico), del vitíligo (amelanótico y adquirido) y del nevus anémico (presentan coloración vascular frente a estímulos mecánicos).

Manejo clínico y signos de alarma

La mayoría de los motivos[7] de consulta de nuestra práctica diaria en

relación con la patología melanocítica están relacionados con su apariencia cosmética, sintomatología reiterada (foliculitis subnévicas, irritaciones, prurito…) o dudas sobre su potencial de malignización.

La mayoría de los nevus melanocíticos no precisan tratamiento y un buen seguimiento es más que suficiente para estar tranquilos y convencidos de su benignidad.

En el pasado, muchos autores abogaban por la eliminación profiláctica sistemática de todas las lesiones pigmentadas de determinadas localizaciones: palmas, plantas y genitales, suponiendo un mayor riesgo de transformación maligna en estas zonas. Hoy día, se sabe que este hecho estaría injustificado y que la histología más atípica de estas lesiones es propia de su localización (continuamente sometida a traumatismos), sin que ello suponga un mayor poder de degeneración maligna. Podríamos realizar la extirpación profiláctica de lesiones únicas en las anteriores localizaciones si se distribuyen en zonas de difícil acceso o visualización que dificulten su control y seguimiento (sobre todo en genitales) o lesiones aisladas en pacientes no colaboradores ni concienciados que incluso no acuden a las visitas, por su seguridad.

Aunque la posibilidad de malignización de un nevus adquirido es muy baja (tasa de transformación anual de un nevus en melanoma es de un 0,0005% para individuos menores de 40 años) ante cualquier duda o cambio brusco y sospechoso observado debe procederse a su extirpación y consiguiente estudio histológico. Existen una serie de cambios, en ocasiones súbitos, que pueden sufrir los nevus sin que ello suponga malignización y que es importante conocer. En general, estos cambios no malignos suelen afectar a todos los nevus de un individuo o al conjunto de ellos que se hallan expuestos al mismo agente responsable de un cambio y al cabo de un tiempo (7 o 10 días) suelen volver a su situación basal. Un nevus puede cambiar en el color, en el tamaño y superficie, puede aparecer dolor, prurito, ulceración o sangrado y ser debido a causas fisiológicas o por agentes concretos, como es muy frecuente en la administración sistémica de glucocorticoides, o factores locales, como la exposición solar, los traumatismos, enfermedades ampollosas, foliculitis, traumatismos, trombosis en los pediculados, quistes epidérmicos…

La exploración de los nevus melanocíticos de un paciente debe comenzar siempre por la estimación de su fototipo; ya que, la morfología y coloración de los nevus está en íntima relación con el mismo.

Los pacientes con fototipos claros suelen tener nevus de escasa pigmentación y abundante vascularización, lo que les da un color rosado y, en ocasiones, mixto con centro aclarado y periferia más oscura. Sin embargo, los pacientes de fototipos altos suelen desarrollar nevus muy pigmentados. Por lo tanto, el nevus que nos debe llamar la atención en una persona de cabello rubio y ojos claros es una lesión muy pigmentada y, por el contrario, en una persona de cabello moreno y ojos marrones es una lesión escasamente pigmentada o muy vascular.

Hemos de considerar también el número de lesiones o carga melanocitaria.

Aunque un paciente tenga todos los nevus de morfología típica (ABCD), si posee un alto número (más de 50 o 100 nevus) tiene mayor riesgo de desarrollar melanoma por el simple hecho de que tiene más probabilidades por tener mayor número de lesiones. Estos pacientes deberán seguirse estrechamente en una unidad de lesiones pigmentadas de un servicio de dermatología, con dermatoscopia digital, ya que es muy difícil detectar cambios simplemente con la exploración física.

También, habrá que tener en cuenta la edad.

En los niños y adultos jóvenes, suelen aparecer continuamente lesiones nuevas y las existentes suelen experimentar cambios de forma lenta y progresiva (aumento de tamaño, elevación…). La etapa infantil se considera la de mayor inestabilidad de los nevus, sin que ello suponga un mayor riesgo de malignización. Sin embargo, a partir de los 40-50 años dejan de aparecer nuevas lesiones y deben ser lesiones estables, cualquier cambio debe ponernos en alerta de posible degeneración maligna.

Habitualmente, los nevus de una misma persona suelen ser homogéneos y similares entre sí, compartiendo características clínicas.

Deberá llamarnos la atención aquel nevus que sea diferente al resto, por feo (patito feo) o por bonito (cisne).

A la hora de evaluar cada una de las lesiones melanocíticas de nuestros pacientes, sería útil aplicar la conocida regla del **ABCD**[8] recogida en la tabla I.

Es importante recoger en la historia clínica los antecedentes familiares de cáncer, ya sea cutáneo o extracutáneo (páncreas, vejiga, neoplasias hematológicas…) y, dentro de los cutáneos, melanoma o no melanoma, así como antecedentes personales y familiares de nevus displásicos confirmados histológicamente.

Teniendo en cuenta todos los factores expuestos con anterioridad, se consideran dos fenotipos de nevus melanocíticos recogidos en la tabla II.

Diagnóstico diferencial

Los nevus deben diferenciarse de otras lesiones englobadas bajo los términos de *hiperplasias melanocíticas epidérmicas* (Fig. 3) y *melanosis dérmicas circunscritas*. En el primer grupo, el número de melanocitos es normal, pero estos son más grandes o contienen mayor cantidad de melanina y no existe riesgo de malignización. En el segundo grupo, los melanocitos se hayan profundamente en la dermis, por lo que son de color azul característico. Sus peculiaridades clínicas se resumen en la tabla III.

Nevus melanocíticos congénitos

Características clínicas y clasificación

Clínicamente, se manifiestan como máculas de color marrón claro o rosado en el recién nacido. Durante los años siguientes, aumentan su tamaño, proporcional al crecimiento del niño, se oscurecen y desarrollan pelos terminales. Tienden a engrosarse y arrugarse con el tiempo y pueden aparecer nódulos proliferativos, generalmente, benignos. En las lesiones grandes y gigantes, pueden ocurrir ulceraciones y erosiones, sin que este hecho indique malignidad. Son frecuentes las variaciones en el color, lo que supone una dificultad adicional para su seguimiento y para apreciar cambios sugestivos de malignidad. Suelen locali-

Tabla I. Regla ABCD

Asimetría	Al trazar una línea imaginaria que divida la lesión en dos partes, éstas debe ser superponibles. Se considerará asimétrica si no es superponible en uno o dos ejes	
Bordes	Bordes regulares y bien delimitados sin entrantes ni salientes. Los bordes dentados y angulosos serán atípicos	
Coloración	Coloración homogénea en toda la lesión. En general, se permiten pequeñas variaciones en la intensidad y tono de un mismo color (diferentes grados de marrón) pero no deben estar presentes otros colores (rojo, negro, gris, blanco, azul)	
Diámetro	Diámetro mayor debe ser inferior a 6 mm	

Tabla II. Fenotipos de los nevus melanocíticos adquiridos

	Patrón normal	***Fenotipo atípico***
Número de lesiones	<25 nevus	>50 nevus
Tamaño de las lesiones	<5 mm	Variable. Varios >6 mm
Color	Uniforme y homogéneo en la misma lesión y con respecto a todas las lesiones entre sí	Irregular y variable. Diferentes colores dentro de una misma lesión. Diferencias en la coloración de los distintos nevus
Bordes	Regulares y bien delimitados sin entrantes ni salientes	Irregulares, poco definidos, con entrantes y salientes y formas estrelladas
Simetría de las lesiones	Sí	En ocasiones no se cumple, siendo las lesiones asimétricas
Patrón clínico predominante	Patrón clínico predominante claramente establecido y repetido en todas las lesiones	No es posible determinar un patrón clínico predominante. Las lesiones son diferentes entre sí
Antecedentes personales y familiares	No suelen tener antecedentes personales de nevus displásicos (diagnóstico histológico) ni antecedentes familiares de nevus atípicos ni melanoma	Suelen tener antecedentes personales de nevus displásicos y, en ocasiones, antecedentes familiares de nevus atípicos e incluso melanoma

Figura 3. Nevus de Becker. Mácula pigmentada con hipertrofia folicular en la zona abdominal de un paciente de 11 años.

zarse por orden decreciente en tronco, extremidades y cabeza, adoptando en ocasiones una morfología curiosa ("en bañador", "en capelina", etc.). Además, presentan con frecuencia nevus melanocíticos "satélites" más pequeños en su vecindad.

Se dividen, clásicamente[9], en tres grupos según el tamaño que alcanzarán en la edad adulta: *pequeños* (<1,5 cm de diámetro); *medianos* (Fig. 4) (1,5-20 cm de diámetro. Son el grupo más numeroso, constituyendo el 70% de los nevus melanocíticos congénitos); y *grandes* (>20 cm de diámetro o que midan la medida de la palma de la mano del paciente en la cara y cuero cabelludo o el doble de la palma de la mano en abdomen y tórax. Son infrecuentes, presentándose en 1 de cada 20.000 nacidos vivos) y gigantes (>40-50 cm de diámetro.

Tabla III. Características clínicas de las hiperplasias melanocíticas epidérmicas y melanosis dérmicas circunscritas

Diagnóstico diferencial de los nevus melanocíticos

Hiperplasias melanocíticas epidérmicas	*Melanosis dérmicas circunscritas*
Efélides o pecas • Máculas pequeñas <4 mm de diámetro con bordes netos y forma redondeada de color marrón claro uniforme más evidentes tras la exposición al sol localizadas en zonas descubiertas • Carácter familiar. Fototipos bajos • Mayor actividad de tirosinasa en los melanocitos de las máculas	**Mancha mongólica** • Mácula de color gris pizarra, límites imprecisos y tamaño variable, localizada en la región lumbosacra o en zonas próximas • Presente al nacimiento y desaparece a los 3-4 años
Manchas café con leche • Máculas hiperpigmentadas de color marrón claro-oscuro de límites precisos, forma oval o redondeada y tamaño variable. • Presentes desde el nacimiento y no desaparecen • 10% de la población presenta manchas únicas o <6 de pequeño-mediano tamaño sin importancia • Si >6 o de gran tamaño, considerar síndromes • Melanosomas de mayor tamaño en las manchas	**Nevus de Ota** • Mácula de color gris azulada de límites imprecisos localizada de forma unilateral en la cara a nivel del territorio de la 1ª y 2ª rama del trigémino • En ocasiones, la pigmentación se extiende al globo ocular afectando la esclerótica, conjuntiva, tracto uveal, papila y nervio óptico
Léntigo simple • Pequeñas máculas muy pigmentadas redondeadas con bordes precisos y tamaño <5 mm • En infancia y pubertad • Color no varía con la exposición solar • Estables a lo largo de toda la vida • Ligero aumento de melanocitos en la unión epidermodérmica sin agruparse en tecas sino aislados	**Nevus de Ito** • Similar al nevus de Ota pero se modifica la localización • Mácula de color gris azulada de límites imprecisos localizada de forma unilateral en la región deltoidea
Nevus de Becker • Hombres, de inicio en pubertad • Lesión única de gran tamaño hiperpigmentada de contornos irregulares con engrosamiento de la dermis y folículos pilosos prominentes • Región deltoidea, zona alta de tórax	**Nevus azul** • Lesión única y sobreelevada de límites netos y no mayor de 1 cm de diámetro de color azul muy oscuro • Mujeres jóvenes. Antebrazos y dorso de manos y pies • Persiste indefinidamente pero sin cambio y sin malignización • Variante celular crece llegando a dimensiones de 5 cm de diámetro localizándose en región glútea, sacrocoxígea y en cuero cabelludo. Se aconseja su extirpación por su agresividad local y la posibilidad de malignización

Figura 4. Nevus congénito mediano de características clínicas típicas.

Nevus vestimentarios que, por su extensión, cubren toda una parte del cuerpo. Son los más raros, detectándose en 1 de cada 500.000 recién nacidos).

Manejo clínico y signos de alarma

Los nevus melanocíticos congénitos, especialmente los gigantes, pueden asociarse a otras anomalías extracutáneas resumidas en la tabla IV[10]. Los dos problemas que generan los nevus melanocíticos congénitos, además de las asociaciones anteriores, son su potencial de malignización (directamente proporcional al tamaño) y la alteración estética, especialmente los gigantes. Los pacientes con nevus melanocíticos poseen un mayor número de melanocitos de lo normal y por ello presentan una probabilidad mayor de que alguno de ellos malignice. Se desconoce[11] la verdadera incidencia de la malignización y, aunque son muchos los trabajos que han intentado cuantificarla, los resultados no son homogéneos y tampoco aclaran la actitud terapéutica más adecuada que debemos seguir[12].

Los últimos estudios sugieren que el riesgo de malignización es mucho más bajo del que se pensaba, en torno a un 0,7-5%, y que afecta principalmente a lesiones de gran tamaño, nevus gigantes y los localizados en la línea media.

La aparición de melanoma no siempre ocurre sobre el nevus congénito sino que, en ocasiones, pueden aparecer sobre lesiones parcial o totalmente extirpadas e incluso alejadas de la lesión névica (músculos, peritoneo, fascia o SNC) y la extirpación radical de la lesión no elimina el riesgo de malignización. Por todo ello, la cirugía profiláctica está

Tabla IV. Anomalías extracutáneas asociadas a los nevus melanocíticos congénitos (NMC)

Melanosis meníngea o neuromelanosis de Touraine	• En NMC de cabeza o cuello y línea media posterior • Se acompaña de abundantes lesiones satélites (mayor riesgo de desarrollar melanosis meníngea a mayor número de lesiones satélites) • Síntomas en los 3 primeros años: letargia, irritabilidad, cefalea, vómitos recurrentes, aumento del perímetro cefálico, abultamiento de la fontanela anterior, convulsiones, fotofobia, edema de papila, rigidez de nuca y, ocasionalmente, parálisis de pares craneales periféricos, sobre todo VI y VII • Realización de RNM entre los 4-6 meses de vida (zonas hiperintensas en T1 en lóbulos temporales, cerebelo, puente y médula) • Pronóstico nefasto, con una mortalidad que puede alcanzar el 90%, muriendo el 70% de los niños antes de los 10 años de edad
Neurofibromatosis	
Espina bífida oculta	• En NMC localizados en la zona media posterior, sobre todo a nivel lumbar
Meningocele	• En NMC localizados en la zona de la piel del área de la columna vertebral
Hipertrofias o atrofias de estructuras profundas de un miembro	• En NMC localizados en el mismo miembro
Hamartomas	• En NMC muy extensos
Sarcomas: rabdomiosarcomas, liposarcoma, tumor de los nervios periféricos	

Figura 5. Nevus congénito gigante vestimentario en capellina con morfología atípica: múltiples colores, nódulos proliferativos, bordes irregulares...

Tabla V. Factores que pueden aconsejar la extirpación de un nevus melanocítico congénito

Formas clínicas atípicas	• Variaciones abigarradas de color y textura • Formas irregulares, bordes irregulares • Presencia de nódulos
Historia familiar de melanoma	• Alguno de los progenitores afecto de melanoma, sobre todo de estadio avanzado
Fenotipo de nevus melanocíticos adquiridos atípico	• Presencia de nevus melanocíticos adquiridos atípicos • Presencia de número elevado de nevus melanocíticos adquiridos
Localización	• Nevus melanocíticos congénitos localizados en áreas de difícil seguimiento clínico como cuero cabelludo y zona perineal

cada vez más en duda. Por otro lado, existen grupos de autores que continúan pensando que, cuanto menor sea la carga melanocítica de un paciente, menor será la posibilidad de desarrollar un melanoma y sostienen el papel protector de la cirugía y de técnicas similares. Tras los últimos estudios y publicaciones, sobre todo a partir del 2006, se observa que las etapas críticas de la malignización son la edad escolar y la adolescencia, no los primeros años de la vida.

Como se deduce, no está todavía todo dicho sobre los nevus melanocíticos congénitos ni se puede establecer aún un protocolo de seguimiento y tratamiento universal, sino que debemos enfrentarnos a cada paciente de forma individualizada, no olvidando que un buen seguimiento es imprescindible en todos los casos y considerando el riesgo de malignización, el resultado estético o funcional y, simultáneamente, el riesgo quirúrgico. En general, la actitud debería ser conservadora[13], sin la extirpación rutinaria de todas las lesiones, salvo que existan criterios clínicos o dermatoscópicos que así lo indiquen. Existe una serie de situaciones que podrían apoyar de forma relativa una extirpación profiláctica sin estar exenta de críticas y opiniones (Fig. 5 y tabla V).

En los nevus de pequeño y mediano tamaño, la situación es más controvertida aún. Aunque algunos estudios sugieren que existe un mayor riesgo de degeneración, otros no lo indican. En cualquier caso, un abordaje multidisciplinar (pediatra, dermatólogo, radiólogo y cirujano plástico) y hacer a los padres partícipes de la toma de decisiones, mostrando los pros y contras de cada opción, facilitaría el manejo de estos pacientes y debe ser la actitud que hemos de perseguir.

Tabla VI. Factores de riesgo de melanoma

No modificables	• Fototipos bajos (I y II) • Número elevado de nevus melanocíticos adquiridos de fenotipo normal (frecuencia de melanoma está aumentada 34 veces en pacientes con más de 100 nevus) • Nevus melanocíticos atípicos (frecuencia de melanoma está aumentada 15 veces en pacientes con más de 10 nevus >6 mm diámetro) • Nevus congénito gigante • Enfermedades de daño en la reparación del DNA (xeroderma pigmentoso) • Estados de inmunosupresión (riesgo de melanoma 4 veces mayor en paciente trasplantado) • Antecedentes personales y/o familiares de melanoma (casos de melanoma familiar con mutaciones genéticas específicas)
Modificables	• Exposición a la luz ultravioleta (sol y cabinas de rayos). Exposición solar de gran intensidad e intermitente en la infancia (quemaduras solares)

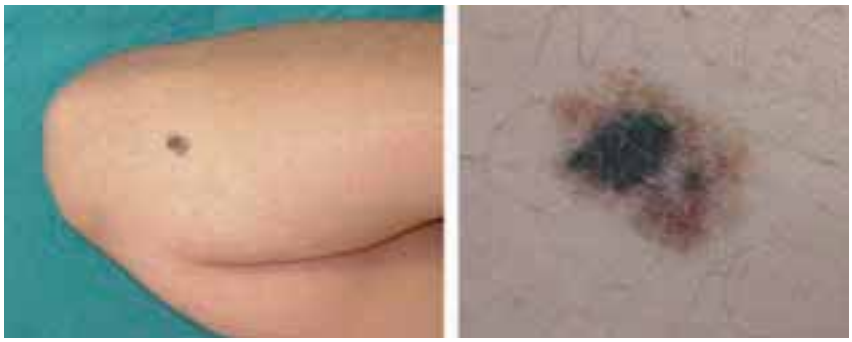

Figura 6. Melanoma de extensión superficial sobre nevus atípico en paciente de 13 años. Lesión asimétrica, de bordes irregulares con entrantes y salientes, coloración no homogénea y diámetro mayor de 6 mm.

Melanoma

El melanoma en la infancia[14,15] es raro, sobre todo en la etapa anterior a la pubertad. La incidencia en niños y adolescentes menores de 15 años es de 1/millón.

El melanoma supone el 15% de todos los cánceres entre los 15 y los 19 años y sólo el 1,2% en los menores de 15 años. Es un tema controvertido y del que aún queda mucho que aclarar, ya que no hay grandes series de casos. No se sabe mucho de sus factores pronósticos[16] ni comportamiento biológico. Puede aparecer de *novo* o sobre un nevus preexistente (más frecuente que en adultos), sobre todo, en los nevus melanocíticos congénitos grandes y gigantes. Los niños afectos de melanoma tienen un riesgo de desarrollar una segunda neoplasia que se estima en un 15%. Los factores de riesgo quedan recogidos en la tabla VI[17-19].

El melanoma infantil puede dividirse en cuatro grupos de edad:

1. **Congénito (desde la fase intraútero hasta el nacimiento):** cerca del 60% se desarrollan a partir de nevus melanocíticos congénitos medianos o gigantes. Un porcentaje pequeño lo constituyen casos de transmisión transplacentaria de un melanoma materno.
2. **Infantil 1ª infancia (desde el nacimiento hasta el primer año de vida).**
3. **Infantil 2ª infancia (desde el primer año de vida a la pubertad).**
4. **Adolescente (tras la pubertad).**

Habitualmente, el melanoma se presenta como una pápula o nódulo de rápido crecimiento marrón oscuro o negro, aunque se pueden ver otros colores, como: rojo, azul o blanco. También existe la posibilidad de melanoma amelanótico, de color eritematoso y sin pigmento. Suelen ser lesiones asimétricas (Fig. 6), de bordes irregulares, coloración no homogénea en toda la lesión y grandes >10 mm (criterios ABCD). Sangrado, prurito, ulceración, erosión y dolor pueden estar presentes y son cambios relevantes a tener en cuenta sobre todo si son recientes (en varias semanas o meses). Las localizaciones más frecuentes, al igual que en adultos, son tronco y extremidades. Existen varias formas clínico-histológicas: melanoma de extensión superficial (forma más frecuente en la infancia. Suele tener lesión precursora o nevus previo), léntigo maligno melanoma (no existe en la edad infantil), melanoma nodular (forma más peligrosa, ya que su crecimiento es más rápido y se diagnostica tarde), melanoma lentiginoso acral (palmas, plantas o aparato ungueal) y otros (mucosas, amelanótico, desmoplásico, spitzoide, nevoide…).

El pronóstico del melanoma en niños es superponible al melanoma que aparece en los adultos. El factor pronóstico más importante es el espesor tumoral o índice de Breslow, por lo que el único factor que aumenta la supervivencia hoy día es el diagnóstico precoz. El tratamiento es la cirugía del tumor primario con posterior ampliación de márgenes. En función del estadio el paciente se podrá beneficiar de tratamiento adyuvante o paliativo con interferón alfa-2B y algunos regímenes de mono o poliquimioterapia. Actualmente, se están llevando a cabo diferentes ensayos clínicos con nuevas moléculas biológicas selectivas para el tratamiento del melanoma metastásico que, probablemente, serán el futuro.

Prevención. Fotoprotección y vigilancia

La predisposición de un individuo al desarrollo de nevus melanocíticos adquiridos parece estar relacionada con diferentes factores, entre los que se incluyen: fototipo, raza, carga genética y exposición a la luz ultravioleta. En los niños, tres factores se han visto claramente implicados en su desarrollo: exposición solar intermitente, quemaduras solares y piel blanca escasamente protegida (fototipos I y II).

Es por ello de gran importancia la educación a la población infantil en hábitos de exposición solar saludable y su modificación de actitudes con respecto al sol, el bronceado y la fotoprotección. Los filtros solares ideales para los niños son los físicos o inorgánicos. Estos productos son impermeables a la radiación solar, tanto a los rayos UVB, los UVA como a los rayos visibles y el infrarrojo. Los más utilizados son el óxido de cinc, el dióxido de titanio y la mica. Son cosméticamente poco adecuados, ya que dan aspecto de máscara y necesitan mantenerse con reaplicaciones frecuentes. Sin embargo, los nuevos productos han conseguido mejorar la cosmética, constituyendo a día de hoy un producto estrella en poblaciones complicadas, como los niños, los ancianos, las embarazadas y los pacientes con patologías concretas. Están exentos de riesgos de producir dermatitis de contacto alérgica u otras reacciones similares. En cuanto al factor de protección solar, éste debería oscilar entre 30-50, no olvidando la importancia de repetir su aplicación cada 2-3 horas de exposición solar, después del baño, tras sudoración excesiva…

También, es importante entrenar a los pacientes y sus familias en la autovigilancia (detectar lesiones nuevas, cambios de lesiones preexistentes, signos de alarma…) y derivar a aquellos pacientes de especial riesgo a un servicio de Dermatología[20] donde se pueda realizar un seguimiento más estrecho y controlado gracias a los nuevos avances en dermatoscopia y seguimiento digital dermatoscópico.

Bibliografía

Los asteriscos reflejan el interés del artículo a juicio del autor.

1.* Pellacani G, et al. New insights into nevogenesis: In vivo characterization and follow-up of melanocytic nevi by reflectance confocal microscopy. J Am Acad Dermatol. 2009; 61: 1001-13.

2.* Zalaudek I, Manzo M, Savarese I, Docimo G, Ferrara G, Argenziano G. The morphologic universe of melanocytic nevi. Semin Cutan Med Surg. 2009; 28: 149-56.

3.*** Garnacho Saucedo GM, Moreno Giménez JC. Nevos en la edad pediátrica. Pediatr Integral. 2008; 12: 389-402.

4.** Westhafer J, Gildea J, Klepeiss S, Clarke L, Helm K. Age distribution of biopsied junctional nevi. J Am Acad Dermatol. 2007; 56: 825-7.

5.** Aguilera P, et al. Prevalence study of nevi in children from Barcelona. Dermatology. 2009; 218: 203-14.

6.** Ferrara G, Zalaudek I, Savarese I, Scalvenzi M, Argenziano G. Pediatric Atypical Spitzoid Neoplasms: A Review with Emphasis on 'Red' ('Spitz') Tumors and 'Blue' ('Blitz') Tumors. Dermatology. 2010; 220: 306-10.

7.* Luelmo Aguilar J. Melanocyte nevus in childhood. An Esp Pediatr. 2001; 54: 477-83.

8.* Rubegni P, et al. Objetive follow up of atypical melanocytic skin lesions: a retrospective study. Arch Dermatol Res. 2010; 302: 551-60.

9.*** Monteagudo B, et al. Prevalence and clinical features of congenital melanocytic nevi in 1000 spanish newborns. Actas Dermosifiliogr. 2011; 102: 114-20.

10.* Shah K. The risk of melanoma and neurocutaneous melanosis associated with congenital melanocytic nevi. Semin Cutan Med Surg. 2010; 29: 159-64.

11.** Paradela S, Fernández-Torres R, Fonseca E. Controversial issues in congenital nevi. Actas Dermosifiliogr. 2009; 100: 548-61.

12.*** Price HN, Schaffer JV. Congenital melanocytic nevi when to worry and how to treat: facts and controversies. Clinics in Dermatology. 2010; 28: 293-302.

13.* Hernánde F, et al. Giant congenital nevus: past, present and future. Cir Pediatr. 2003; 16: 58-60.

14.* Jen M, Murphy M, Grant-Kels JM. Childhood melanoma. Clin Dermatol. 2009; 27: 529-36.

15.* Jafarian F, et al. Malignant melanoma in chidhood and adolescence: Repor of 13 cases. J Am Acad Dermatol. 2005; 53: 816-22.

16.*** Paradela S, et al. Prognostic Factors for Melanoma in Children and Adolescents. Cancer. 2010; 15: 4334-44.

17. Psaty E, Scope A, Halpern AC, Marghoob A. Defining the patient at high risk for melanoma. Int J Dermatol. 2010; 49: 362-76.

18.* Avilés JA, Lázaro P, Fernández LP, Benítez J, Ibarrola-Villava M, Ribas G. Phenotypic and Histologic Characteristics of Cutaneous Melanoma in Patients With Melanocortin-1 Receptor Polymorphisms. Actas Dermosifiliogr. 2011 Jul 5.

19.*** Nagore E, et al. Clinical and epidemiologic profile of melanoma patients according to sun exposure of the tumor site. Actas Dermosifiliogr. 2009; 100: 205-11.

20.* Stratigos A, Katsambas A. The value of screening in melanoma. Clin Dermatology 2009; 27: 10-25.

Bibliografía recomendada

– Torrelo A. Nevus y trastornos del desarrollo. En: Torrelo A. Dermatología en Pediatría General. Madrid: Aula Médica; 2007. p. 39-58.

Estupendo capítulo de libro, con conceptos claros y concisos sobre esta patología.

– Hernández A, Torrelo A. Recent data on the risk of malignancy in congenital melanocytic nevi: the continuing debate on treatment. Actas Dermosifiliogr. 2008; 99: 185-9.

Magnífica revisión y puesta al día de dos de nuestros más expertos dermatólogos pediátricos españoles.

– Nagore E. Oncología Cutánea. En: Torrelo A, ed. Dermatología en Pediatría General. Madrid: Aula Médica; 2007. p. 491-520.

Revisión detallada sobre el melanoma en la infancia por dermatólogo de amplia experiencia en el tema del melanoma realizando su trabajo habitual en el Instituto Valenciano de Oncología.

– Paller A, Mancini Hurwitz A. Cutaneous tumors and tumor syndromes. En: Clinical pediatric dermatology. A textbook of skin disorders of childhood and adolescence. 3ª edición. Elsevier; 2006.

Capítulo de monografía en lengua inglesa muy concisa pero con buenos esquemas y guías de diagnóstico diferencial.

Caso clínico

Paciente de 10 años de edad sin antecedentes personales ni familiares de interés que consultaba por la aparición súbita de lesión pigmentada en la zona del talón de la planta del pie derecho de 24-48 horas de evolución. El paciente refería molestias en esa zona e incluso sangrado. A la exploración, el paciente de fototipo III presentaba escasos nevus en tronco y extremidades (<20) de características clínicas típicas: simétricos, bordes regulares, coloración homogénea y marrón uniforme (acorde con el fototipo) y diámetro escaso. Destacaban 3 lesiones en la planta del pie derecho. Dos de ellas (superior e inferior) las tenía desde hacía años, eran lesiones simétricas, de bordes regulares, coloración homogénea marrón en toda su superficie y diámetro <0,6 mm. La lesión nueva y por la que consultaba el paciente estaba cercana a la inferior, era algo asimétrica, bordes regulares y diferentes colores (marrón claro, marrón oscuro y rojo).

Figura 7.

Principios de la terapéutica médica dermatológica

R. de Lucas*, L. Noguera Morel**,
P. Maldonado Cid**, M. Feito Rodríguez***

***Jefe de Sección de Dermatología Pediátrica. **Médicos Residentes. Dermatología.**
*****Adjunto de Dermatología Pediátrica. Hospital Infantil Universitario La Paz. Madrid**

Pediatr Integral 2012; XVI(4): 332.e1-332.e5

Recibido: mayo de 2012
Disponible en Internet desde el 30 de junio de 2012

Introducción

Aunque actualmente para el tratamiento de las enfermedades dermatológicas, existen numerosas opciones terapéuticas, preparaciones prefijadas disponibles en el mercado tanto tópicas como sistémicas. Es importante que el médico antes de escoger, tenga claro algunos principios fundamentales, para poder realizar el tratamiento tópico de una manera eficaz, eficiente y sin efectos secundarios.

En el tratamiento de las lesiones cutáneas existen múltiples posibilidades:

a. Terapias tópicas.
b. Terapias sistémicas, tanto orales como inyectables.
c. Tratamiento quirúrgico, y
d. Terapias físicas, como los rayos UV, láser, etc.

El objetivo de este apartado es comentar el uso de las terapias habituales en Atención Primaria de niños, tanto tópicas como sistémicas, de las patologías más frecuentes[1].

ⓔ El texto completo únicamente está disponible en: **www.sepeap.org** y **www.pediatriaintegral.es**

La nueva ciencia de la prevención

J.A. Marina
Catedrático de Filosofía. Director de la Universidad de Padres (UP)

Pediatr Integral 2012; XVI(4): 333-336

La ampliación del concepto de prevención

"Más vale prevenir que curar" es una máxima de la sabiduría popular universalmente aceptada. Por su dedicación a los años iniciales de la vida, los pediatras son especialmente sensibles al tema de la prevención. Para comprobarlo, basta consultar el "Manual de actividades preventivas en la infancia y adolescencia" (PREVINFAD, 2011). La educación también ha estado siempre implicada en esas actividades. Por eso, en el sistema educativo español se introdujo una asignatura transversal denominada "Educación para la salud". Pero en los últimos decenios, el concepto de prevención se ha ampliado. A partir de los 70, se comenzó a hablar de una nueva disciplina –la Ciencia de la Prevención– que integra conocimientos de psicopatología, criminología, epidemiología, ciencias del desarrollo humano y educación (COIE, 1993). No se ocupa sólo de prevenir las enfermedades físicas, sino también las mentales, así como las conductas antisociales. Su metodología es etiológica. Consiste en estudiar los factores de riesgo y los factores de protección. Los factores de riesgo son las variables asociadas con una alta probabilidad de provocar, agravar o prolongar un problema físico o mental. Por el contrario, los factores de protección son los que aumentan la resistencia de un individuo a los factores de riesgo. La ciencia de la prevención se dirige explícitamente a los complejos procesos biomédicos y sociales que influyen en la incidencia y prevalencia de la enfermedad. Es una ciencia práctica porque a partir de esos estudios debe diseñar formas de intervención.

Esta incipiente Ciencia de la prevención amplió sus objetivos con la aparición de la Psicología Positiva. Cuando Martin Seligman fue nombrado presidente de la *American Psychological Association* (APA), defendió que la Psicología no debía tan sólo estudiar las debilidades, los conflictos y dificultades del ser humano, sino también sus fortalezas y recursos. Propuso que se ampliara el concepto de salud, que dejaría de ser la mera ausencia de enfermedad, para definirse como la experiencia de bienestar *(well-being)*, de *flourishing*, de la felicidad. Recuperó así la vieja definición de salud expuesta en el preámbulo de la constitución de la OMS en 1946. La nueva Ciencia de la Prevención debía encargarse no solo de prevenir la enfermedad o la desdicha, sino de promover el bienestar. Un cambio parecido se ha dado en otras especialidades médicas. La Geriatría comenzó siendo la parte de la medicina que se ocupa de las enfermedades más frecuentes en los ancianos. Le sucedió la Gerontología, que trataba la ancianidad como un periodo vital, no como un conjunto de enfermedades estadísticamente relevantes. Ahora, estas disciplinas han sido sustituidas por otra –*Aging*–, que se ocupa del saber envejecer. Creo que es un triunfo del optimista modo americano de enfrentar los problemas, sobre el pesimista enfoque europeo. Me parece bien.

En 1998, la prevención fue el tema de la asamblea anual de la APA. ¿Cómo se pueden prevenir los problemas de la depresión, el abuso de drogas, o la esquizofrenia en los jóvenes que son genéticamente vulnerables o que viven en entornos que facilitan la aparición de esos trastornos? Partían de la consideración de que los mayores progresos en la prevención provienen de una perspectiva centrada en construir sistemáticamente competencias, no en corregir debilidades. "Hemos descubierto –dice Seligman– que hay fortalezas humanas que actúan como frenos contra la enfermedad mental: la valentía, el pensar en el futuro, el optimismo, las habilidades sociales, la perseverancia, la fe, la esperanza, la honestidad, por ejem-

Consultorio abierto
Envíe su consulta a: J.A. Marina. *E-mail:* jamarina@telefonica.net

plo. La gran tarea de la prevención en este siglo será crear una ciencia de las fortalezas humanas cuya misión capaz de comprender y aprender cómo fomentar esas virtudes en la gente joven (Seligman, 2002).

Es evidente que este nuevo concepto de Ciencia de la Prevención sitúa en su centro a la educación como formación del carácter, es decir, como adquisición personal de recursos cognitivos, afectivos ejecutivos y morales necesarios para una vida deseable. Es difícil incluso separar los fines de ambas –prevención y educación– cuando la educación toma como objetivo la formación de las fortalezas personales que van a proteger al sujeto de comportamientos dañinos. En su último libro, Seligman sistematiza el concepto de "bienestar" como gran objetivo de la medicina, de la psicología, de la educación y de las políticas sociales. Su teoría del bienestar consta de cinco elementos: la emoción positiva, la entrega a una actividad, el sentido, las relaciones positivas y los logros (Seligman, 2011).

Esta Nueva Ciencia de la Prevención tiene cierto parecido con la inmunología. De hecho, Seligman reconoce que su interés por ella vino de un comentario del profesor Salk, el inventor de la vacuna contra la poliomielitis, sobre lo importante que sería encontrar una vacuna contra las enfermedades mentales y los problemas del comportamiento. Los programas de prevención positiva intentan fortalecer las defensas de las personas. De hecho, uno de los mas conocidos, elaborado por Donald Meichenbaum se denomina "Inoculación del estrés"(Meichenbaum, 1987).

La educación tiene un esencial protagonismo en la adquisición de esas capacidades, lo que implica –y eso es una gran noticia– que pueden enseñarse y aprenderse. Por ejemplo, la Universidad de Pensilvania ha elaborado un Programa de resiliencia, que reduce y previene de la depresión, la ansiedad y los problemas de comportamiento. También mejora el comportamiento relacionado con la salud, ya que los adultos jóvenes que terminan el programa presentan menos síntomas de enfermedades físicas, menos visitas al médico debidas a enfermedades, siguen una dieta mas saludable y hacen más ejercicio físico (Brunwasser & Guillham, 2008). La capacidad de aprendizaje se mantiene en todas las edades. El ejército estadounidense ha decidido aplicar masivamente estos programas. El razonamiento era que fomentar la resiliencia mejoraría la resistencia de los soldados al estrés, lo que disminuiría el gasto médico necesario para atender a las enfermedades que provoca (Seligman, 2011). Por otra parte, el ejército comprobó que la mayor parte de los suicidios de los soldados destinados en Irak guardan una estrecha relación con el fracaso de una relación de pareja, por lo que encargaron a J.M. Gottman un programa para mejorar esas relaciones (Gottman & Gottman, 2001). Desde el punto de vista científico es importante esta decisión del ejército estadounidense porque permite tener los datos de más de un millón de personas. Todo el mundo sabe la importancia que tuvo una iniciativa parecida en el afianzamiento de los test de inteligencia.

Estos programas iniciados por la Psicología Positiva tienen también influencia en la prevalencia de enfermedades físicas como los trastornos cardiovasculares, la vulnerabilidad a las infecciones (Seligman, 2011).

Un modelo integrador para la Ciencia de la prevención

Hemos visto que el modelo más clásico de la prevención actuaba sobre los factores de riesgo y de protección, mientras que el modelo de la Psicología positiva parece enfatizar los recursos personales. La Psicología positiva procede en gran parte de la psicología cognitiva, que da excesiva importancia al modo de interpretar la realidad. Su lema es una cita de Epicteto: "No nos hace sufrir lo que nos sucede, sino la interpretación que damos a lo que nos sucede". Esto hace recaer toda la carga sobre el sujeto, cuando, en realidad, en muchas ocasiones lo que hay que procurar no es tanto que el sujeto cambie su interpretación como que se atreva a cambiar la realidad. La psicología cognitiva ha sido acusada de conformismo social y de engañar con las virtudes sanadoras del optimismo (Ehrenreich, 2011).

Necesitamos un modelo integrador. La prevención debe intentar conocer los factores de riesgo para poder desactivarlos, y potenciar los factores de protección, entre los que se encuentran las competencias que la Psicología positiva menciona. Hemos progresado mucho en el conocimiento de los factores de riesgo y de la complejidad de sus relaciones con los desordenes clínicos. Sabemos que su influencia puede fluctuar a lo largo del desarrollo. Por ejemplo, Bell encuentra que solo el 21% de los casos estudiados permanecía bajo la influencia de un mismo factor de riesgo a través de todo el periodo de evaluación del *Boston Early Education Project* (Bell, 1992). Un factor de riesgo como la relación con los pares con conductas problemáticas antisociales solo ocurre en la adolescencia. Por el contrario, una pobre vigilancia parental se relaciona con los desordenes conductuales a lo largo de toda la infancia y adolescencia. La exposición a muchos riesgos tienen efecto acumulativo, y en algunos casos la gravedad aumenta exponencialmente (Rutter, 1980). Los problemas conyugales producen problemas de conducta en los niños y depresión en las mujeres (Markman & Jones-Leonard, 1985). La pobre relación con los pares predice dificultades escolares (Ladd, 1990). Los déficit en la resolución de problemas sociales y la dificultad para comprender las claves sociales producen muchos problemas en la infancia (Asarnow & Callan, 1985). Los factores de riesgo deben ser atendidos antes de que se hayan estabilizado como causas de la disfunción. Por ejemplo, el rechazo de los iguales, la agresividad, y la pobre supervisión parental a los 10 años, predicen conductas antisociales a los 12. Por eso conviene iniciar la intervención a los 10 años, es decir, antes de que la disfunción aparezca (Dishion, y cols., 1991).

La prevención efectiva requiere una coordinada acción sobre cada uno de los factores que interviene en el modelo de riesgo. Los factores de riesgo en los individuos, las familias, escuelas, relaciones con iguales y entornos comunitarios son interdependientes. Para enfrentarse a esos factores hay que elaborar programas preventivos que incluyan la escuela, los padres, las organizaciones comunitarias y los medios de comunicación. Y esto implica colaboración entre los sistemas educativos, el gobierno, el sistema de salud y los servicios sociales. Los estudios epigenéticos corroboran la importancia

del entorno en la manifestación de predisposiciones genéticas.

En este artículo voy a centrarme sobre todo en los factores protectores y en especial en los que pueden fomentarse mediante la educación. Cowen señala dos tipos de factores protectores: 1) características individuales, temperamento, destrezas cognitivas y conductuales; y 2) las características del entorno infantil, tales como el soporte social, la calidez parental, una disciplina apropiada, la supervisión adulta, y los lazos afectivos con la familia o con otros modelos prosociales. Por ejemplo, varios proyectos sobre los riesgos de esquizofrenia han mostrado que las cualidades positivas de la familia pueden proporcionar alguna protección (Asarnow, 1988). Se han hecho algunas intervenciones eficaces sobre el entorno educativo del niño para aumentar los soportes comunitarios y familiares (Goodman, 1987, Cowen, 1985).

Se va consiguiendo un acuerdo básico entre los investigadores sobre los factores de protección. Silbereisen y Lerner han identificado 40 (veinte internos, educativos; y veinte externos, contextuales, sociales).

Los recursos internos son: 1) logro y motivación en la escuela; 2) participación activa en el aprendizaje escolar; 3) tareas de casa a las que dedica al menos una hora al día; 4) vínculos afectivos con el colegio; 5) leer por el placer de leer; 6) cuidar y ayudar a otras personas; 7) dar importancia a la igualdad y a la justicia social; 8) integridad; 9) honestidad; 10) responsabilidad; 11) autocontrol; 12) planificar y tomar decisiones; 13) competencia interpersonal (empatía, sensibilidad, habilidades para las relaciones sociales); 14) competencia cultural (se siente bien y sabe convivir con personas de otras culturas); 15) habilidades de resistencia (a la presión negativa del grupo); 16) resolución pacífica de los conflictos; 17) poder personal (tiene control de lo que sucede); 18) autoestima alta; 19) sentido de la vida; y 20) visión positiva de su futuro personal.

Los factores sociales, que tienen también gran relevancia educativa, son: 1) apoyo familiar; 2) comunicación familiar positiva; 3) relaciones con otros adultos que dan apoyo; 4) vecindario que cuida; 5) entorno escolar que cuida y ama; 6) padres que participan en la escuela; 7) comunidad que valora a los jóvenes; 8) jóvenes que realizan funciones en la comunidad; 9) servicio a los demás; 10) seguridad; 11) limites familiares (normas, consecuencias y supervisión); 12) límites escolares; 13) límites en el vecindario; 14) adultos que son modelo de comportamiento responsable y positivo; 15) influencia positiva de los amigos; 16) altas expectativas (animarles a hacerlo bien); 17) actividades creativas; 18) programas para jóvenes (deportes, clubs, organizaciones escolares o juveniles); 19) comunidades religiosas; y 20) pasar suficiente tiempo en casa.

Este modelo se ha utilizado para prevenir el consumo abusivo de alcohol en gente joven. Se ha estudiado la relación entre estos recursos y la incidencia de conductas de riesgo mediante encuestas a 150.000 alumnos de Secundaria (6º a 12º grado), en 202 ciudades de EE.UU. En lo referente al consumo de alcohol, tomando como referencia haber bebido tres veces o más en el último mes o haberse emborrachado en las dos últimas semanas, los resultados son: han bebido el 45% de los chicos y chicas que tienen entre 0 y 11 recursos (en total, de la lista anterior); el 26% de los que poseen entre 11-20 recursos; el 11% de los que posee 21-30 recursos, y el 3% de chicos y chicas con 31-40 recursos (Silberesein & Lerner, 2007).

Últimamente se está dando gran importancia a los programas para mejorar las funciones ejecutivas, es decir, las que se refieren a la planificación, mantenimiento de las metas, control de la atención y de la impulsividad, porque aumentan las fortalezas personales (Blair & Diamond, 2008, Marina, 2012, Tirapu-Ustárroz, 2012).

Así pues, se han desarrollado numerosos programas especiales para prevenir distintos problemas (Eccles & Gootman, 2003). Pero el gran reto era intentar unificarlos dentro de un programa educativo único y manejable. Eso es lo que he intentado en los programas que con mi he equipo he elaborado para la Universidad de Padres (www.universidaddepadres.es). Ha sido posible porque muchas de esas fortalezas se solapan, complementan o refuerzan. De hecho, en una macroinvestigación intercultural dirigida por Peterson y Seligman se aislaron solo seis virtudes básicas, reconocidas y valoradas universalmente (Peterson & Seligman, 2004). En la UP hemos articulado todo el desarrollo educativo –de los 0 a los 16– en la adquisición paulatina de unas estructuras y hábitos fundamentales:

1. **Una adecuada representación del mundo.** Percibimos y sentimos desde las creencias que tenemos acerca de la realidad, de uno mismo y de los demás. Por lo tanto, si esa representación es inadecuada, lo será también el resto de la vida mental.
2. **Habilidades cognitivas.** Fomentar la capacidad de aprendizaje, las habilidades intelectuales, la inteligencia generadora de buenas ideas, el dominio de la atención, la capacidad de resolver problemas, la inteligencia crítica.
3. **Educación emocional.** Aprendizaje de una actitud vital activa, de la seguridad en sí mismo, desarrollo de la motivación, del optimismo, la resiliencia, y la gestión de los sentimientos difíciles (miedo, ira, envidia, frustración, etc.).
4. **La construcción de la voluntad.** Consiste en el desarrollo de las funciones ejecutivas (Marina, 2012), en el aprendizaje de la libertad y la responsabilidad, y en la adquisición de las virtudes de la acción: generosidad, perseverancia, resistencia.
5. **El lenguaje y la comunicación.** Damos una gran importancia a la gestión del lenguaje interior como instrumento de la inteligencia ejecutiva para dirigir nuestras operaciones. Y, por supuesto, fomentamos la competencia lingüística en todas sus vertientes.
6. **Sociabilidad.** Trata de desarrollar: 1) los sentimientos sociales (altruismo, compasión, solidaridad, respeto); 2) las actitudes prosociales (colaboración, ayuda, trabajo en equipo, participación, voluntariado); y 3) los valores morales y la búsqueda de la justicia.

Creo que este nuevo modo de enfocar la educación nos permite integrar los aspectos principales de la Nueva Ciencia de la Prevención. El fortalecimiento de los recursos intelectuales, afectivos, ejecutivos y morales de los niños les pone en

buenas condiciones para enfrentarse a los inevitables conflictos, frustraciones y esfuerzos a que se verán inevitablemente expuestos.

Bibliografía

1. Asarnow JR. Children at risk for schizophrenia: converging lines of evidence. Schizophr Bull. 1988; 14: 613-31.
2. Asarnow JR, Callan JW. Boys with peer adjustment problems: social cognitive process. J Consult Clin Psychol. 1985; 53: 80-7.
3. Bell RQ. Multiple-risk cohorts and segmenting risk as solutions to the problem of false positives in risk for de major psychosis. Psychiatry. 1992; 55: 370-81.
4. Blair C, Diamond A. Biological processes in prevention and intervention: the promotion of self-regulation as a means of preventing school failure. Dev Psychopathol. 2008; 20: 899-911.
5. Brunwasser SM, Guillham JE. A Meta-analytic review of the Penn resiliency Programme. Trabajo presentado en la Sociedad para la Investigación en Prevención. San Francisco; 2008.
6. Coie JD, et al. The science of prevention. A conceptual framework and some directios for a national research program. Am Psychol. 1993; 48(10): 1013-22.
7. Cowen EL. Person-centered approaches to primary prevention in mental health: Situation-focused and competence enhancement. Am Psychol. 1985; 46: 404-8.
8. Dishion TJ, Patterson GR, Stoolmiller M, Skinner MS. Family, school, and behavioral antecedent to early adolescent involvement with antisocial peers. Dev Psychology. 1991; 27: 172-80.
9. Eccles J, Gootman A. Community Programs to promote Youth Development. Obra promovida por el National Research Council y el Institute of Medicine. Washington: National Academic Press; 2003.
10. Ehrenreich B. Sonríe o muere: la trampa del pensamiento positivo. Turner. Madrid; 2011.
11. Gottman JM, Gottman JS. The comprehensive soldier fitness program: family skills component. Am Psychol. 2011; 66(1): 52-7.
12. Ladd GW. Having friends, keeping friends, making friends, and being liked by peers in the classroom: Predictors of children's early school adjustment? Child Dev. 1990; 67: 1081-100.
13. Markman HJ, Jones-Leonard D. Marital discord and children at risk: implication for research and prevention. En: Frankenberg W, Emde R, eds. Early identification of children at risk. Nueva York: Plenum Press; 1985.
14. Marina JA. Programas educativos para la prevención del abuso de alcohol. En: Elzo J, ed. Hablemos de alcohol. Madrid: Entimema; 2010.
15. Marina JA. La inteligencia ejecutiva. Barcelona: Ariel; 2012.
16. Meichenbaum D. Manual de inoculación de estrés. Barcelona: Martínez Roca; 1987.
17. Peterson C, Seligman M. Character, strengths and virtues. Nueva York: Oxford University Press; 2004.
18. PREVINFAD. Manual de actividades preventivas en la infancia y adolescencia. Madrid: AEPap y Exlibris ediciones; 2011.
19. Rutter M. Changing youth in a changing society. Cambridge MA: Harvard University Press; 1980.
20. Seligman M. Positive psychology, positive prevention, and positive therapy. En: Snyder CR, López SJ. Handbook of Positive Psychology. Nueva York: Oxford University Press; 2002.
21. Seligman M. La vida que florece. Ediciones B. Barcelona. Revista Prevention Science. Publicada por Springer, desde 2002; 2011.
22. Tirapu-Ustárroz J. Estimulación y rehabilitación de las funciones ejecutivas. En: Muños Marrón E, coord. Estimulación cognitiva y rehabilitación psicológica. Barcelona: UOC; 2012.

El Rincón del Residente

Coordinadores:
D. Gómez Andrés, J. Rodríguez Contreras, J. Pérez Sanz,
Residentes de Pediatría. Hospital Infantil Universitario La Paz. Madrid

*El **Rincón del Residente** es una apuesta arriesgada de Pediatría Integral. No hemos querido hacer una sección por residentes para residentes. Yendo más allá, hemos querido hacer una sección por residentes para todo aquel que pueda estar interesado. Tiene la intención de ser un espacio para publicaciones hechas por residentes sobre casos clínicos, imágenes y revisión bibliográfica. ¡Envíanos tu caso! Normas de publicación en www.sepeap.org*

Imagen en Pediatría Clínica. Haz tu diagnóstico

B. Fernández Caamaño*, M.M. Romero López*, B. Calderón Llopis**

***Médico Residente de Pediatría. **Médico Adjunto.**
Servicio de Cuidados Intensivos Pediátricos. Hospital Universitario La Paz. Madrid

Pediatr Integral 2012; XVI(4): 337-341

Neonato de 8 días de vida, ingresado por cuadro de bronquiolitis VRS positivo con fiebre y buen estado general. Embarazo controlado, ecografías y serologías prenatales normales. Lactancia materna exclusiva. Cultivo rectovaginal materno para *Streptococcus agalactiae* incompletamente tratado. Se objetiva lesión vesiculosa en el segundo dedo de la mano derecha de día y medio de evolución, coincidiendo con el ingreso en la planta de hospitalización.

¿Cuál es el diagnóstico de sospecha?

a. Melanosis pustulosa neonatal.
b. Infección fetal o perinatal por herpes simple.
c. Quemadura.
d. Ampolla por succión.
e. Epidermolisis bullosa simple.

Figura 1.

Respuesta correcta

d. Ampolla por succión.

Discusión

Las ampollas por succión son lesiones causadas por la succión vigorosa del recién nacido o del feto intraútero. Se pueden localizar en antebrazo, muñeca, mano o parte dorsal del pulgar e índice.

Están presentes en muchas ocasiones al nacer o pueden desarrollarse posteriormente, y suelen ser ampollas fláccidas, serosas y rodeadas de piel normal.

Están rellenas de un líquido claro y rompen dejando erosiones superficiales.

Su diagnóstico es por exclusión. Debe sospecharse en aquellos recién nacidos o neonatos con estas lesiones características en las localizaciones típicas, pudiendo ser uni o bilaterales, en ausencia de afectación del estado general y sin otra clínica acompañante. Apoya el diagnóstico ver al neonato succionando las zonas afectas (ya sea de forma prenatal, en los controles ecográficos, o postnatalmente).

No precisan tratamiento, ya que se trata de una lesión benigna. Se resuelven de forma espontánea en pocos días.

Dentro del diagnóstico diferencial, debemos tener en cuenta otros procesos que pueden presentar lesiones vesiculo-ampollosas similares: las infecciones (herpes simple, varicela, *Listeria monocytogenes,* sífilis congénita, impétigo ampolloso, *Candida*…), enfermedades autoinmunes (lupus neonatal…), enfermedades ampollosas, *incontinencia pigmenti* y lesiones benignas transitorias (melanosis pustulosa, eritema tóxico…).

En el caso de nuestro paciente, desde su ingreso se mantiene a dieta absoluta con fluidoterapia intravenosa por el cuadro de dificultad respiratoria, lo que favorece la succión continua del dedo índice por la ausencia de ingesta oral y la presencia del reflejo de succión. El estado general era bueno, sin signos clínicos ni analíticos que nos hicieran sospechar una coinfección por ningún otro germen. La afirmación materna y la visualización en repetidas ocasiones por parte del personal médico y de enfermería del mecanismo de succión, permitió confirmar la sospecha diagnóstica y excluir otras patologías de mayor gravedad. Se debe tener en cuenta esta posibilidad e investigarla, ya que podrá evitar la realización de pruebas complementarias innecesarias.

La melanosis pustulosa neonatal es una patología benigna que se manifiesta desde el nacimiento (en nuestro paciente, la lesión aparece a la semana de vida). Las lesiones características son pequeñas pústulas superficiales (a diferencia del aspecto vesicular de la del caso que presentamos) que se rompen con facilidad, dejando un collarete de escama fina y máculas hiperpigmentadas. Las lesiones pueden ser escasas o numerosas, afectando a cualquier parte de la superficie cutánea, incluyendo palmas, plantas y cuero cabelludo. Las pústulas perduran 48 horas, pero las máculas pueden persistir varios meses. Su causa es desconocida. No es necesario ningún tratamiento. Es un trastorno asintomático y autolimitado.

La posibilidad de una infección fetal o perinatal por el virus herpes simple no parece la más adecuada dada la ausencia de otras lesiones similares, ni de datos clínicos o analíticos compatibles, en un neonato con buen estado general. La madre no refiere lesiones cutáneas de herpes genital ni a otros niveles.

La opción de la quemadura se descartó por la ausencia de historia clínica compatible y al objetivar la succión continua del dedo índice por parte del neonato.

La epidermólisis ampollosa (EA) se trata de un grupo heterogéneo de patologías hereditarias caracterizadas por una marcada fragilidad de la piel y las mucosas, que desencadena la formación de ampollas y úlceras en respuesta a traumatismos menores. Los sitios que más se afectan son los expuestos a la fricción y la presión frecuentes.

Existen tres formas principales de la enfermedad: EA simple (EAS), de la unión (EAU) y distrófica (EAD). La epidermólisis ampollosa simple típicamente aparece al nacimiento o en infancia temprana. Las ampollas aparecen al nacer, se originan tras un evento traumático y frecuentemente aparecen en las palmas y las plantas; son fláccidas y, al romperse, dejan una costra, sin atrofia o cicatriz. La formación de ampollas ocurre con mayor frecuencia en la infancia y disminuye con la edad.

Puede afectar a las mucosas y la distribución corporal es menos caprichosa que en las ampollas de succión, pudiendo aparecer lesiones a distintos niveles en zonas no accesibles a la succión.

Bibliografía

1. Monteagudo B, Labandeira J, León-Muiños E, Carballeira I, Acevedo A, Suárez-Amor O, et al. Ampollas de succión neonatales: prevalencia y diagnóstico diferencial. An Pediatr (Barc). 2011; 74(1): 62-4.
2. Howard R, Frieden IJ. Vesicles, pustules, bullae, erosions, and ulcerations. En: Eichenfield LF, Frieden IJ, Esterly NB, eds. Neonatal Dermatology. 2nd. Philadelphia: Saunders Elsevier; 2008. p. 131-58.
3. Libow LF, Reinmann JG. Symmetrical erosions in a neonate: A case of neonatal sucking blisters. Cutis. 1998; 62: 16-7.
4. Banakar MK. Benign neonatal blistering disorder. J Neonatol. 2007; 21: 277-8.
5. Murphy WF, Langley AL. Common bullous lesions-Presumably self-inflicted-Ocurring in utero in the newborn infant. Pediatrics. 1963; 32: 1099-101.

A Hombros de Gigantes

Las revisiones de pediatría que te pueden interesar publicadas en las revistas internacionales más importantes.

D. Gómez Andrés

MIR. Hospital Universitario La Paz.
Trastornos del Desarrollo y Maduración Neurológica. IdiPaz-UAM

Pediatría general y extrahospitalaria

★★★★★ Childhood cough. BMJ. 2012; 344: e1177

Magnífico artículo que revisa el abordaje diagnóstico y terapéutico de la tos en Pediatría. Los autores proponen un diagnóstico diferencial, una historia y una exploración física dirigida y unos criterios para pruebas de imagen y derivación en la tos aguda y evalúan los beneficios demostrados por los distintos tratamientos. También, revisan la tos crónica, destacando los mismos puntos de la tos aguda. Muy interesante, conciso y bien estructurado.

★★★★★ Paediatric screening for hypercholesterolaemia in Europe. Arch Dis Child. 2012; 97: 272-6

La hipercolesterolemia es un problema importante en Pediatría, ya que un abordaje precoz permitirá evitar importantes complicaciones en la vida adulta. Los autores describen las recomendaciones de cribado de la AAP y de la AHA para la hipercolesterolemia en niños como las diferentes estrategias de cribado desarrolladas en diferentes países. Finalmente, proponen unas recomendaciones y revisan las recomendaciones de tratamiento.

★★★★★ Investigating the pregnant woman exposed to a child with a rash. BMJ 2012 344:e1790

Si una madre embarazada te ha preguntado sobre este tema y no has sabido qué hacer (y, sobre todo, no has sabido qué decir), creo que esta revisión te vendrá tan bien como me ha venido a mí. Los autores proponen un abordaje basado en la identificación del tipo de exantema del niño (maculopapular o vesicular). Para cada tipo, los autores revisan las pruebas complementarias que están indicadas en el niño y en la embarazada, la definición de contacto y el tratamiento que hay que proponer a la embarazada.

★★★★ Long-term neurodevelopmental outcomes after intrauterine and neonatal insults: a systematic review. Lancet. 2012; 379: 445-52

Importante revisión sistemática que nos ofrece datos sobre el pronóstico de los supervivientes de diferentes "insultos" perinatales, como el nacimiento pretérmino, la sepsis (sobre todo, en prematuros), la meningitis, la hiperbilirrubinemia y las infecciones congénitas. En sus resultados, destaca la frecuencia de secuelas neurológicas que parece haberse mantenido estable en las últimas décadas (en el probable contexto de disminución de mortalidad pero aumento de la morbilidad en los pacientes más graves). La impresionante cantidad de información que transmiten los autores hacen el artículo de complicada lectura pero, aún así, representa una lectura obligada sobre un tema tan polémico como importante para la mayoría de las subespecialidades pediátricas y para los pediatras de Atención Primaria.

★★★★ Clinical management of achondroplasia. Arch Dis Child. 2012; 97: 129-34

Como comentan los propios autores, la acondroplasia es una patología lo suficientemente frecuente como para que algún paciente se cruce en nuestro camino. Además, es una enfermedad que puede cursar sin muchas complicaciones si se realiza un abordaje que se anticipe a la instauración clínica de las mismas. La revisión supone un excelente resumen de todos los aspectos relacionados con este síndrome.

★★★ The developing immune system – from foetus to toddler. Acta Paediatr. 2012; 101: 120-7

El objetivo de este artículo es revisar los conocimientos básicos disponibles sobre el desarrollo del sistema inmune en la infancia para reconocer las implicaciones clínicas de estos hechos. Muy recomendable para ponerse al día en una ciencia emergente y con importantes lazos con la Pediatría, como la Inmunología.

Dermatología

★★★★ Skin care practices for newborns and infants: review of the clinical evidence for best practices. Pediatr Dermatol. 2012; 29(1): 1-14

Los autores realizan una revisión sistemática sobre el desarrollo de la piel en la lactancia y los efectos de los distintos hábitos de cuidados sobre la piel sana. En un campo donde existen recomendaciones contradictorias y creencias y prejuicios que se asimilan a conocimientos, los autores consiguen recopilar datos científicos relevantes para dar recomendaciones sobre el baño o el lavado de los recién

nacidos y sobre el uso de productos de limpieza y sus efectos adversos.

★★★ Update on topical glucocorticoid use in chlidren. Curr Opin Pediatr. 2012; 24: 121-8

Valioso artículo, en especial por su discusión sobre los efectos adversos de los glucocorticoides cutáneos.

Digestivo

★★★★★ Reviewing a patient with coeliac disease. BMJ. 2012; 344: d8152

Los autores revisan qué aspectos deben cubrirse en cada revisión de un paciente con enfermedad celíaca y el uso razonado de la anamnesis, la exploración física, las pruebas complementarias y las valoraciones por nutricionistas y en Atención Primaria. Revisan las complicaciones graves (insuficiencia pancreática y linfoma de intestino delgado) y a largo plazo (osteoporosis e hipoesplenismo) asociadas a la celiaquía.

★★★★ Management of chronic hepatitis C infection in children. Curr Opin Pediatr. 2012; 24: 113-20

Dada su progresión a cirrosis y las complicaciones, esta revisión general sobre la hepatitis C merece la pena ser leída. Los autores resumen la historia natural de la infección, las peculiaridades de la transmisión vertical, el curso benigno durante la infancia con una progresión en la juventud, el abordaje diagnóstico desde el cribado con ELISA hasta la confirmación con RIBA y PCR, los nuevos biomarcadores no invasivos de la progresión a fibrosis que emergen para evitar la biopsia y los métodos terapéuticos actuales (IFN pergilado + ribavirina) como los emergentes protocolos de triple terapia con inhibidores de la proteasa y otros posibles futuros abordajes.

Endocrinología

★★★★★ Clinical practice: Delayed puberty. New Engl J Med. 2012; 366(5): 443-53

Valiosa revisión sobre el retraso puberal. De este artículo cabe destacar la propuesta de un algoritmo diagnóstico con una cuidadosa e interesante argumentación del mismo en el texto. Plantea una serie de pruebas de primera línea (tasa de crecimiento, Tanner, volumen testicular, analítica general, edad ósea, FSH, LH, IGF-1 y testosterona en varones) y pruebas de segunda línea. También, discute los diferentes abordajes terapéuticos, tanto para el retraso constitucional de crecimiento y pubertad como para el hipogonadismo permanente.

★★★★ Premature adrenarche. Arch Dis Child. 2012; 97: 250-4

Excelente artículo donde se revisa la fisiología de la adrenarquia y fisiopatología de la adrenarquia prematura. Los autores proporcionan un resumen de la clínica y de los métodos diagnósticos empleados en la evaluación de esos pacientes para luego abordar las potenciales asociaciones de este trastorno con el bajo peso al nacimiento, el riesgo cardiovascular, el síndrome del ovario poliquístico y factores genéticos.

Infectología

★★★★★ The Diagnosis of Tuberculosis. Pediatr Infect Dis J. 2012; 31: 302-5

Es un tema complicado, pero los autores son capaces de condensar y ordenar una enorme cantidad de información en 3 caras. Los autores repasan la utilidad de los métodos establecidos como los diferentes métodos de examen directo al microscopio y los distintos sistemas de cultivo de las diferentes muestras (esputo, aspirado gástrico, esputo inducido, aspirado nasofaríngeo, heces, líquido cefalorraquídeo…), el test de Mantoux o las pruebas de imagen. También, discuten nuevas tecnologías diagnósticas, como los ensayos basados en bacteriófagos, el sensor de gases, los métodos basados en la reacción en cadena de la polimerasa, los métodos basados en la producción de interferón o el lipoarabinomanano.

★★★★ Management of a child with suspected acute septic artritis. Arch Dis Child. 2012; 97: 287-92

Revisión sistemática sobre el tratamiento de la artritis séptica que discute la elección de antibiótico empírica y dirigida, la duración del tratamiento antibiótico, los métodos para la monitorización de la evolución de estos pacientes y el posible papel de la cirugía en el tratamiento.

★★★ Advances in management of low-risk febrile neutropenia. Curr Opin Pediatr. 2012; 24: 40-5

Interesante revisión sobre el abordaje extrahospitalario de los pacientes oncológicos con neutropenia de bajo riesgo. Los autores discuten puntos clave de esta problemática como: ¿qué es una neutropenia de bajo riesgo en Pediatría?, ¿es seguro y eficaz el tratamiento extrahospitalario? o, ¿es realmente eficiente?

Nefrología y Urología

★★★★ Endoscopic treatment of primary vesicoureteral reflux. N Eng J Med. 2012; 366: 1218-26

Tras una muy interesante revisión sobre la situación general del reflujo, los autores revisan la evidencia disponible sobre el tratamiento del reflujo de alto grado y proponen después consejos para el manejo en una situación de evidencia limitada como ésta.

Neurología

★★★★★ Diagnosis and management of the epilepsies in adults and children: summary of updated NICE guidance. BMJ. 2012; 344: e281

Los autores nos ofrecen una revisión simplificada y resumida sobre las guías del *National Institute of Clinical Excellence* al respecto de la epilepsia. De especial interés, son las dos tablas que acompañan al artículo, describiendo

la terapéutica de primera línea y de segunda elección para los tipos semiológicos y los síndromes epilépticos más frecuentes.

★★★★★ Encephalitis in children. Arch Dis Child. 2012; 97: 150-61

Aunque es un síndrome raro, la encefalitis tiene consecuencias potencialmente graves y su manejo ha cambiado marcadamente en los últimos años. Los autores revisan la etiopatogenia, la epidemiología, la clínica y las pruebas complementarias necesarias en el manejo de estos pacientes, para terminar comentando detalles terapéuticos, como la cobertura empírica antiviral y antibiótica, la terapéutica específica de la encefalitis por distintos agentes o el controvertido papel de los esteroides.

★★★★ What causes attention déficit hyperactivity disorder? Arch Dis Child. 2012; 97: 260-7

Concisa puesta al día sobre el papel de los factores genéticos y ambientales del TDAH. Se revisan los resultados de los estudios de genes candidatos, de los GWAS *(Genome-Wide Analysis Studies)* y de los CNV *(Copy Number Variants)* y de la asociación con anomalías cromosómicas y trastornos monogénicos con el TDAH. Se discute el papel de los factores ambientales, como el tabaquismo materno, la ingesta de alcohol o el uso de drogas o el estrés durante el embarazo, el bajo peso o la prematuridad, factores dietéticos o adversidades tempranas en la patogenia del TDAH. También, se analiza la potencialidad de sesgos en los análisis realizados por la interacción genoma-ambiente en el desarrollo de este problema del neurodesarrollo.

Obesidad

★★★★ Toward a unifying hypothesis of metabolic syndrome. Pediatrics. 2012; 129: 557-70

La epidemia de obesidad requiere una actualización constante del conocimiento para el pediatra. El síndrome metabólico es una de sus complicaciones y se caracteriza anatómicamente por el depósito de grasa ectópica y, funcionalmente, por la resistencia insulínica. Los mecanismos íntimos de la resistencia insulínica apenas se conocían hace muy pocos años, pero hoy sabemos muchas cosas sobre los mismos y sobre la importancia que tiene la época pediátrica en su instauración. El objetivo de este artículo es resumirlos para transmitirlos a los pediatras.

Psiquiatría infantil

★★★★★ Depression in adolescence. Lancet. 2012; 379: 1056-67

Magnífica revisión sobre una enfermedad que afecta al 4-5% de los pacientes en la adolescencia media y tardía al año. Supone el factor más importante relacionado con una causa de muerte muy frecuente entre nuestros pacientes, como es el suicidio y representa una causa importante de problemas sociales, educativos y de uso de sustancias y de obesidad en este grupo de edad. Sin embargo, se olvida como diagnóstico en una población de por sí olvidada. El objetivo de esta revisión es destacar la importancia de este trastorno y de sus comorbilidades, discutir la etiopatogénesis y ofrecer un algoritmo dedicado a conseguir una mayor tasa de detección y diagnóstico y un abordaje adecuado desde la Atención Primaria. ¡Obligada lectura para cualquier pediatra!

+Pediatrí@

Esta nueva sección pretende dar a conocer aquellas tecnologías nuevas para la difícil (o imposible) tarea de enfrentarse a un ordenador para obtener información útil (es decir, de alta calidad, actualizada y completa pero no excesiva).

Pediatric NeuroLogic Exam

D. Gómez Andrés

MIR. Hospital Universitario La Paz.
Trastornos del Desarrollo y Maduración Neurológica. IdiPaz-UAM

Esta página, de aspecto algo rudimentario, representa una interesante fuente de conocimiento práctico en un área en la que generalmente se sabe menos de lo que se debería saber. En http://goo.gl/s3JTp, podemos encontrar 145 vídeos con descripciones sobre la exploración neurológica con una perspectiva basada en el neurodesarrollo. Podemos aprender los detalles de la exploración neurológica del neonato, del lactante (6, 12 y 18 meses) y del inicio de la edad preescolar (2 años).

Creo que esta página es útil para aprender y para resolver dudas de cómo realizar pruebas concretas y supone un esfuerzo muy importante de sus autores para sintetizar puntos vitales de la exploración neurológica.

¡Echadle un ojo!

Investigar en Atención Primaria

En esta nueva sección se van a presentar los capítulos del libro "Manual de Iniciación a la Investigación en Pediatría de Atención Primaria" recientemente editado por la SEPEAP. Consideramos esencial potenciar y desarrollar los conocimientos, habilidades y actitudes de los pediatras de Atención Primaria en el campo de la investigación, que contribuirá a mejorar el cuidado de nuestros pacientes. Os animamos a que nos enviéis vuestros trabajos de investigación, que tras la evaluación por el Consejo editorial, podrán ser publicados en la revista. ¡Esperamos vuestras aportaciones!

Consejo editorial de PI

Ética e investigación clínica en Pediatría

I. Galende Domínguez

Médico especialista en Farmacología Clínica. Magíster en Bioética-UCM.
Agencia Laín Entralgo. Consejería de Sanidad de la Comunidad de Madrid

Pediatr Integral 2012; XVI(4): 342.e1-342.e.8

Disponible en Internet desde el 30 de junio de 2012

Introducción

La investigación clínica en pediatría tiene múltiples peculiaridades que la diferencian de la investigación clínica en otros grupos de edades, y en otros grupos de pacientes. En primer lugar, los niños no son "adultos pequeños", sino que tienen unas características fisiológicas y fisiopatológicas muy diferentes a las de los adultos (por ejemplo, la proporción de agua corporal, la inmadurez de algunos sistemas enzimáticos). Además, no son un grupo homogéneo, ya que estas mismas características, son muy diferentes en distintos tramos de edad pediátrica (neonatos, niños menores de 3 años o pre-adolescentes), y más si consideramos que, en ocasiones, se consideran niños a los menores de 18 años (incluidos los menores maduros, mayores de 16 años).

ⓔ El texto completo únicamente está disponible en: **www.sepeap.org** y **www.pediatriaintegral.es**

Crítica de libros



Carlos Marina
Pediatra y Profesor de la Universidad Europea de Madrid (UEM)

ERES TU MEMORIA. Conócete a ti mismo
Luis Rojas Marcos
Espasa Libros SLU; 2011

Cualquier pediatra con años de ejercicio clínico ha podido ser testigo del progresivo deterioro educativo de muchos de los escolares atendidos en sus respectivas consultas durante las dos últimas décadas. Los repetidos cambios legislativos en materia de educación, siempre dependientes del color político del poder ejecutivo de turno, han ido empeorando el mínimo nivel de exigencia requerido, tendiendo de forma absurda a huir del esfuerzo y del deseable cultivo de la excelencia educativa. Muy al contrario, se ha procedido a "igualar por abajo", evitando, en pro de una mal entendida "igualdad", el estímulo y premio debidos al alumno brillante. Resultado: aumento manifiesto del fracaso escolar e incluso del abandono del estudio a edades cada vez más precoces. España ocupa uno de los peores puestos en el *ranking* educativo de los países desarrollados.

El comprobar cómo esta joven y sufrida generación de escolares no desarrollan en absoluto el cultivo de la ***memoria,*** pilar básico del conocimiento, nos lleva a interesarnos por este libro de Luis ROJAS MARCOS (Sevilla, 1943), psiquiatra de prestigio internacional, tanto asistencial como docente, en el Sistema de Sanidad y Hospitales Públicos de Nueva York y en el Departamento de Psiquiatría de la *New York University.* Su título: **ERES TU MEMORIA,** nos atrae inmediatamente, su lectura nos apasiona y nos obliga a un debido comentario informando al pediatra lector de su interesante contenido.

Estamos ante un libro de algo más de 200 páginas, pulcramente editado por Espasa, y que se lee con verdadera fruición, dada la amenidad de estilo del autor; amenidad compatible con un admirable rigor científico. El interés que despierta en el sorprendido lector el detallado estudio que de la memoria va desgranando el autor, amplía enormemente el horizonte establecido –inicialmente reducido al escolar– para abarcar el valor de la ***memoria,*** como base del conocimiento y del aprendizaje, desde la más tierna infancia hasta la más avanzada senectud.

Comienza Luis Rojas Marcos destacando las principales funciones de la memoria: grabar, guardar, evocar y borrar (el olvido, tan importante). Gracias a la memoria nos entendemos con nuestros semejantes, les transmitimos nuestro saber y forjamos nuestras relaciones: en suma, convivimos. ***La memoria es el cemento que une todas nuestras sensaciones, experiencias y conocimientos.*** Todo el texto va enriquecido con multitud de valiosas citas y sabrosas anécdotas, fruto de la amplia actividad y las variadas y enriquecedoras relaciones profesionales establecidas por nuestro inquieto autor. Testigo excepcional de la destrucción terrorista de las Torres Gemelas de Nueva York el 11 de septiembre de 2001, como director de los hospitales públicos de la ciudad, configura un tipo de memoria emocional que califica como *memoria traumática* o trastorno por estrés postraumático.

Que ***la memoria nos permite aprender*** es mensaje básico en este libro, reafirmando nuestra inquietud por la falta de cultivo de la misma en nuestros planes educativos. Combatir la *falta de atención* y cultivar el *ejercicio o ensayo repetido* de lo aprendido será la forma más segura y eficaz de enriquecer nuestra *memoria permanente.*

El impacto de *Internet* y demás medios de *información digital* son destacados por Rojas Marcos como indudable *memoria pública indeleble,* con muy actuales e interesantes consideraciones. Valora como preocupante la llamada *memoria sugestionable* tan frecuente en los niños, cuanto más pequeños, más influenciables. Entre los trastornos cerebrales "venenos de la memoria" destaca, como la más temida demencia, la enfermedad de Alzheimer, la más frecuente en nuestro medio.

Van a ser la ***intensa actividad intelectual,*** el ***ejercicio físico regular*** y la ***relación social activa,*** los tres sólidos pilares en que habrá de basarse la actitud personal, recomendada por Luis Rojas Marcos, para el feliz mantenimiento de una buena memoria desde la infancia hasta la senectud.

Visita nuestra web

Director: Dr. A. Redondo Romero

www.sepeap.org

A través de nuestra Web puedes encontrar:

- Información de la Agencia Oficial del Medicamento.
- Criterios del Ministerio de Sanidad y Consumo sobre la valoración de méritos para la fase de selección de Facultativos Especialistas de Área.
- Puedes bajar los CD-ROM de los Congresos Nacionales de la SEPEAP.
- Puedes acceder a los resúmenes de los últimos números de *Pediatría Integral.*
- También puedes acceder a los números anteriores completos de Pediatría Integral.
- Información sobre Congresos.
- Informe sobre Premios y Becas.
- Puedes solicitar tu nombre de usuario para acceder a toda la información que te ofrecemos.
- Ofertas de trabajo.
- Carpeta profesional.
- A través de nuestra Web tienes un amplio campo de conexiones.

Nuestra web: www.sepeap.org ¡Te espera!

Pediatría Integral

Volumen XVI, Número 3

"Dermatología"

Editorial
J. de la Flor i Brú

1. Trastornos cutáneos más frecuentes del recién nacido y del lactante. Dermatitis del pañal
   I. Vitoria Miñana
2. Dermatitis atópica
   M.L. Ridao i Redondo
3. Enfermedades víricas de la piel
   R. Jiménez Alés
4. Enfermedades bacterianas de la piel
   F.A. Moraga Llop, A. Martínez Roig
5. Micosis cutáneas en los niños
   J.M. Rojo García, M.L. Martínez Barranca

Regreso a las bases
Bases diagnósticas de las enfermedades cutáneas
T. Pozo Román
Brújula para Educadores
Niños con altas capacidades
J.A. Marina
El Rincón del Residente
Caso clínico MIR. Haz tu diagnóstico
Exantema inespecífico en recién nacido
L. Rivas Arribas, V. Ojea Jorge, J.F. Hurtado Díaz, J.A. Couceiro Gianzo
Investigar en Atención Primaria
Referencias legales en la investigación pediátrica
A. Nieto Conesa

Temas de los próximos números

Volumen XVI, Número 5

"Hematología"

1. Anemias en la infancia y adolescencia. Clasificación y diagnóstico
   Á. Hernández Merino
2. Anemias microcíticas. Anemia ferropénica
   L.C. Blesa Baviera
3. Anemias hemolíticas en la infancia
   H. González García
4. Fisiopatología y trastornos de la coagulación hereditarios más frecuentes
   A. Cervera Bravo
5. Púrpuras. Trombocitopenia inmune primaria
   A. Fierro Urturi

Volumen XVI, Número 6

"Oncología 1"

1. Bases genéticas y moleculares de los tumores infantiles
   A. González-Meneses López
2. Detección precoz del cáncer en AP
   V. Losa Frías
3. Leucemias. Leucemia linfoblástica aguda
   Á. Lassaletta Atienza
4. Linfomas. Enfermedad de Hodgkin y linfoma no Hodgkin
   J. Sánchez de Toledo
5. Tumores cerebrales
   F. Villarejo Ortega
6. Síndromes de histiocitosis
   L. Madero López