Trastornos de la pigmentación: léntigos, nevus y melanoma. Fotoprotección

G.M. Garnacho Saucedo, J.C. Moreno Giménez
Servicio de Dermatología. Hospital Universitario Reina Sofía de Córdoba

Resumen

Los nevus melanocíticos son las neoplasias más comunes del ser humano y la mayoría son benignos. Es importante conocer su evolución, morfología y características clínicas, así como ser capaces de detectar de forma precoz signos de alarma de degeneración maligna. El melanoma es el tumor de mayor mortalidad en dermatología y su incidencia continúa aumentando en las últimas décadas, constituyendo el diagnóstico precoz el único tratamiento curativo actualmente.

Abstract

Melanocytic nevi are the most common neoplasms of the human being and most are benign. It is important to know their evolution, morphology and clinical characteristics and to be able to detects alarm signs of malignant degeneration early. Melanoma is the tumor having the greatest mortability in dermatology and its incidence has continued to increase in recent decades, early diagnosis being the only current curative treatment.

Palabras clave: Nevus; Melanoma; Diagnóstico precoz; Fotoprotección.

Key words: *Nevus; Melanoma; Early diagnosis; Photoprotection.*

Pediatr Integral 2012; XVI(4): 321-331

Introducción

Las lesiones pigmentadas y, en especial, los nevus melanocíticos son las neoplasias más comunes en el ser humano; por lo que, es lógico pensar que cada vez son más frecuentes las consultas relacionadas con su potencial de malignidad, así como sobre la necesidad de tratamiento.

La importancia de estas tumoraciones radica en los problemas estéticos que pueden originar, la posible asociación con otras malformaciones y, sobre todo, que son marcadores y, en ocasiones, precursores potenciales de melanoma. De forma general, atendiendo al momento de aparición, los nevus melanocíticos se dividen en nevus melanocíticos adquiridos y congénitos. Los nevus adquiridos habitualmente comienzan a aparecer después de la primera infancia (a partir de los 2 años). Posteriormente, aumentan en tamaño y número durante el resto de la infancia y adolescencia, con un pico máximo en la tercera-cuarta década de la vida. A partir de ese momento, comienza una lenta y progresiva involución; de tal forma que, en la vejez son escasos los nevus que podemos encontrar. Los nevus congénitos son aquellos presentes en el momento del nacimiento o que aparecen antes de los dos años de vida.

Epidemiología

Los nevus melanocíticos son muy frecuentes y, la gran mayoría, benignos.

Los nevus melanocíticos adquiridos son el tumor benigno más frecuente y constituyen un motivo de consulta habitual. Entre un 0,2 y un 2,1% de los recién nacidos presenta un nevus melanocítico y, en la mayoría de los casos, de pequeño o mediano tamaño.

La incidencia del melanoma, el tipo de cáncer cutáneo de mayor mortalidad, continúa aumentando diariamente, aunque en la infancia sigue siendo raro. Actualmente, la posibilidad de desarrollar un melanoma a lo largo de la vida se estima en 1 de cada 70 individuos. En la población infantil los melanomas en menores de 20 años constituyen sólo el 1-3% de todos los melanomas, y en la etapa prepuberal el 0,3-0,4% del total.

Etiopatogenia

Los nevus melanocíticos adquiridos son neoplasias benignas producidas por la proliferación de células névicas o nevocitos, melanocitos modificados que pierden su forma dendrítica y tienden a retener pigmento.

Estas células se originan en la cresta neural y en la etapa fetal intraútero migran desde allí a la piel. Existen diferentes teorías de la nevogénesis que tratan de establecer la exacta evolución de las células névicas en el proceso de formación de los nevus sin existir ninguna definitiva. Según la actual teoría dual de la nevogénesis[1], surgida en el 2009, existirían dos vías complementarias, una endógena o constitucional y otra exógena. Tras su origen en la cresta neural, los melanocitos migrarían a la piel, pudiendo llegar a la unión epidermodérmica o quedar "atrapados" en la dermis. Aquellos que quedan "atrapados" en la dermis dan lugar a nevus intradérmicos que permanecerán constantes a lo largo de la vida sin experimentar cambios y constituirían el componente endógeno. Sin embargo, aquellos que alcancen el compartimento epidérmico (más superficial) podrán multiplicarse y organizarse de dos maneras, formando nidos en la unión epidermodérmica y dermis papilar, dando lugar a los nevus compuestos, o sin formar nidos, distribuyéndose aisladamente por toda la unión epidermodérmica con un crecimiento lentiginoso (células aisladas en hilera) dando lugar a los nevus de la unión. Estos nevus con componente epidérmico constituirían la vía exógena, ya que representan verdaderos nevus adquiridos que se desarrollan en respuesta a factores externos, como la exposición solar intermitente. Se ha comprobado que la exposición solar intermitente provoca mutaciones en las células madre melanocíticas de la unión epidermodérmica, dando lugar a los nevus cuando estas células mutadas proliferan. A lo largo de su desarrollo podrán experimentar cambios e incluso malignizar.

Nevus melanocíticos adquiridos

Características clínicas y clasificación

La morfología[2] de los nevus es amplia y variada, existiendo lesiones delgadas, parcialmente elevadas, cupuliformes, verrugosos, papilomatosos… que pueden distribuirse ampliamente en cualquier localización de la superficie cutánea, mucosa y semimucosa.

Clásicamente[3], atendiendo a la distribución de las células névicas, a nivel histológico, se establecen tres categorías de nevus bien definidas: nevus juntural, nevus compuesto y nevus intradérmico.

Nevus juntural o de la unión

Clínicamente (Fig. 1), se caracteriza por ser una mácula hiperpigmentada, no palpable, de tamaño variable, desde escasos milímetros a más de 1 cm. El color es igualmente variable, desde el marrón claro al negruzco, pero siempre de forma uniforme y homogénea en toda la lesión. La superficie es lisa, conservando las líneas habituales de la piel. La forma suele ser redondeada o elíptica, simétricos, de límites regulares y bordes netos. Histológicamente están constituidos por células névicas agrupadas en nidos pequeños o melanocitos aislados en la unión epidermodérmica. Estos nevus son los más frecuentes en las etapas medias[4] de la vida. Son las lesiones más sometidas a estímulos externos (traumatismos, radiación ultravioleta, infecciones…) y, por tanto, pueden experimentar variaciones a lo largo del tiempo, dentro de las cuales se encuentra la transformación maligna.

Nevus compuesto

Puede variar clínicamente (Fig. 1) desde una pápula ligeramente elevada a una lesión verrugosa, existiendo casos con diferentes volúmenes dentro de una misma lesión. Suelen tener folículos pilosos, en ocasiones prominentes. El resto de características son similares al nevus de la unión. Son los más frecuentes en los niños[5]. Es muy característico que durante los últimos años de la infancia y principio de la adolescencia sufran un aumento en su grosor y pigmentación, llamando la atención a los padres y motivando la visita médica para su evaluación. Histológicamente, están constituidas por células névicas agrupadas en nidos de mayor tamaño, localizados en la unión epidermodérmica y, en ocasiones, en la dermis papilar.

Figura 1. Paciente con abundantes nevus junturales o de la unión (lesiones planas, máculas) y nevus compuestos (sobreelevadas).

Nevus intradérmico

Lesión cupuliforme, sésil, escasamente pigmentada, con telangiectasias superficiales, especialmente las lesiones localizadas en la cara. Pueden presentar pelos terminales prominentes en la superficie. Histológicamente, se caracteriza por estar constituido por células que han perdido la agrupación y han disminuido su capacidad de producir pigmento. Se distribuyen en la dermis papilar y reticular formando regueros de células con tendencia a la maduración neuroide. Son nevus estables que suelen permanecer sin variaciones a lo largo de la vida. Son los más frecuentes en los últimos años de la vida.

Además de los nevus adquiridos comunes o vulgares comentados anteriormente, existen nevus con identidad propia (Fig. 2), con características especiales que los hacen diferentes al resto y constituyen una verdadera entidad independiente. Entre ellos encontramos los siguientes:

a) **Nevus de Spitz-Reed.** Podría considerarse[6] un tipo de nevus compuesto que aparece con mayor frecuencia en los niños y adultos jóvenes, sobre todo en las dos primeras

Figura 2. Figura resumen de los diferentes tipos de nevus especiales.

décadas de la vida. Clínicamente, puede manifestarse de diferentes formas, siendo quizás la variedad más común aquella caracterizada por una pápula o nódulo tumoral solitario, firme, redondeado, sin pelo, de superficie lisa y de color rojo o marrón rojizo. El color blanquea a la vitropresión, por la gran vascularización que posee, y muestra una pigmentación melánica residual que permite el diagnóstico diferencial con otras lesiones rojas, como el granuloma piogénico o el xantogranuloma juvenil. Algunas lesiones, particularmente aquellas localizadas en las extremidades, son de color marrón oscuro intenso o incluso negro y son estas lesiones las que más alarman a médicos y pacientes por su diagnóstico diferencial con el melanoma. En ocasiones, adoptan una morfología atípica con diferentes tonos de color dentro de la misma lesión, superficie cutánea erosionada y bordes irregulares. Es de crecimiento rápido durante 3-6 meses, lo cual suele resultar bastante alarmante, y durante este tiempo puede sangrar debido al adelgazamiento de la epidermis, y causar prurito o dolor, que suele ser transitorio, permaneciendo estable posteriormente. Su tamaño oscila de 0,6 a 1-2 cm de diámetro, siendo en general mayores que los nevus comunes. Se localiza preferentemente en la cara, sobre todo en mejillas, y en las piernas, respetando siempre palmas, plantas y mucosas. Suelen ser lesiones solitarias, aunque se han descrito formas múltiples agminadas y diseminadas, poco frecuentes. También, existen recogidas en la literatura formas de nevus de Spitz diseminados eruptivos, entidad que se ha relacionado con infección VIH, enfermedad de Addison, quimioterapia, gestación, pubertad y traumatismos. Su manejo es aún motivo de debate entre diferentes expertos. Muchos recomiendan su extirpación sistemática basándose en su comportamiento biológico incierto, existiendo casos de potencial agresivo con afectación de ganglios linfáticos regionales. Otros, sin embargo, abogan por "esperar y ver", reservando la escisión quirúrgica para lesiones de formas muy atípicas o que experimenten cambios bruscos. En nuestra práctica clínica habitual, solemos extirpar todos los nevus de Spitz palpables (pápulas y nódulos), los que aparecen en niños mayores de 13 años peri puberales y los que son clínicamente atípicos. En cuanto a las lesiones planas de morfología típica en niños prepuberales, podría contemplarse la posibilidad de observación sin que éste sea un hecho carente de discusión o polémica.

b) **Halo nevus de Sutton.** Se caracteriza por ser un nevus rodeado de un halo de piel despigmentada. El nevus central suele medir de 3 a 6 mm. de diámetro máximo, los márgenes son regulares y bien definidos y el color, homogéneo. El halo también debe ser regular, simétrico y homogéneamente distribuido alrededor de la lesión pigmentada. Son lesiones muy frecuentes, sobre todo en niños mayores y adolescentes, con una media de edad de 15 años y sin diferencias entre sexos. Suelen localizarse en la parte alta de la espalda y hasta en un 25-50% de los pacientes son lesiones múltiples. El halo puede progresar hasta des-

pigmentar por completo el nevus y hacerlo desaparecer en un periodo que oscila entre unos pocos meses a varios años. El área despigmentada residual tiende a recuperar el color normal con el paso del tiempo. En otras ocasiones el nevus persiste. La causa de la pérdida espontánea de la pigmentación es desconocida, pero parece estar relacionada con una destrucción inmunológica de los melanocitos. Apoyando esta hipótesis está el hecho de que algunos pacientes pueden desarrollar vitíligo. También, se ha demostrado su relación con el melanoma y los nevus atípicos, apareciendo abundantes halo nevus en pacientes con melanoma, pero este hecho es propio de adultos y excepcional durante la infancia. Aunque los nevus compuestos y los intradérmicos son los que con mayor frecuencia presentan este fenómeno, puede ocurrir igualmente en cualquier otro tipo de lesión melanocítica, incluyendo los nevus congénitos. El tratamiento debe ser individualizado y dependiente de la clínica. En general, cualquier paciente que presente un halo nevus y especialmente aquellos con múltiples lesiones, debería ser sometido a una meticulosa exploración de toda la superficie cutánea y mucosas en busca de lesiones melanocíticas con signos morfológicos de atipia. Si la lesión melanocítica del centro del halo cumple criterios de atipia deberá ser extirpada y enviada a estudio histopatológico. Por otro lado, si la lesión del centro del halo es completamente típica, la escisión profiláctica sería innecesaria y la lesión podría ser observada durante un tiempo hasta la resolución del proceso.

c) **Nevus de Meyerson.** Consiste en un fenómeno benigno por el cual una reacción inflamatoria eccematosa se desarrolla sobre y alrededor de un nevus melanocítico. Como todo eccema, se acompaña de prurito y descamación superficial. Es una lesión muy frecuente en niños con dermatitis atópica o psoriasis y el tratamiento consiste en tratar el eccema sin que exista la necesidad de extirpar el nevus.

d) **Nevus en diana o escarapela.** Es un tipo morfológico de nevus típico de pacientes jóvenes, caracterizado por la existencia dentro de la lesión de tres zonas bien delimitadas: una zona central pigmentada, otra zona que la rodea, más clara, y otra externa nuevamente hiperpigmentada. Por lo demás, es una lesión benigna sin mayor riesgo de malignización, por lo que únicamente requiere observación sin necesidad de extirpación.

e) **Nevus lentiginoso o moteado de Spilus.** Se trata de la asociación de un acúmulo de nevus junturales lentiginosos o compuestos agrupados sobre una mancha café con leche. En ocasiones, en fototipos altos puede no apreciarse el componente macular de base, y en otras circunstancias ser la única lesión existente. La lesión, en su conjunto, puede mostrar una forma redondeada y pequeña de escasos centímetros o ser muy extensa, pudiendo alcanzar hasta los 20 cm de diámetro, distribuyéndose en forma de cuadrantes. Suele ser adquirido, manifestándose por primera vez en las últimas etapas de la lactancia o primera infancia, pero en algunos casos son congénitos. En ocasiones, aparece primeramente la lesión macular de fondo, confundiéndose con una mancha café con leche y, posteriormente, se va cubriendo de lesiones melanocíticas superpuestas de escaso tamaño. Se presenta en poco menos que el 0,2% de los recién nacidos, en el 1 al 2% de los niños de edad escolar y en el 2% de los adultos, afectando por igual a ambos sexos y a todas las razas. Pueden aparecer en cualquier zona anatómica de la cara, tronco y extremidades, sin relación con la exposición solar. Persiste de forma indefinida. Existen varios casos asociados a melanoma, por lo que es importante su estrecho seguimiento y, si aparecen cambios o atipias, proceder a su biopsia o extirpación.

f) **Nevus acrómico o despigmentado.** Es un área bien circunscrita de hipopigmentación que puede ocurrir como un parche pequeño aislado de diferentes morfologías (forma más común) o ser lesiones múltiples que siguen una distribución unilateral segmentaria en cuadrantes o por las líneas de Blaschko, sin cruzar nunca de forma característica la línea media. El pelo dentro del nevus acrómico puede estar también despigmentado y los márgenes de la lesión pueden ser irregulares o serrados. Puede aparecer al nacimiento o en los primeros años de la vida, localizándose en cualquier región de la superficie corporal, siendo las más afectadas tronco y extremidades, sobre todo espalda y nalgas, seguidas de tórax y abdomen, respetando palmas, plantas y mucosas. Es importante destacar que nunca van precedidas de un componente inflamatorio o lesión cutánea previa, pues de lo contrario estaríamos ante una lesión hipopigmentada residual y no ante un nevus acrómico. Aquellos pacientes que presenten múltiples nevos acrómicos o si estos están distribuidos en cuadrantes o siguiendo las líneas de Blaschko (mosaicismo hipopigmentado), tienen mayor probabilidad de asociar anomalías o malformaciones tanto cutáneas (sudoración, hipertricosis, hipoplasia ungueal…) como extracutáneas sobre todo neurológicas (convulsiones y retraso mental). Los nevus acrómicos persisten indefinidamente pero tienden a mejorar con la edad. Son más evidentes en verano y en los pacientes de piel oscura, siendo muy poco llamativos en los de piel clara durante el invierno. De la misma manera, pero en el sentido opuesto, podemos encontrar nevos hipercrómicos o hiperpigmentados. Aunque en ocasiones plantea difíciles diagnósticos diferenciales, se suele distinguir fácilmente de la esclerosis tuberosa segmentaria (asociada con frecuencia con otras máculas hipomelanóticas, con diferentes manifestaciones cutáneas y con un compromiso neurológico), del vitíligo (amelanótico y adquirido) y del nevus anémico (presentan coloración vascular frente a estímulos mecánicos).

Manejo clínico y signos de alarma

La mayoría de los motivos[7] de consulta de nuestra práctica diaria en

relación con la patología melanocítica están relacionados con su apariencia cosmética, sintomatología reiterada (foliculitis subnévicas, irritaciones, prurito…) o dudas sobre su potencial de malignización.

La mayoría de los nevus melanocíticos no precisan tratamiento y un buen seguimiento es más que suficiente para estar tranquilos y convencidos de su benignidad.

En el pasado, muchos autores abogaban por la eliminación profiláctica sistemática de todas las lesiones pigmentadas de determinadas localizaciones: palmas, plantas y genitales, suponiendo un mayor riesgo de transformación maligna en estas zonas. Hoy día, se sabe que este hecho estaría injustificado y que la histología más atípica de estas lesiones es propia de su localización (continuamente sometida a traumatismos), sin que ello suponga un mayor poder de degeneración maligna. Podríamos realizar la extirpación profiláctica de lesiones únicas en las anteriores localizaciones si se distribuyen en zonas de difícil acceso o visualización que dificulten su control y seguimiento (sobre todo en genitales) o lesiones aisladas en pacientes no colaboradores ni concienciados que incluso no acuden a las visitas, por su seguridad.

Aunque la posibilidad de malignización de un nevus adquirido es muy baja (tasa de transformación anual de un nevus en melanoma es de un 0,0005% para individuos menores de 40 años) ante cualquier duda o cambio brusco y sospechoso observado debe procederse a su extirpación y consiguiente estudio histológico. Existen una serie de cambios, en ocasiones súbitos, que pueden sufrir los nevus sin que ello suponga malignización y que es importante conocer. En general, estos cambios no malignos suelen afectar a todos los nevus de un individuo o al conjunto de ellos que se hallan expuestos al mismo agente responsable de un cambio y al cabo de un tiempo (7 o 10 días) suelen volver a su situación basal. Un nevus puede cambiar en el color, en el tamaño y superficie, puede aparecer dolor, prurito, ulceración o sangrado y ser debido a causas fisiológicas o por agentes concretos, como es muy frecuente en la administración sistémica de glucocorticoides, o factores locales, como la exposición solar, los traumatismos, enfermedades ampollosas, foliculitis, traumatismos, trombosis en los pediculados, quistes epidérmicos…

La exploración de los nevus melanocíticos de un paciente debe comenzar siempre por la estimación de su fototipo; ya que, la morfología y coloración de los nevus está en íntima relación con el mismo.

Los pacientes con fototipos claros suelen tener nevus de escasa pigmentación y abundante vascularización, lo que les da un color rosado y, en ocasiones, mixto con centro aclarado y periferia más oscura. Sin embargo, los pacientes de fototipos altos suelen desarrollar nevus muy pigmentados. Por lo tanto, el nevus que nos debe llamar la atención en una persona de cabello rubio y ojos claros es una lesión muy pigmentada y, por el contrario, en una persona de cabello moreno y ojos marrones es una lesión escasamente pigmentada o muy vascular.

Hemos de considerar también el número de lesiones o carga melanocitaria.

Aunque un paciente tenga todos los nevus de morfología típica (ABCD), si posee un alto número (más de 50 o 100 nevus) tiene mayor riesgo de desarrollar melanoma por el simple hecho de que tiene más probabilidades por tener mayor número de lesiones. Estos pacientes deberán seguirse estrechamente en una unidad de lesiones pigmentadas de un servicio de dermatología, con dermatoscopia digital, ya que es muy difícil detectar cambios simplemente con la exploración física.

También, habrá que tener en cuenta la edad.

En los niños y adultos jóvenes, suelen aparecer continuamente lesiones nuevas y las existentes suelen experimentar cambios de forma lenta y progresiva (aumento de tamaño, elevación…). La etapa infantil se considera la de mayor inestabilidad de los nevus, sin que ello suponga un mayor riesgo de malignización. Sin embargo, a partir de los 40-50 años dejan de aparecer nuevas lesiones y deben ser lesiones estables, cualquier cambio debe ponernos en alerta de posible degeneración maligna.

Habitualmente, los nevus de una misma persona suelen ser homogéneos y similares entre sí, compartiendo características clínicas.

Deberá llamarnos la atención aquel nevus que sea diferente al resto, por feo (patito feo) o por bonito (cisne).

A la hora de evaluar cada una de las lesiones melanocíticas de nuestros pacientes, sería útil aplicar la conocida regla del **ABCD**[8] recogida en la tabla I.

Es importante recoger en la historia clínica los antecedentes familiares de cáncer, ya sea cutáneo o extracutáneo (páncreas, vejiga, neoplasias hematológicas…) y, dentro de los cutáneos, melanoma o no melanoma, así como antecedentes personales y familiares de nevus displásicos confirmados histológicamente.

Teniendo en cuenta todos los factores expuestos con anterioridad, se consideran dos fenotipos de nevus melanocíticos recogidos en la tabla II.

Diagnóstico diferencial

Los nevus deben diferenciarse de otras lesiones englobadas bajo los términos de *hiperplasias melanocíticas epidérmicas* (Fig. 3) y *melanosis dérmicas circunscritas*. En el primer grupo, el número de melanocitos es normal, pero estos son más grandes o contienen mayor cantidad de melanina y no existe riesgo de malignización. En el segundo grupo, los melanocitos se hayan profundamente en la dermis, por lo que son de color azul característico. Sus peculiaridades clínicas se resumen en la tabla III.

Nevus melanocíticos congénitos

Características clínicas y clasificación

Clínicamente, se manifiestan como máculas de color marrón claro o rosado en el recién nacido. Durante los años siguientes, aumentan su tamaño, proporcional al crecimiento del niño, se oscurecen y desarrollan pelos terminales. Tienden a engrosarse y arrugarse con el tiempo y pueden aparecer nódulos proliferativos, generalmente, benignos. En las lesiones grandes y gigantes, pueden ocurrir ulceraciones y erosiones, sin que este hecho indique malignidad. Son frecuentes las variaciones en el color, lo que supone una dificultad adicional para su seguimiento y para apreciar cambios sugestivos de malignidad. Suelen locali-

Tabla I. Regla ABCD

Asimetría	Al trazar una línea imaginaria que divida la lesión en dos partes, éstas debe ser superponibles. Se considerará asimétrica si no es superponible en uno o dos ejes	
Bordes	Bordes regulares y bien delimitados sin entrantes ni salientes. Los bordes dentados y angulosos serán atípicos	
Coloración	Coloración homogénea en toda la lesión. En general, se permiten pequeñas variaciones en la intensidad y tono de un mismo color (diferentes grados de marrón) pero no deben estar presentes otros colores (rojo, negro, gris, blanco, azul)	
Diámetro	Diámetro mayor debe ser inferior a 6 mm	

Tabla II. Fenotipos de los nevus melanocíticos adquiridos

	Patrón normal	***Fenotipo atípico***
Número de lesiones	<25 nevus	>50 nevus
Tamaño de las lesiones	<5 mm	Variable. Varios >6 mm
Color	Uniforme y homogéneo en la misma lesión y con respecto a todas las lesiones entre sí	Irregular y variable. Diferentes colores dentro de una misma lesión. Diferencias en la coloración de los distintos nevus
Bordes	Regulares y bien delimitados sin entrantes ni salientes	Irregulares, poco definidos, con entrantes y salientes y formas estrelladas
Simetría de las lesiones	Sí	En ocasiones no se cumple, siendo las lesiones asimétricas
Patrón clínico predominante	Patrón clínico predominante claramente establecido y repetido en todas las lesiones	No es posible determinar un patrón clínico predominante. Las lesiones son diferentes entre sí
Antecedentes personales y familiares	No suelen tener antecedentes personales de nevus displásicos (diagnóstico histológico) ni antecedentes familiares de nevus atípicos ni melanoma	Suelen tener antecedentes personales de nevus displásicos y, en ocasiones, antecedentes familiares de nevus atípicos e incluso melanoma

Figura 3. Nevus de Becker. Mácula pigmentada con hipertrofia folicular en la zona abdominal de un paciente de 11 años.

zarse por orden decreciente en tronco, extremidades y cabeza, adoptando en ocasiones una morfología curiosa ("en bañador", "en capelina", etc.). Además, presentan con frecuencia nevus melanocíticos "satélites" más pequeños en su vecindad.

Se dividen, clásicamente[9], en tres grupos según el tamaño que alcanzarán en la edad adulta: *pequeños* (<1,5 cm de diámetro); *medianos* (Fig. 4) (1,5-20 cm de diámetro. Son el grupo más numeroso, constituyendo el 70% de los nevus melanocíticos congénitos); y *grandes* (>20 cm de diámetro o que midan la medida de la palma de la mano del paciente en la cara y cuero cabelludo o el doble de la palma de la mano en abdomen y tórax. Son infrecuentes, presentándose en 1 de cada 20.000 nacidos vivos) y gigantes (>40-50 cm de diámetro.

Tabla III. Características clínicas de las hiperplasias melanocíticas epidérmicas y melanosis dérmicas circunscritas

Diagnóstico diferencial de los nevus melanocíticos

Hiperplasias melanocíticas epidérmicas	*Melanosis dérmicas circunscritas*
Efélides o pecas • Máculas pequeñas <4 mm de diámetro con bordes netos y forma redondeada de color marrón claro uniforme más evidentes tras la exposición al sol localizadas en zonas descubiertas • Carácter familiar. Fototipos bajos • Mayor actividad de tirosinasa en los melanocitos de las máculas	**Mancha mongólica** • Mácula de color gris pizarra, límites imprecisos y tamaño variable, localizada en la región lumbosacra o en zonas próximas • Presente al nacimiento y desaparece a los 3-4 años
Manchas café con leche • Máculas hiperpigmentadas de color marrón claro-oscuro de límites precisos, forma oval o redondeada y tamaño variable. • Presentes desde el nacimiento y no desaparecen • 10% de la población presenta manchas únicas o <6 de pequeño-mediano tamaño sin importancia • Si >6 o de gran tamaño, considerar síndromes • Melanosomas de mayor tamaño en las manchas	**Nevus de Ota** • Mácula de color gris azulada de límites imprecisos localizada de forma unilateral en la cara a nivel del territorio de la 1ª y 2ª rama del trigémino • En ocasiones, la pigmentación se extiende al globo ocular afectando la esclerótica, conjuntiva, tracto uveal, papila y nervio óptico
Léntigo simple • Pequeñas máculas muy pigmentadas redondeadas con bordes precisos y tamaño <5 mm • En infancia y pubertad • Color no varía con la exposición solar • Estables a lo largo de toda la vida • Ligero aumento de melanocitos en la unión epidermodérmica sin agruparse en tecas sino aislados	**Nevus de Ito** • Similar al nevus de Ota pero se modifica la localización • Mácula de color gris azulada de límites imprecisos localizada de forma unilateral en la región deltoidea
Nevus de Becker • Hombres, de inicio en pubertad • Lesión única de gran tamaño hiperpigmentada de contornos irregulares con engrosamiento de la dermis y folículos pilosos prominentes • Región deltoidea, zona alta de tórax	**Nevus azul** • Lesión única y sobreelevada de límites netos y no mayor de 1 cm de diámetro de color azul muy oscuro • Mujeres jóvenes. Antebrazos y dorso de manos y pies • Persiste indefinidamente pero sin cambio y sin malignización • Variante celular crece llegando a dimensiones de 5 cm de diámetro localizándose en región glútea, sacrocoxígea y en cuero cabelludo. Se aconseja su extirpación por su agresividad local y la posibilidad de malignización

Figura 4. Nevus congénito mediano de características clínicas típicas.

Nevus vestimentarios que, por su extensión, cubren toda una parte del cuerpo. Son los más raros, detectándose en 1 de cada 500.000 recién nacidos).

Manejo clínico y signos de alarma

Los nevus melanocíticos congénitos, especialmente los gigantes, pueden asociarse a otras anomalías extracutáneas resumidas en la tabla IV[10]. Los dos problemas que generan los nevus melanocíticos congénitos, además de las asociaciones anteriores, son su potencial de malignización (directamente proporcional al tamaño) y la alteración estética, especialmente los gigantes. Los pacientes con nevus melanocíticos poseen un mayor número de melanocitos de lo normal y por ello presentan una probabilidad mayor de que alguno de ellos malignice. Se desconoce[11] la verdadera incidencia de la malignización y, aunque son muchos los trabajos que han intentado cuantificarla, los resultados no son homogéneos y tampoco aclaran la actitud terapéutica más adecuada que debemos seguir[12].

Los últimos estudios sugieren que el riesgo de malignización es mucho más bajo del que se pensaba, en torno a un 0,7-5%, y que afecta principalmente a lesiones de gran tamaño, nevus gigantes y los localizados en la línea media.

La aparición de melanoma no siempre ocurre sobre el nevus congénito sino que, en ocasiones, pueden aparecer sobre lesiones parcial o totalmente extirpadas e incluso alejadas de la lesión névica (músculos, peritoneo, fascia o SNC) y la extirpación radical de la lesión no elimina el riesgo de malignización. Por todo ello, la cirugía profiláctica está

Tabla IV. Anomalías extracutáneas asociadas a los nevus melanocíticos congénitos (NMC)

Melanosis meníngea o neuromelanosis de Touraine	• En NMC de cabeza o cuello y línea media posterior • Se acompaña de abundantes lesiones satélites (mayor riesgo de desarrollar melanosis meníngea a mayor número de lesiones satélites) • Síntomas en los 3 primeros años: letargia, irritabilidad, cefalea, vómitos recurrentes, aumento del perímetro cefálico, abultamiento de la fontanela anterior, convulsiones, fotofobia, edema de papila, rigidez de nuca y, ocasionalmente, parálisis de pares craneales periféricos, sobre todo VI y VII • Realización de RNM entre los 4-6 meses de vida (zonas hiperintensas en T1 en lóbulos temporales, cerebelo, puente y médula) • Pronóstico nefasto, con una mortalidad que puede alcanzar el 90%, muriendo el 70% de los niños antes de los 10 años de edad
Neurofibromatosis	
Espina bífida oculta	• En NMC localizados en la zona media posterior, sobre todo a nivel lumbar
Meningocele	• En NMC localizados en la zona de la piel del área de la columna vertebral
Hipertrofias o atrofias de estructuras profundas de un miembro	• En NMC localizados en el mismo miembro
Hamartomas	• En NMC muy extensos
Sarcomas: rabdomiosarcomas, liposarcoma, tumor de los nervios periféricos	

Figura 5. Nevus congénito gigante vestimentario en capellina con morfología atípica: múltiples colores, nódulos proliferativos, bordes irregulares...

Tabla V. Factores que pueden aconsejar la extirpación de un nevus melanocítico congénito

Formas clínicas atípicas	• Variaciones abigarradas de color y textura • Formas irregulares, bordes irregulares • Presencia de nódulos
Historia familiar de melanoma	• Alguno de los progenitores afecto de melanoma, sobre todo de estadio avanzado
Fenotipo de nevus melanocíticos adquiridos atípico	• Presencia de nevus melanocíticos adquiridos atípicos • Presencia de número elevado de nevus melanocíticos adquiridos
Localización	• Nevus melanocíticos congénitos localizados en áreas de difícil seguimiento clínico como cuero cabelludo y zona perineal

cada vez más en duda. Por otro lado, existen grupos de autores que continúan pensando que, cuanto menor sea la carga melanocítica de un paciente, menor será la posibilidad de desarrollar un melanoma y sostienen el papel protector de la cirugía y de técnicas similares. Tras los últimos estudios y publicaciones, sobre todo a partir del 2006, se observa que las etapas críticas de la malignización son la edad escolar y la adolescencia, no los primeros años de la vida.

Como se deduce, no está todavía todo dicho sobre los nevus melanocíticos congénitos ni se puede establecer aún un protocolo de seguimiento y tratamiento universal, sino que debemos enfrentarnos a cada paciente de forma individualizada, no olvidando que un buen seguimiento es imprescindible en todos los casos y considerando el riesgo de malignización, el resultado estético o funcional y, simultáneamente, el riesgo quirúrgico. En general, la actitud debería ser conservadora[13], sin la extirpación rutinaria de todas las lesiones, salvo que existan criterios clínicos o dermatoscópicos que así lo indiquen. Existe una serie de situaciones que podrían apoyar de forma relativa una extirpación profiláctica sin estar exenta de críticas y opiniones (Fig. 5 y tabla V).

En los nevus de pequeño y mediano tamaño, la situación es más controvertida aún. Aunque algunos estudios sugieren que existe un mayor riesgo de degeneración, otros no lo indican. En cualquier caso, un abordaje multidisciplinar (pediatra, dermatólogo, radiólogo y cirujano plástico) y hacer a los padres partícipes de la toma de decisiones, mostrando los pros y contras de cada opción, facilitaría el manejo de estos pacientes y debe ser la actitud que hemos de perseguir.

Tabla VI. Factores de riesgo de melanoma

No modificables	• Fototipos bajos (I y II) • Número elevado de nevus melanocíticos adquiridos de fenotipo normal (frecuencia de melanoma está aumentada 34 veces en pacientes con más de 100 nevus) • Nevus melanocíticos atípicos (frecuencia de melanoma está aumentada 15 veces en pacientes con más de 10 nevus >6 mm diámetro) • Nevus congénito gigante • Enfermedades de daño en la reparación del DNA (xeroderma pigmentoso) • Estados de inmunosupresión (riesgo de melanoma 4 veces mayor en paciente trasplantado) • Antecedentes personales y/o familiares de melanoma (casos de melanoma familiar con mutaciones genéticas específicas)
Modificables	• Exposición a la luz ultravioleta (sol y cabinas de rayos). Exposición solar de gran intensidad e intermitente en la infancia (quemaduras solares)

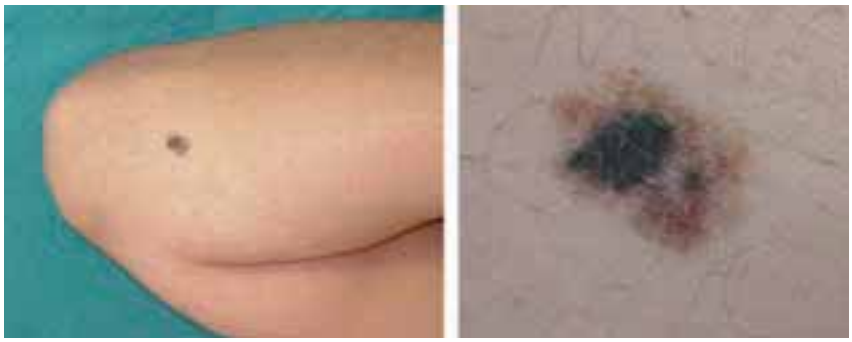

Figura 6. Melanoma de extensión superficial sobre nevus atípico en paciente de 13 años. Lesión asimétrica, de bordes irregulares con entrantes y salientes, coloración no homogénea y diámetro mayor de 6 mm.

Melanoma

El melanoma en la infancia[14,15] es raro, sobre todo en la etapa anterior a la pubertad. La incidencia en niños y adolescentes menores de 15 años es de 1/millón.

El melanoma supone el 15% de todos los cánceres entre los 15 y los 19 años y sólo el 1,2% en los menores de 15 años. Es un tema controvertido y del que aún queda mucho que aclarar, ya que no hay grandes series de casos. No se sabe mucho de sus factores pronósticos[16] ni comportamiento biológico. Puede aparecer de *novo* o sobre un nevus preexistente (más frecuente que en adultos), sobre todo, en los nevus melanocíticos congénitos grandes y gigantes. Los niños afectos de melanoma tienen un riesgo de desarrollar una segunda neoplasia que se estima en un 15%. Los factores de riesgo quedan recogidos en la tabla VI[17-19].

El melanoma infantil puede dividirse en cuatro grupos de edad:

1. **Congénito (desde la fase intraútero hasta el nacimiento):** cerca del 60% se desarrollan a partir de nevus melanocíticos congénitos medianos o gigantes. Un porcentaje pequeño lo constituyen casos de transmisión transplacentaria de un melanoma materno.
2. **Infantil 1ª infancia (desde el nacimiento hasta el primer año de vida).**
3. **Infantil 2ª infancia (desde el primer año de vida a la pubertad).**
4. **Adolescente (tras la pubertad).**

Habitualmente, el melanoma se presenta como una pápula o nódulo de rápido crecimiento marrón oscuro o negro, aunque se pueden ver otros colores, como: rojo, azul o blanco. También existe la posibilidad de melanoma amelanótico, de color eritematoso y sin pigmento. Suelen ser lesiones asimétricas (Fig. 6), de bordes irregulares, coloración no homogénea en toda la lesión y grandes >10 mm (criterios ABCD). Sangrado, prurito, ulceración, erosión y dolor pueden estar presentes y son cambios relevantes a tener en cuenta sobre todo si son recientes (en varias semanas o meses). Las localizaciones más frecuentes, al igual que en adultos, son tronco y extremidades. Existen varias formas clínico-histológicas: melanoma de extensión superficial (forma más frecuente en la infancia. Suele tener lesión precursora o nevus previo), léntigo maligno melanoma (no existe en la edad infantil), melanoma nodular (forma más peligrosa, ya que su crecimiento es más rápido y se diagnostica tarde), melanoma lentiginoso acral (palmas, plantas o aparato ungueal) y otros (mucosas, amelanótico, desmoplásico, spitzoide, nevoide…).

El pronóstico del melanoma en niños es superponible al melanoma que aparece en los adultos. El factor pronóstico más importante es el espesor tumoral o índice de Breslow, por lo que el único factor que aumenta la supervivencia hoy día es el diagnóstico precoz. El tratamiento es la cirugía del tumor primario con posterior ampliación de márgenes. En función del estadio el paciente se podrá beneficiar de tratamiento adyuvante o paliativo con interferón alfa-2B y algunos regímenes de mono o poliquimioterapia. Actualmente, se están llevando a cabo diferentes ensayos clínicos con nuevas moléculas biológicas selectivas para el tratamiento del melanoma metastásico que, probablemente, serán el futuro.

Prevención. Fotoprotección y vigilancia

La predisposición de un individuo al desarrollo de nevus melanocíticos adquiridos parece estar relacionada con diferentes factores, entre los que se incluyen: fototipo, raza, carga genética y exposición a la luz ultravioleta. En los niños, tres factores se han visto claramente implicados en su desarrollo: exposición solar intermitente, quemaduras solares y piel blanca escasamente protegida (fototipos I y II).

Es por ello de gran importancia la educación a la población infantil en hábitos de exposición solar saludable y su modificación de actitudes con respecto al sol, el bronceado y la fotoprotección. Los filtros solares ideales para los niños son los físicos o inorgánicos. Estos productos son impermeables a la radiación solar, tanto a los rayos UVB, los UVA como a los rayos visibles y el infrarrojo. Los más utilizados son el óxido de cinc, el dióxido de titanio y la mica. Son cosméticamente poco adecuados, ya que dan aspecto de máscara y necesitan mantenerse con reaplicaciones frecuentes. Sin embargo, los nuevos productos han conseguido mejorar la cosmética, constituyendo a día de hoy un producto estrella en poblaciones complicadas, como los niños, los ancianos, las embarazadas y los pacientes con patologías concretas. Están exentos de riesgos de producir dermatitis de contacto alérgica u otras reacciones similares. En cuanto al factor de protección solar, éste debería oscilar entre 30-50, no olvidando la importancia de repetir su aplicación cada 2-3 horas de exposición solar, después del baño, tras sudoración excesiva…

También, es importante entrenar a los pacientes y sus familias en la autovigilancia (detectar lesiones nuevas, cambios de lesiones preexistentes, signos de alarma…) y derivar a aquellos pacientes de especial riesgo a un servicio de Dermatología[20] donde se pueda realizar un seguimiento más estrecho y controlado gracias a los nuevos avances en dermatoscopia y seguimiento digital dermatoscópico.

Bibliografía

Los asteriscos reflejan el interés del artículo a juicio del autor.

1.* Pellacani G, et al. New insights into nevogenesis: In vivo characterization and follow-up of melanocytic nevi by reflectance confocal microscopy. J Am Acad Dermatol. 2009; 61: 1001-13.

2.* Zalaudek I, Manzo M, Savarese I, Docimo G, Ferrara G, Argenziano G. The morphologic universe of melanocytic nevi. Semin Cutan Med Surg. 2009; 28: 149-56.

3.*** Garnacho Saucedo GM, Moreno Giménez JC. Nevos en la edad pediátrica. Pediatr Integral. 2008; 12: 389-402.

4.** Westhafer J, Gildea J, Klepeiss S, Clarke L, Helm K. Age distribution of biopsied junctional nevi. J Am Acad Dermatol. 2007; 56: 825-7.

5.** Aguilera P, et al. Prevalence study of nevi in children from Barcelona. Dermatology. 2009; 218: 203-14.

6.** Ferrara G, Zalaudek I, Savarese I, Scalvenzi M, Argenziano G. Pediatric Atypical Spitzoid Neoplasms: A Review with Emphasis on 'Red' ('Spitz') Tumors and 'Blue' ('Blitz') Tumors. Dermatology. 2010; 220: 306-10.

7.* Luelmo Aguilar J. Melanocyte nevus in childhood. An Esp Pediatr. 2001; 54: 477-83.

8.* Rubegni P, et al. Objetive follow up of atypical melanocytic skin lesions: a retrospective study. Arch Dermatol Res. 2010; 302: 551-60.

9.*** Monteagudo B, et al. Prevalence and clinical features of congenital melanocytic nevi in 1000 spanish newborns. Actas Dermosifiliogr. 2011; 102: 114-20.

10.* Shah K. The risk of melanoma and neurocutaneous melanosis associated with congenital melanocytic nevi. Semin Cutan Med Surg. 2010; 29: 159-64.

11.** Paradela S, Fernández-Torres R, Fonseca E. Controversial issues in congenital nevi. Actas Dermosifiliogr. 2009; 100: 548-61.

12.*** Price HN, Schaffer JV. Congenital melanocytic nevi when to worry and how to treat: facts and controversies. Clinics in Dermatology. 2010; 28: 293-302.

13.* Hernánde F, et al. Giant congenital nevus: past, present and future. Cir Pediatr. 2003; 16: 58-60.

14.* Jen M, Murphy M, Grant-Kels JM. Childhood melanoma. Clin Dermatol. 2009; 27: 529-36.

15.* Jafarian F, et al. Malignant melanoma in chidhood and adolescence: Repor of 13 cases. J Am Acad Dermatol. 2005; 53: 816-22.

16.*** Paradela S, et al. Prognostic Factors for Melanoma in Children and Adolescents. Cancer. 2010; 15: 4334-44.

17. Psaty E, Scope A, Halpern AC, Marghoob A. Defining the patient at high risk for melanoma. Int J Dermatol. 2010; 49: 362-76.

18.* Avilés JA, Lázaro P, Fernández LP, Benítez J, Ibarrola-Villava M, Ribas G. Phenotypic and Histologic Characteristics of Cutaneous Melanoma in Patients With Melanocortin-1 Receptor Polymorphisms. Actas Dermosifiliogr. 2011 Jul 5.

19.*** Nagore E, et al. Clinical and epidemiologic profile of melanoma patients according to sun exposure of the tumor site. Actas Dermosifiliogr. 2009; 100: 205-11.

20.* Stratigos A, Katsambas A. The value of screening in melanoma. Clin Dermatology 2009; 27: 10-25.

Bibliografía recomendada

– Torrelo A. Nevus y trastornos del desarrollo. En: Torrelo A. Dermatología en Pediatría General. Madrid: Aula Médica; 2007. p. 39-58.

Estupendo capítulo de libro, con conceptos claros y concisos sobre esta patología.

– Hernández A, Torrelo A. Recent data on the risk of malignancy in congenital melanocytic nevi: the continuing debate on treatment. Actas Dermosifiliogr. 2008; 99: 185-9.

Magnífica revisión y puesta al día de dos de nuestros más expertos dermatólogos pediátricos españoles.

– Nagore E. Oncología Cutánea. En: Torrelo A, ed. Dermatología en Pediatría General. Madrid: Aula Médica; 2007. p. 491-520.

Revisión detallada sobre el melanoma en la infancia por dermatólogo de amplia experiencia en el tema del melanoma realizando su trabajo habitual en el Instituto Valenciano de Oncología.

– Paller A, Mancini Hurwitz A. Cutaneous tumors and tumor syndromes. En: Clinical pediatric dermatology. A textbook of skin disorders of childhood and adolescence. 3ª edición. Elsevier; 2006.

Capítulo de monografía en lengua inglesa muy concisa pero con buenos esquemas y guías de diagnóstico diferencial.

Caso clínico

Paciente de 10 años de edad sin antecedentes personales ni familiares de interés que consultaba por la aparición súbita de lesión pigmentada en la zona del talón de la planta del pie derecho de 24-48 horas de evolución. El paciente refería molestias en esa zona e incluso sangrado. A la exploración, el paciente de fototipo III presentaba escasos nevus en tronco y extremidades (<20) de características clínicas típicas: simétricos, bordes regulares, coloración homogénea y marrón uniforme (acorde con el fototipo) y diámetro escaso. Destacaban 3 lesiones en la planta del pie derecho. Dos de ellas (superior e inferior) las tenía desde hacía años, eran lesiones simétricas, de bordes regulares, coloración homogénea marrón en toda su superficie y diámetro <0,6 mm. La lesión nueva y por la que consultaba el paciente estaba cercana a la inferior, era algo asimétrica, bordes regulares y diferentes colores (marrón claro, marrón oscuro y rojo).

Figura 7.